



Revista de Investigaciones Veterinarias
del Perú, RIVEP

ISSN: 1682-3419

rivepsm@gmail.com

Universidad Nacional Mayor de San
Marcos
Perú

Vicente R., Karla; Perales C., Rosa; Tabacchi N., Luis
Frecuencia Histopatológica de Neoplasias Perianales en Caninos: Casuística del
Laboratorio de Patología Veterinaria de la Universidad Nacional Mayor de San Marcos
(2005-2012)
Revista de Investigaciones Veterinarias del Perú, RIVEP, vol. 26, núm. 4, 2015, pp. 719-
724
Universidad Nacional Mayor de San Marcos
Lima, Perú

Disponible en: <http://www.redalyc.org/articulo.oa?id=371843272021>

- Cómo citar el artículo
- Número completo
- Más información del artículo
- Página de la revista en redalyc.org

redalyc.org

Sistema de Información Científica
Red de Revistas Científicas de América Latina, el Caribe, España y Portugal
Proyecto académico sin fines de lucro, desarrollado bajo la iniciativa de acceso abierto

COMUNICACIÓN

Frecuencia Histopatológica de Neoplasias Perianales en Caninos: Casuística del Laboratorio de Patología Veterinaria de la Universidad Nacional Mayor de San Marcos (2005-2012)

HISTOPATHOLOGICAL FREQUENCY OF PERIANAL NEOPLASMS IN DOGS: CASUISTRY OF THE VETERINARY PATHOLOGY LABORATORY OF THE NATIONAL UNIVERSITY OF SAN MARCOS (2005-2012)

Karla Vicente R.¹, Rosa Perales C.^{1,2}, Luis Tabacchi N.¹

RESUMEN

El objetivo del presente estudio fue determinar la frecuencia de neoplasias perianales en caninos mediante diagnóstico histopatológico en el Laboratorio de Patología Animal de la Universidad Nacional Mayor de San Marcos, Lima, Perú, en el periodo 2005-2012. Se diagnosticaron 52 casos de neoplasias perianales dentro de 1283 casos de neoplasias caninas (4.1%). El adenoma de glándulas hepatoideas fue el de mayor frecuencia (46.2%, 24/52).

Palabras clave: histopatología, frecuencia, neoplasia perianal, caninos

ABSTRACT

The aim of this study was to determine the frequency of perianal neoplasms in dogs from samples histopathologically diagnosed in the Animal Pathology Laboratory of the National University of San Marcos in the period 2005 to 2012. A total of 52 cases of perianal tumors were diagnosed in 1283 cases of canine tumors (4.1%). The hepatoid gland adenoma was the most frequent (46.2%, 24/52).

Key words: histopathology, frequency, perianal neoplasm, canine

¹ Laboratorio de Histología, Embriología y Patología Animal, Facultad de Medicina Veterinaria, Universidad Nacional Mayor de San Marcos, Lima, Perú

² E-mail: rperales_fmv@hotmail.com

Recibido: 28 de febrero de 2015

Aceptado para publicación: 1 de junio de 2015

INTRODUCCIÓN

En la sociedad actual, con el aumento de las expectativas de vida de las mascotas, consecuencia de los avances en la nutrición, técnicas diagnósticas, protocolos terapéuticos y medidas preventivas, viene resultando en una mayor incidencia de casos de cáncer (Martínez de Merlo *et al.*, 2011).

Las neoplasias son un tema habitual en investigaciones científicas. En el Perú existen diversos estudios que describen la frecuencia de neoplasias a través de los años (Takano, 1964; Rodríguez, 1978; Castro, 1985; Díaz, 1991; San Martín, 2005), encontrando que las neoplasias de las glándulas hepatoides (sin especificar localización), adenoma y adenocarcinoma presentan frecuencias de 4.5, 3.0 y 1.7%, respectivamente.

De Vivero *et al.* (2013) realizaron un estudio retrospectivo de 11 años (1995-2006) sobre la frecuencia de neoplasias caninas diagnosticadas en el Laboratorio de Histología, Embriología y Patología Animal (LHEPA) de la Universidad Nacional Mayor de San Marcos (UNMSM), reportando una frecuencia de 3.1% (34/1109) de adenomas y de 1.4% de adenocarcinomas de glándula perianal, aunque sin especificar la localización de las neoplasias (perianal, base de la cola, escroto o entrepierna). Por otro lado, Turek y Withrow (2009) refieren que las neoplasias de glándulas hepatoides representan hasta el 85% de neoplasias en esta región corporal.

El presente estudio se orienta a determinar la frecuencia de neoplasias en la región perianal, a fin de facilitar información al médico veterinario de práctica privada sobre estas neoplasias, ya que la mayoría de tumores o lesiones son asociados al adenoma o adenocarcinoma de glándulas perianales, instaurando a veces el tratamiento errado a falta de un adecuado diagnóstico histopatológico.

MATERIALES Y MÉTODOS

Estudio retrospectivo desarrollado con base a informes histopatológicos de neoplasias caninas de la región perianal del LHEPA-UNMSM, Lima, Perú, cubriendo el periodo de enero de 2005 a diciembre de 2012.

Se consideraron las siguientes variables: raza (pura y cruzada), edad (0 a menos de 1, 1 a menos de 5, 5 a menos de 9 y 9 años a más) (Mendoza *et al.*, 2010), sexo y diagnóstico histopatológico. Se determinó la frecuencia de neoplasias de la región perianal con relación al total de neoplasias en caninos.

RESULTADOS

Se encontraron registros de 1283 neoplasias en canes, dentro de los cuales 52 fueron diagnosticadas como neoplasias perianales caninas, resultando una frecuencia de 4.1%. La distribución porcentual por variable se presenta en el Cuadro 1. Las razas puras que presentaron más casos fueron el Samoyedo, Siberiano, Cocker Spaniel y Bóxer.

Cuadro 1. Distribución porcentual de 52 neoplasias perianales en canes según edad, sexo y grupo racial

Variable		Frecuencia (%)
Edad	0 - <1	2.4
	1 - <5	2.4
	5 - <9	35.7
	9 - >9	59.5
Sexo	Macho	84.1
	Hembra	15.9
Raza ¹	Pura	66.7
	Cruzado	33.3

¹ n=42

Cuadro 2. Neoplasias de la región perianal en caninos según el diagnóstico del laboratorio de histopatología (2005-2012)

Diagnóstico histopatológico	Casos (n)	Frecuencia (%)
Adenomas de glándulas hepatoides	24	46.2
Adenocarcinoma de glándulas hepatoides	16	30.8
Carcinoma escamoso bien diferenciado ulcerado cutáneo perianal	1	1.9
Carcinoma papilífero de glándula sudorípara	1	1.9
Plasmocitoma extramedular perianal	3	5.8
Fibropapiloma asociado a quistes intradérmicos de inclusión cutáneo perianal	1	1.9
Hemangiosarcoma perianal con presencia de cristales	1	1.9
Melanoma maligno tipo fusiforme dérmico ulcerado con quiste de inclusión intradérmico	1	1.9
Rabdomiosarcoma perianal	1	1.9
Fibrosarcoma angiomatoso perianal con proceso inflamatorio fibrinosupurativo	1	1.9
Linfangioma con quiste sebáceos	1	1.9
Lipoma	1	1.9
Total	52	100

Las neoplasias encontradas en la región perianal, según el diagnóstico histopatológico, se muestran en el Cuadro 2. El adenoma de glándulas hepatoides (Fig. 1) presentó una frecuencia de 46.2%, seguido del adenocarcinoma de glándulas hepatoides (30.8%; Fig. 2) y, en menor grado, el plasmocitoma extramedular perianal (5.8%, Fig. 3).

DISCUSIÓN

El 46.2% de neoplasias de la región perianal correspondieron al adenoma de la glándula perianal, frecuencia menor que la reportada por Turek y Withrow (2009), mientras que el 30.8% fue para el carcinoma de glándulas hepatoides o perianal, frecuencia bastante mayor del 1% indicado por Jubb *et al.* (1990) y del 3-21% señalado por Pisani *et al.* (2006). Esto podría deberse a cierto rechazo en los dueños para realizar la este-

rilización de sus mascotas, sobre todo si son machos.

La mayor frecuencia de neoplasias perianales ocurrió en los animales de mayor edad, resultado esperado pues se sabe que la edad es un factor de riesgo para la presentación de neoplasias malignas, sea cual fuera su estirpe celular (Martínez de Merlo y Pérez, 2007). En el presente estudio, el 48% de las neoplasias fueron malignas.

La mayor frecuencia de neoplasias perianales en razas puras podría deberse a mayores niveles de consanguinidad, dado que los criadores tienden a seleccionar pocos machos como reproductores (Frank y Nicholas, 1998). Por otro lado, la mayor frecuencia de neoplasias en canes machos estaría relacionado con el alto número de casos (24/52) de adenomas de glándulas hepatoides, dado que dicha neoplasia tiene una dependencia androgénica (Turek y Withrow, 2009).

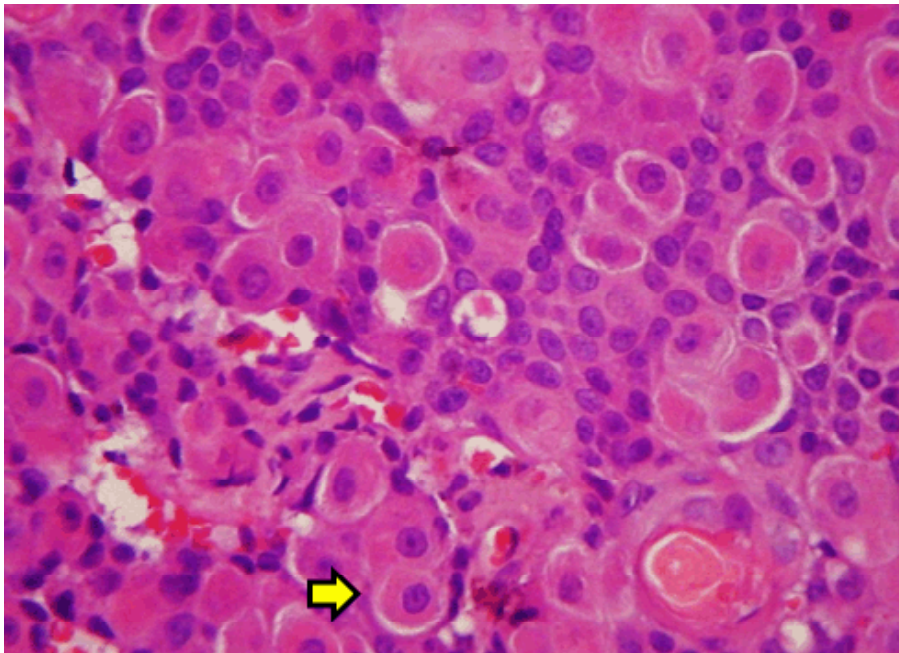


Figura 1. Adenoma de glándulas hepatoides en un perro macho, mestizo, de 7 años de edad. Se observan células homotípicas con núcleos bien delimitados y de posición central (flecha). H&E, 400x

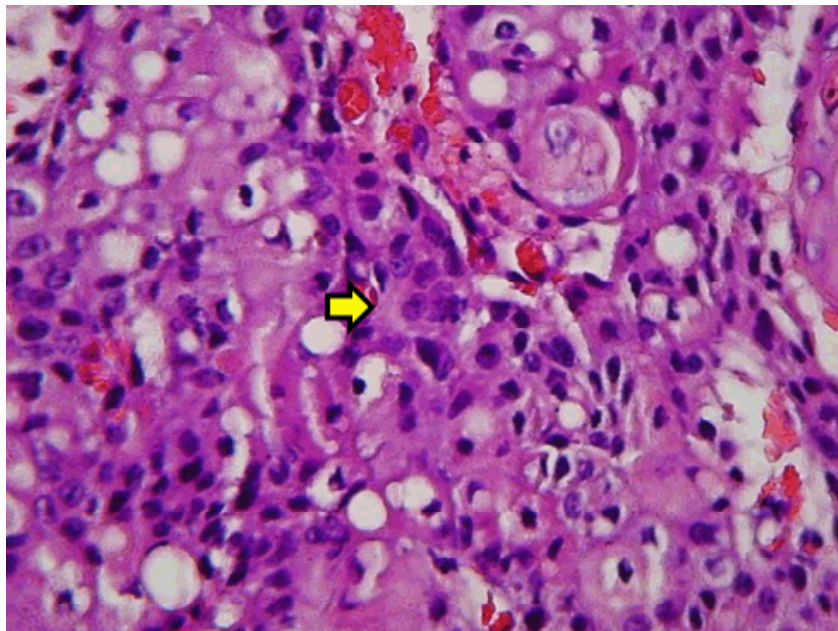


Figura 2. Adenocarcinoma de glándulas hepatoides en un Pastor Alemán, macho, de 12 años de edad. Se observan células de núcleos voluminosos, con anisocariosis, pleomórficas, binucleadas (flecha). H&E, 400x

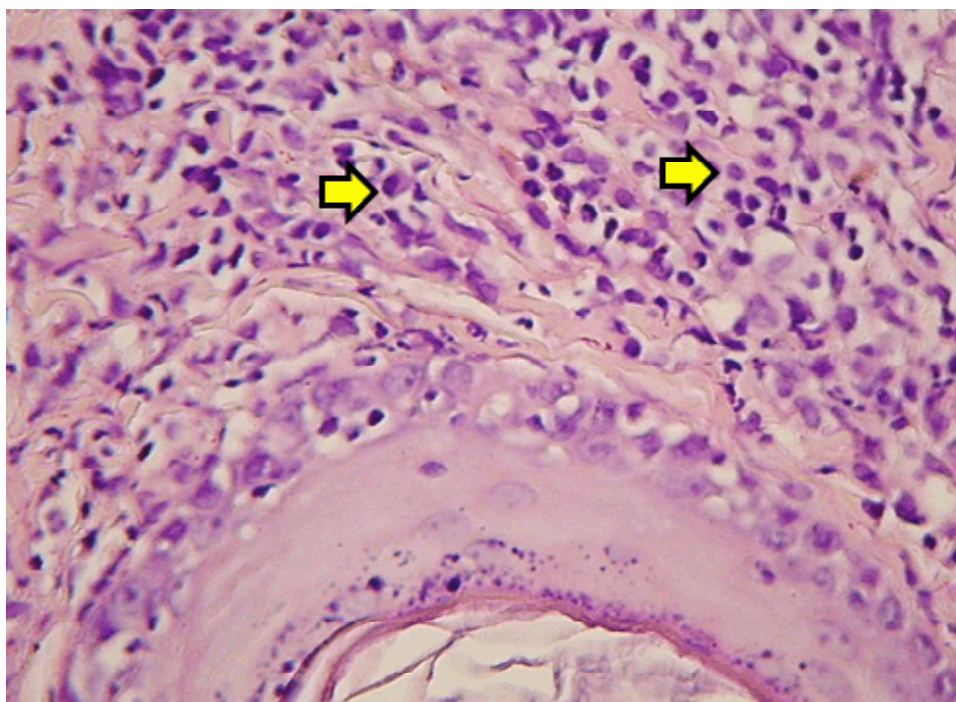


Figura 3. Plasmocitoma cutáneo perianal en un Cocker Spaniel hembra de 4 años de edad. Se observan células plasmáticas redondas con un núcleo hipercromático, localizado en posición central o excéntrica. H&E, 1000x

LITERATURA CITADA

1. **Castro S. 1985.** Frecuencia la presentación de neoplasias en caninos periodo 1978-1983. Tesis de Médico Veterinario. Lima: Univ Nacional Mayor de San Marcos. 46 p.
2. **De Vivero L, Chavera A, Perales R, Fernández V. 2013.** Frecuencia de neoplasias caninas en Lima: estudio retrospectivo en el periodo 1995-2006. *Rev Inv Vet Perú* 24: 182-188. doi: 10.15381/rivep.v24i2.2487
3. **Díaz V. 1990.** Procesos neoplásicos en caninos. Análisis estadístico periodo 1984-1989. Tesis de Médico Veterinario. Lima: Univ Nacional Mayor de San Marcos. 34 p.
4. **Frank WN. 1998.** Introducción a la genética veterinaria. 2ª ed. España: Acribia. 362 p.
5. **Jubb K, Kennedy J, Palmer N. 1990.** Patología de los animales domésticos. Vol I. 3ª ed. Uruguay: Agropecuaria Hemisferio Sur. 671 p.
6. **Martínez de Merlo M, Pérez C. 2007.** Influencia de la edad en el desarrollo del cáncer. *REDVET* 2. [Internet]. Disponible en: <http://www.veterinaria.org/revistas/recvet/n01a0407/01a040704.pdf>
7. **Martínez de Merlo E, Arenas C, Pérez D, Arconada L. 2011.** Manual práctico de oncología en pequeños animales. España: Axón. 268 p.
8. **Mendoza N, Chavera A, Falcón N, Perales R. 2010.** Frecuencia del tumor venéreo transmisible en caninos. Casuística del Laboratorio de Patología Veterinaria de la Universidad Nacional Mayor de San Marcos (periodo 1998-2004). *Rev Inv Vet Perú* 21: 42-47. doi: 10.15381/rivep.v21i1.305

9. **Pisani G, Millanta F, Lorenzi D, Vannozzi I, Poli A. 2006.** Androgen receptor expression in normal, hyperplastic and neoplastic hepatoid glands in the dog. *Res Vet Sci* 81: 231-236. doi: 10.1016/j.rvsc.2005.11.001
10. **Rodríguez G. 1978.** Neoplasias en la especie canina: estudio estadístico de 301 casos entre 1964-1977. Tesis de Médico Veterinario. Lima: Univ Nacional Mayor de San Marcos. 28 p.
11. **San Martín M. 2005.** *Neoplasias caninas. Evaluación estadística. Periodo 1990-1994.* Tesis de Médico Veterinario. Lima: Univ Nacional Mayor de San Marcos. 46 p.
12. **Takano F. 1964.** Estudio retrospectivo de 154 procesos neoplásicos en la especie canina. Tesis de Médico Veterinario. Lima: Univ Nacional Mayor de San Marcos. 55 p.
13. **Turek M, Withrow S. 2009.** Tumores perianales. En: Withrow S, Vail D (eds). *Oncología clínica de pequeños animales*. 4^a ed. España: Multimédica Ed Veterinarias. p 492-498.