



Revista Venezolana de Oncología

ISSN: 0798-0582

inledo74@gmail.com

Sociedad Venezolana de Oncología
Venezuela

Albarrán, José M; Tavares, Axel; SALDIVIA, FELIPE; Prince, José; Ramos, Silvia;
Gutierrez, Néstor; Gadea, Carlos
Enfermedad de Paget de la Mama. Reporte de 13 Casos
Revista Venezolana de Oncología, vol. 22, núm. 3, julio-septiembre, 2010, pp. 194-200
Sociedad Venezolana de Oncología
Caracas, Venezuela

Disponible en: <http://www.redalyc.org/articulo.oa?id=375634864005>

- Cómo citar el artículo
- Número completo
- Más información del artículo
- Página de la revista en redalyc.org

redalyc.org

Sistema de Información Científica
Red de Revistas Científicas de América Latina, el Caribe, España y Portugal
Proyecto académico sin fines de lucro, desarrollado bajo la iniciativa de acceso abierto

ENFERMEDAD DE PAGET DE LA MAMA

REPORTE DE 13 CASOS

JOSÉ M ALBARRÁN, AXEL TAVARES, FELIPE SALDIVIA, JOSÉ PRINCE, SILVIA RAMOS, NÉSTOR GUTIERREZ, CARLOS GADEA

INSTITUTO DE ONCOLOGÍA "DR. MIGUEL PÉREZ CARREÑO". VALENCIA, ESTADO CARABOBO. VENEZUELA

RESUMEN

OBJETIVO: Reportar y describir las características clínicas y conducta terapéutica de 13 casos de enfermedad de Paget en el Instituto de Oncología "Dr. Miguel Pérez Carreño" en el período comprendido entre 1986 - 2008. **MÉTODOS:** Se realizó un estudio no experimental, descriptivo, de tipo retrospectivo. Se revisaron historias clínicas del departamento de dicha institución. **RESULTADOS:** Total de casos encontrados: 13, 100 % de los pacientes fueron del sexo femenino. La edad promedio de presentación fue de 58 años. 44 % de los casos se presentó con una lesión eczematosa a nivel de pezón y un 14 % se encontraban en estadio I en el momento de diagnóstico. 87 % presentaban extensión centro-mamaria; el tiempo de evolución fue menor o igual a 6 meses en un 50 % de los casos. El síntoma de presentación en un 45 % fue la presencia de un nódulo mamario más lesión ulcerativa del pezón. 25 % cursaba con adenopatía clínicamente palpable. En un 65 %, la conducta quirúrgica fue mastectomía total con vaciamiento axilar en niveles I y II. 37 % recibieron tratamiento adyuvante y en un 72 % el tiempo de supervivencia comprendió entre el rango de 1 a 5 años. **CONCLUSIÓN:** La enfermedad de Paget constituye una entidad especial poco frecuente. El grupo etario afectado está entre 50 - 60 años. El tratamiento terapéutico establecido en la mayor parte de las series publicadas, independientemente de la etapa, ha sido la mastectomía radical.

PALABRAS CLAVE: Tumor, mama, eczema, ulcerativa, pezón, enfermedad de Paget.

SUMMARY

OBJECTIVE: The objective of this study was report and describes the clinical characteristics and therapeutically conducts in 13 cases of Paget disease view in the Oncology Institute Dr. Miguel Perez Carreño between the years 1986-2008. **METHODS:** We realized a study not experimental, descriptive and retrospective. We review the clinical department history of our institution. **RESULTS:** The total cases found was 13, 100 % of the patients were female. The average age at the presentation was 58 years old. The 44 % of the cases were presented with an eczematous lesion in the nipple level, 14 % of the cases were in stage I at the diagnostic moment. The 87 % of cases present a center mammalian extension to the diagnostic moment. The evolution time were minor or equal to 6 month in a 50 % of the cases. The dominant symptom in 45 % was the presence of a mammalian nodule and an ulcerative lesion in the nipple. In the 66 % of the cases the surgical conduct was a total mastectomy with axillaries dissection in the level I and II. Only 37 % receive adjuvant treatment and in a 72 % the super life were between the 1 and 5 years range. **CONCLUSION:** Paget disease is a less special entity. The average groups affected are between the 50 and 60 years old. The established therapeutically treatment in the majority of series published independent of the stage was the surgical.

KEY WORDS: Tumor, breast, eczema, ulcerative, nipple, Paget disease.

INTRODUCCIÓN

L

a enfermedad de Paget de la mama constituye una forma especial de cáncer mamario manifestándose

Recibido: 02/03/2010 Revisado: 16/04/2010

Aceptado para publicación: 24/05/2010

Correspondencia: Dr. José Albarrán. Instituto Oncológico Dr. Miguel Pérez Carreño. Bárbula, Naguanagua, Valencia, Estado Carabobo. Tel: 0249-7985306.

como una dermatitis eccematosa y/o ulcerativa del complejo areola-pezón siendo muchas veces tratada “médicamente” al pasarse por alto su origen neoplásico. Fue Velpeau quien primero describió las características clínicas de la enfermedad de Paget (EP) hace ya más de un siglo (1856) sin embargo, años después Sir James Paget en 1874 la relata con más exactitud y constata que la lesión en el pezón estaba relacionada al cáncer mamario subyacente ⁽¹⁾ quedando su apellido vinculado con esta enfermedad, realizando una descripción de 15 casos de afección crónica de la piel del pezón y la areola, todos los cuales tuvieron de manera subsecuente carcinoma infiltrativo de la glándula mamaria ⁽¹⁻⁵⁾.

George Thin, contemporáneo de Paget, que había empezado a recurrir a la microscopia, fue capaz de identificar a la célula de Paget como maligna. Jacobeus fue el primero en implicar al carcinoma intraductal en el origen de la enfermedad de Paget de pezón. Crocker describió el primer caso de enfermedad de Paget extra mamaria localizado en pene y escroto ⁽¹⁻⁵⁾.

La enfermedad de Paget del pezón se ha informado como signo de presentación de cáncer mamario en 0,5 % a 4,3 % de todos los casos ⁽⁵⁻⁷⁾. La duración media de los síntomas antes de la presentación es de 6,5 meses lo que indica un retraso inapropiado en el establecimiento del diagnóstico ⁽⁷⁾. Una tercera parte de las pacientes con enfermedad de Paget son de manera global premenopáusicas, ⁽⁸⁾ y en algunos informes se indica una incidencia ligeramente mayor de la enfermedad en mujeres nulíparas ⁽⁹⁾.

La enfermedad de Paget se describe, de manera clásica, como lesión unilateral. Son excepcionales las lesiones bilaterales. La inspección de pezón y areola revela una zona bien delineada y con límites definidos, ligeramente infiltrada, eritematosa, exudativa o descamativa que la paciente describe a menudo como lesión que arde o produce prurito. La lesión se manifiesta primero en el pezón, se extiende a

continuación hacia la areola, y rara vez afecta la piel circundante.

En ocasiones, un signo de presentación es la secreción serosa o sanguinolenta a través del pezón, y durante etapas tardías ocurren ulceración y destrucción del pezón. Prurito, dolor y malestar son los síntomas tempranos y prominentes en 25 % de los casos.

Desde el punto de vista clínico, el diagnóstico diferencial que debe considerarse abarca eccema crónico, papiloma intraductal benigno, carcinoma de células basales, carcinoma apocrino, melanoma maligno, linfoma, chancro sifilítico, adenomatosis erosiva del pezón, enfermedad de Bowen de la piel y ectasia de conducto mamario.

En ausencia de tumoración mamaria palpable en el momento de presentación del caso, se recurre a la mamografía para identificar y localizar los tumores subclínicos subyacentes, los acúmulos de microcalcificaciones sospechosas o ambas cosas. La incidencia de exploración mamográfica positiva en la enfermedad de Paget varía con amplitud en el material publicado, con una incidencia de 24 % a 97 % de datos positivos y una incidencia global de 60 % de microcalcificaciones subareolares ⁽¹¹⁾.

Cuando se sospecha el diagnóstico de enfermedad de Paget, debe obtenerse con prontitud confirmación mediante biopsia del pezón de espesor completo. Puede ser de utilidad la citología exfoliativa o por raspado con demostración de células de Paget como método de detección del eccema del pezón ⁽¹²⁾. La piedra angular histológica de la enfermedad, la célula de Paget, se describe como una gran célula intraepidérmica redondeada u ovoide con abundante citoplasma pálido y núcleos pleomórficos aumentados de tamaño e hipercromáticos con grandes nucléolos ⁽⁵⁾. Con frecuencia se observa mitosis. La célula puede verse de manera aislada o en pequeños nidos o acinos alrededor de células epidérmicas. Es característico la mucina intracitoplasmática

identificada mediante coloraciones histoquímicas (PAS/posdiastasa y azul alcian).

Se ha debatido la histogénesis de la célula de Paget. Los estudios por medio de microscopia de luz hicieron que se propusieran dos teorías principales:

1. La teoría epidermotrópica: postula que las células de Paget son, en esencia, células de carcinoma ductal que han emigrado a lo largo de las membranas basales del conducto subyacente hasta la epidermis del pezón (Figura 1, 1a y 1b).
2. La teoría de la transformación *in situ*: considera a la célula de Paget un queratinocito maligno transformado, y que la enfermedad de Paget del pezón es un carcinoma *in situ* independiente. La mayor parte de los estudios histoquímicos han tendido a favorecer la teoría epidermotrópica.

La teoría epidermotrópica implica que todas las mamas con enfermedad de Paget albergan un carcinoma subyacente. Sin embargo, la aparición de enfermedad de Paget típica sin carcinoma demostrable desde el punto de vista mamográfico o histológico ha desencadenado especulación de que, en casos raros, el padecimiento puede originarse en la epidermis.

DIVERSAS VARIANTES HISTOLÓGICAS DE ENFERMEDAD DE PAGET DE LA MAMA

- Tipo adenocarcinoma *like*: las células son columnares, similares a un adenocarcinoma metastático en la piel.
- Tipo fusiforme: las células tumorales son alargadas, angulares y se distribuyen en nidos, creciendo en masas compactas.
- Tipo anaplásico: las células se parecen a la enfermedad de Bowen. Las células pleomórficas pueden ocupar todo el grosor de la epidermis.
- Tipo acantolítico: este subtipo se puede solapar con el anterior
- Tipo pigmentado: es un subtipo raro. Las células son DOPA negativas.

De conformidad con la clasificación TNM del *American Joint Committee for Cancer Staging and end Result Reporting (AJCC)* ⁽¹³⁾, el carcinoma mamario cuya presentación ofrece muestras de afección de la piel representa la etapa T4 (enfermedad localmente avanzada). Al principio se creía que las células de Paget eran en realidad células de carcinoma que invadían al pezón (lo

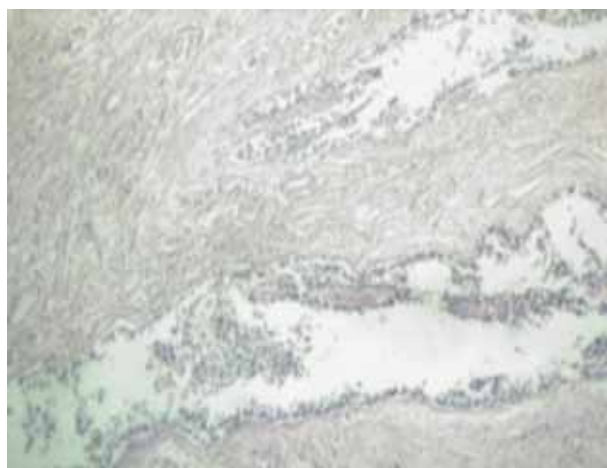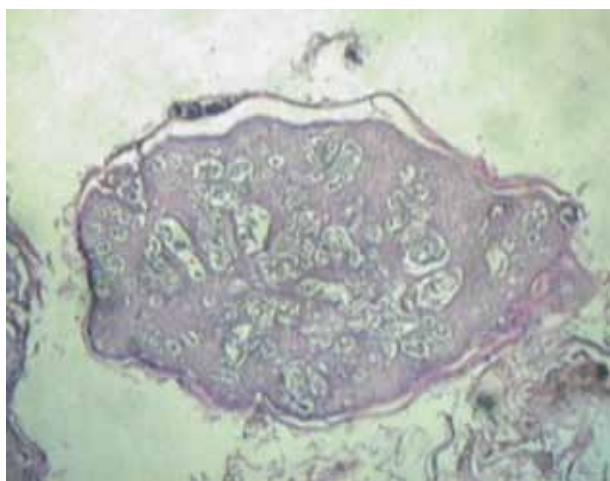


Figura 1, 1a y 1b. Representación histológica de la teoría epidermotrópica y la célula de Paget.

que implicaba de manera errónea estadio IIIB) cuando, en realidad, la lesión de la mama es más a menudo un carcinoma intraductal.

La aceptación generalizada de la teoría epidermotrópica, lo mismo que los primeros informes que ponen de relieve la multicentricidad del tumor subyacente en la enfermedad de Paget, hicieron que se adoptara una posición inicial enérgica en cuanto al tratamiento. La modalidad terapéutica establecida en la mayor parte de las series publicadas, independientemente de la etapa, ha sido la mastectomía radical^(5,7,14-17). Desde el punto de vista histogenético, los resultados mencionados se pueden explicar por el hecho de que una lesión sin tumoración palpable refleja un proceso no invasivo en 65 % a 100 % de los casos, en tanto que la tumoración se acompañó de carcinoma invasivo en un 90 % a 100 % de los casos. Estos investigadores informaron la incidencia de metástasis axilar de 0 % a 8,5 % de los casos de cambios en el pezón nada más; en contraste con un 50 % a 60 % de los que presentaban un tumor palpable.

El pronóstico uniformemente bueno de las personas que presentan enfermedad de Paget del pezón en ausencia de tumor palpable ha hecho que se efectúen algunos intentos de tratamiento conservador de esta lesión. Las alternativas descritas son resección exclusiva del pezón en casos en donde la base del mismo se encuentra sana, así como del complejo areola-pezón y el uso de radioterapia radical de la mama y lechos ganglionares regionales, o ambas. A pesar de los resultados alentadores que se observan en estos informes, la experiencia con la resección del complejo areola-pezón y la radioterapia en la enfermedad de Paget del pezón sigue siendo muy limitada⁽¹⁶⁾. Aunque el argumento más importante contra el tratamiento conservador de la mama ha sido la incidencia incrementada de multicentricidad en el carcinoma de mama subyacente.

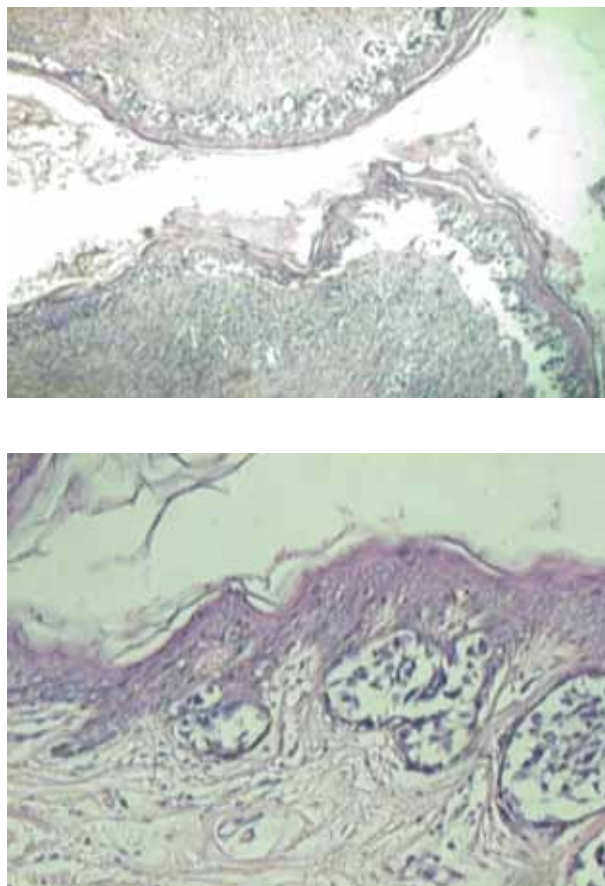


Figura 2. Enfermedad de Paget limitada al pezón

MÉTODO

Se realizó un estudio no experimental, descriptivo, de tipo retrospectivo en las pacientes con diagnóstico de enfermedad de Paget vistas en el Instituto Oncológico "Dr. Miguel Pérez Carreño" en el período entre 1986 - 2008.

Se revisaron las historias clínicas del departamento de archivos médicos de dicha institución, recopilándose los datos mediante una ficha elaborada con tal fin.

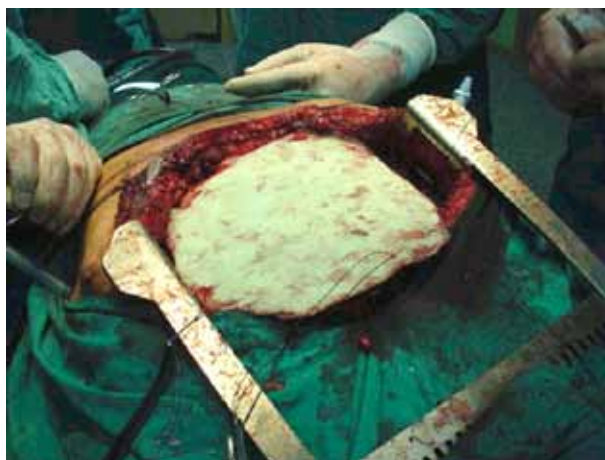
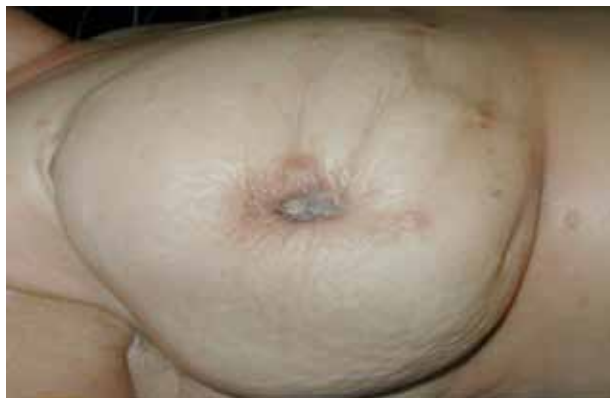
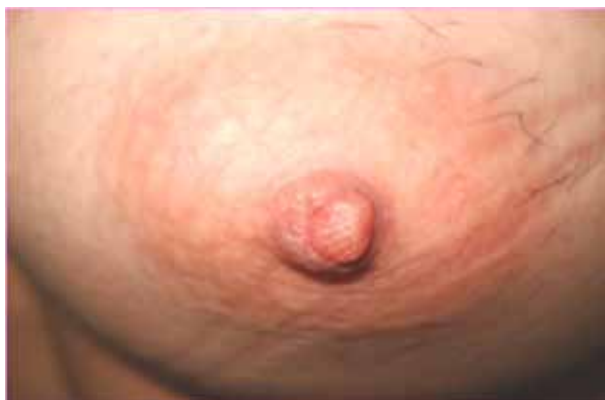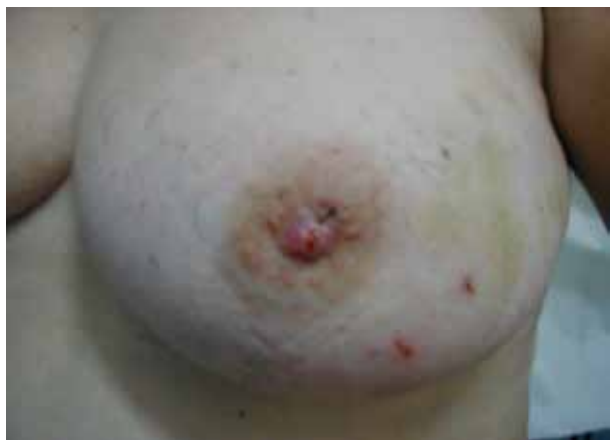Figura 3, 4, 5, 6. Casos clínicos de enfermedad de Paget.

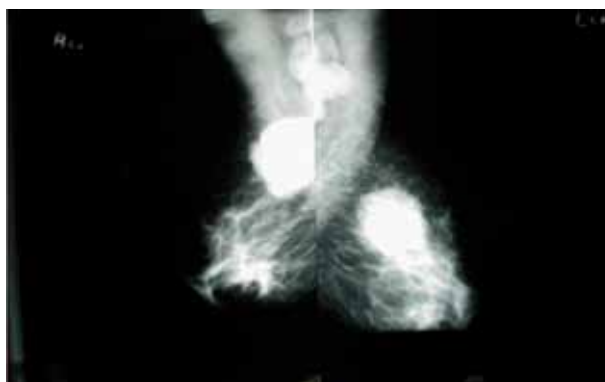
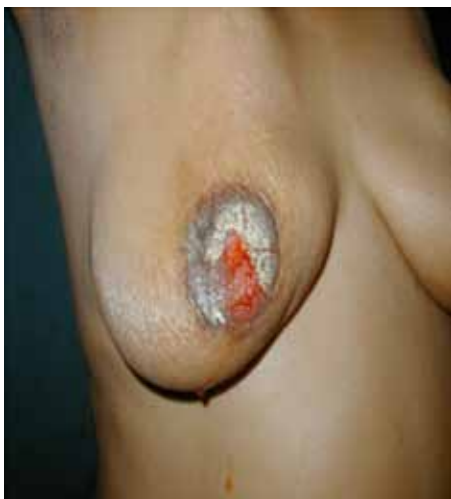
Figura 7. Enfermedad de Paget y mamografía.

RESULTADOS

El 100 % de nuestras pacientes eran femeninas, 61 % de nuestras pacientes se encontraban entre las mayores de 50 años y 39 % menores de 40 años. El 45 % consultó por un nódulo mamario 33 % por síntomas en el complejo areola pezón y 22 % ambas sintomatologías. El 87 % se extendió en la región centro mamaria. El 46 % de nuestras pacientes se clasificaron como estadio IIA, 40 % IB. El 49 % tenía más de 6 meses de evolución clínica y la sintomatología nódulo más lesión en el pezón fue del 45 % mientras que el 22 % solo tuvo lesión ulcerosa o nódulo en el pezón respectivamente. En el 75 % de los casos la axila fue negativa. En relación al tratamiento quirúrgico el 65 % de los casos fueron a mastectomía total oncológica.

DISCUSIÓN

La enfermedad de Paget es extremadamente rara durante los 3 primeros decenios de vida. La incidencia máxima ocurre entre los 50 y 60 años de edad, con una mediana de 56 años, cinco a 10 años mayor que la incidencia global máxima del carcinoma invasor mamario ^(5-7,10). Datos comparables con los obtenidos en nuestra serie, donde la edad promedio es 58 años de edad.

La lesión se manifiesta con frecuencia primero en el pezón, se extiende a continuación hacia la areola, y rara vez afecta la piel circundante. Prurito, dolor y malestar son los síntomas tempranos y prominentes en 25 % de los casos ⁽⁵⁾. En los pacientes con diagnóstico de enfermedad de Paget, el 11 % se presentó con lesión ulcerativa y/o eccematosa en el pezón exclusivamente y solo un 22 % presentó telorragia como única forma de presentación.

En múltiples revisiones, desde el punto de vista histopatológico, se ha demostrado un tumor subyacente en alrededor 97 % de los casos ^(6,7,10). En nuestros casos, solo un 67 % cursaba con nódulo mamario palpable como síntoma de presentación.

Muchos autores proponen el siguiente esquema de tratamiento: todos los casos en que hay tumor palpable debe realizarse segmentectomía con márgenes libres de 1 cm a 1,5 cm, si es posible desde el punto de vista estético. Se aconseja disección axilar para control locorregional más radioterapia (en ausencia de multicentricidad). Si, por otra parte, se demuestra multicentricidad, o márgenes positivos, se debe completar la mastectomía. La modalidad terapéutica establecida en la mayor parte de las series publicadas, independientemente de la etapa, ha sido la mastectomía radical ^(5,7,14,17). En nuestra serie, en 65 % de los pacientes se realizó mastectomía total oncológica más vaciamiento axilar de niveles I y II, y 37 % de ellos recibieron tratamiento adyuvante de quimioterapia y radioterapia.

Los resultados de diversas series iniciales publicadas demostraron con prontitud una diferencia clara en la evolución natural de los casos que presentaban una tumoración palpable de la mama en contraste con los pacientes con cambios en el pezón nada más. Estos últimos tuvieron tasa de supervivencia a 5 y a 10 años de 90 % a 100 % después de la mastectomía, en contraste a un 20 % a 60 % de aquellos con una tumoración palpable a los 5 años, y 9 % a 40 % a los 10 años ^(6,7,15). La sobrevida de los pacientes con diagnóstico de enfermedad de Paget del Instituto Oncológico "Dr. Miguel Pérez Carreño" estuvo comprendida en un rango de 1 a 5 años en un 72 % de los casos.

REFERENCIAS

1. Ellis H. Eponyms in oncology: Sir James Paget (1814-1899). *Eur J Surg Oncol*. 1986;12(4):393.
2. Onuigbo WIB. Paget's 1874 article on the breast: Modern misconceptions. *Int J Dermatol*. 1985;24:537-538.
3. Paget J. On the disease of the mammary areola preceding cancer of the mammary gland. *St. Bartholomew Hospital Reports*. 1874;10:87.
4. Scully C, Levers BGH. The person behind the eponym: Sir James Paget (1814-1899). *J Oral Pathol Med*. 1995;23:375.
5. Ascensao A, Marques MSJ. Paget's disease of the nipple: Clinical and pathological review of 109 female patients. *Dermatologica*. 1985;170:170-179.
6. Nance FC, DeLoach DH, Welsh RA, Becker WF. Paget's disease of the breast. *Ann Surg*. 1970;171:864-874.
7. Chaudary M, Millis R, Lane B, Miller NA. Paget's disease of the nipple: A ten year review including clinical, pathological, and immunohistochemical findings. *Breast Cancer Res Treat*. 1990;8:139-146.
8. Du Toit RS, Van Rensburg, Goedals L. Paget's disease of the breast. *S Afr Med J*. 1988;73:95-97.
9. Menzies D, Barr L, Ellis H. Paget's disease of the nipple occurring after wide local excision and radiotherapy for carcinoma of the breast. *Eur J Surg Oncol*. 1989;15:271-273.
10. Jhonson T, Tomek C, Patterson K, Buckley JF. Paget's disease of the male breast. *Nebr Med J*. 1987;12:10-13.
11. Sawyer R, Asbury D. Mammographic appearances in Paget's disease of the breast. *Clin Radiol*. 1995;49:185-188.
12. Lucarotti M, Dunn J, Webb A. Scrape cytology in the diagnosis of Paget's disease of the breast. *Cytopathology*. 1994;5:301-330.
13. Fisher ER, Costantino J, Fisher B, Palekar AS, Redmond C, Mamounas E, et al. Pathologic findings from the National Surgical Adjuvant Breast Project (NSABP) protocol B-17. *Cancer*. 1995;75:1310-1319.
14. Osther P, Balslev B, Blichert TM. Paget's disease of the nipple. *Acta Chir Scand*. 1990;156:343-352.
15. Jamali FR, Ricci A Jr, Deckers PJ. Paget's disease of the nipple-areola complex. *Surg Clin North Am*. 1996;76(2):365-381.
16. Martin V, Pelletiere E, Gress E, Miller AW. Paget's disease in an adolescent arising in a supernumerary nipple. *J Cutan Pathol*. 1994;21:283-286.
17. Hitchcock A, Topham S, Bell J, Gullick W, Elston CW, Ellis IO. Routine diagnosis of mammary Paget's disease: A modern approach. *Am J Surg Pathol*. 1992;16:58-61.
18. Eel-Sharkawi A, Waters J. The place for conservative management of Paget's disease of the nipple. *Eur J Surg Oncol*. 1992;18:301-303.