



Revista Venezolana de Oncología  
ISSN: 0798-0582  
inledo74@gmail.com  
Sociedad Venezolana de Oncología  
Venezuela

Navarro M., José; Navarro, Bexaida; Zerpa, Hilda; Navarro, Lilian  
Manejo Quirúrgico de Cáncer Subclínico Detectado en Mamografía como Densidad Nodular, no  
Visible al Ultrasonido  
Revista Venezolana de Oncología, vol. 22, núm. 4, octubre-diciembre, 2010, pp. 249-259  
Sociedad Venezolana de Oncología  
Caracas, Venezuela

Disponible en: <http://www.redalyc.org/articulo.oa?id=375634865003>

- Cómo citar el artículo
- Número completo
- Más información del artículo
- Página de la revista en redalyc.org

redalyc.org

Sistema de Información Científica  
Red de Revistas Científicas de América Latina, el Caribe, España y Portugal  
Proyecto académico sin fines de lucro, desarrollado bajo la iniciativa de acceso abierto

# MANEJO QUIRÚRGICO DE CÁNCER SUBCLÍNICO DETECTADO EN MAMOGRAFÍA COMO DENSIDAD NODULAR, NO VISIBLE AL ULTRASONIDO

JOSÉ NAVARRO M, BEXAIDA NAVARRO, HILDA ZERPA, LILIAN NAVARRO

UNIDAD DE MASTOLOGÍA FAMILIA PUERTO ORDAZ ESTADO BOLÍVAR, VENEZUELA.

## RESUMEN

**OBJETIVO:** Evaluar el manejo quirúrgico del cáncer subclínico detectado en mamografía de pesquisa como densidad nodular, no visible al ultrasonido. **MÉTODO:** Análisis retrospectivo del manejo quirúrgico de tres cánceres subclínicos detectados en la mamografía de pesquisa como densidades nodulares, no visibles al ultrasonido que fueron extirpados mediante radio-localización con arpón. Se evaluó la realización de biopsia de ganglio centinela en segundo acto operatorio al tener la confirmación histológica definitiva o durante la operación inicial. **RESULTADOS:** En dos pacientes se le practicó tumorectomía eficaz y en el otro un margen fue cercano requiriendo re-ampliación. Un solo paciente se practicó tumorectomía y biopsia de ganglio centinela en el mismo acto quirúrgico. Dos presentaron carcinoma lobulillar infiltrante uno de ellos multifocal y el otro caso ductal infiltrante. La edad promedio fue: 63 años (Rango 62 a 64 años) El promedio del tamaño de las lesiones fue 0,9 cm. (Rango en cuatro lesiones: 0,7 cm a 1,2 cm). En todas las pacientes se realizó biopsia de ganglio centinela siendo positivo en solo un caso, sin embargo, se practicó disección axilar en todas. **CONCLUSIONES:** En pacientes, cuando se detecta lesiones sospechosas como densidad nodular a la mamografía y no visible al ultrasonido, la radio-localización con arpón representa un método relativamente sencillo y eficaz para la obtención de biopsias y pueden ser practicadas en cualquier centro que disponga de mamógrafo. Sugerimos realizar biopsia de ganglio centinela durante la operación inicial si hay confirmación firme de malignidad.

**PALABRAS CLAVE:** Cáncer, mama, radio-localización, arpón, ultrasonido, subclínico, biopsia.

## SUMMARY

**OBJECTIVE:** The purpose of these work is evaluate the surgical management of non-palpable breast cancer diagnosed as a mammographic visible mass on screening, non visible ultrasonographic. **METHODS:** Analyzed retrospectively of tree cases with the diagnosis of non palpable breast lesion visible at the screening mammography and non visible at the ultrasound, they were excised after preoperative tumor localization with a wire. The performance of the sentinel lymph node biopsy was evaluated, if it was in the second surgery after the definitive histopathology confirmation. **RESULTS:** All the three cases underwent wire localization prior to the tumorectomy, in 2 cases the tumorectomy had wide margins, and in the other one they were close. In one patient we did tumorectomy and sentinel lymph node biopsy in the same surgical procedure. Two cases had invasive lobulillar carcinoma, one of them multifocal and in the other case invasive ductal. The average ages were 63 years (62 to 64 years). The averages of the lesion were 0.9 cm (range in four lesions 0.7 to 1.2 cm). In all the patient were performed the sentinel lymph node biopsy, being positive in just one of the cases. **CONCLUSIONS:** In patients the wire radio-localization represents a simple and efficient method to obtain the biopsy and could be performed in any center that counts with a mammographic. We suggest performing the sentinel lymph node biopsy with patent blue during the initial surgery if there is a strong confirmation of malignant.

**KEY WORDS:** Cancer, breast, ratio-localization, wire, ultrasound, biopsy.

---

Recibido: 04/08/2010 Revisado: 27/08/2010  
Aceptado para publicación: 05/09/2010

---

---

Correspondencia: Dr. José Navarro Martínez. Torre  
Angi. Piso 01. Oficina 1 - E.

Vía Venezuela. Puerto Ordaz. Estado Bolívar. Tel:  
(0286) 9225580 – 9222938

Celular: 0414 3877172 E-mail: josejnavarrom@yahoo.es

---

## INTRODUCCIÓN

**L**a mamografía es el estudio de elección en la pesquisa primaria del cáncer de mama, sin embargo, el ultrasonido mamario tiene mucha importancia en la pesquisa secundaria como la que representan las mamas densas a la mamografía, lo que permitiría diagnosticar lesiones malignas que puedan pasar desapercibidas en la mamografía por esta circunstancia. La utilidad del ultrasonido mamario es incuestionable como herramienta de diagnóstico cuando existe una anomalía mamográfica o clínica para llegar a un diagnóstico más específico. Representa el método por imagen que se puede utilizar en mujeres embarazadas y jóvenes, con menor costo, mayor accesibilidad y sin contraindicaciones <sup>(1,2)</sup>. La guía ultrasonográfica para la obtención de microbiopsia percutánea es el método más rápido, exacto y de bajo costo en relación con la guía mamográfica por estereotaxia <sup>(3)</sup>.

El ultrasonido intraoperatorio permite localizar y extirpar con márgenes adecuados el cáncer subclínico de la mama y cuando esta técnica se compara con otras tales como ROLL (Localización de lesiones ocultas con inyección de radiofármacos) o la localización mamográfica con arpón demuestra ventajas como bajo costo, más sencillo, de menor incomodidad para la paciente y no dependiente de otros especialistas <sup>(4)</sup>.

La ecografía presenta desventajas diagnósticas como es la imposibilidad para detectar microcalcificaciones si no están asociadas a lesión nodular, como en el carcinoma ductal *in situ* (CDIS), la dependencia alta del operador, la calidad del ultrasonógrafo y en las mamas involutivas y voluminosas. Pensamos que esta última circunstancia, lesiones pequeñas y características propias de la lesión tumoral se presentaron, a la evaluación ultrasonográfica, como lesiones isoecoicas en relación al tejido circundante (tejido adiposo) y fue imposible la

identificación ecográfica por lo que no se pudo aplicar las ventajas del ultrasonido como obtener una confirmación histopatológica preoperatoria y por tanto planificar la biopsia del ganglio centinela (BGC).

Se han descrito diversos métodos para la obtención de biopsias o tumorectomía como la biopsia por estereotaxia, radio-localización con arpón y biopsias radioguiadas (ROLL).

El objetivo de este trabajo es presentar la experiencia en tres pacientes con lesiones subclínicas sospechosas detectadas por mamografía de pesquisa con confirmación por compresión magnificada y que a su vez no se pudieron identificar por ultrasonido; por lo tanto fue imposible obtener microbiopsias ecoguiadas, una vez confirmada la malignidad, planificar en el mismo acto quirúrgico tanto la tumorectomía guiada por ultrasonido intraoperatorio como la realización de BGC. En estas pacientes la biopsia de lesiones subclínicas sospechosas (tumorectomía) se efectuó mediante radio-localización con arpón y se plantea la discusión sobre la realización de BGC en el mismo acto quirúrgico (biopsia transoperatoria) o diferida al tener diagnóstico histológico definitivo.

## MÉTODO

Se realizó un estudio retrospectivo de tres pacientes evaluadas en la Unidad de Mastología del Centro Clínico Familia, con diagnóstico de lesiones subclínicas nodulares (no microcalcificaciones sin asociación a masa) detectadas durante mamografía de pesquisa, confirmada la sospecha mediante compresión magnificada y categorizadas como BIRADS 4 y por lo tanto había indicación de confirmación histológica. Según nuestro protocolo de manejo de estas pacientes se practica ultrasonido mamario para identificar imagen sospechosa para establecer la correlación con hallazgos mamográficos y proceder a la realización de micro biopsia percutánea ecoguiada. En vista

que no se pudo identificar por ecografía las lesiones sospechosas se procedió a obtener biopsia (tumorectomía) guiada por mamografía mediante aguja radio-localizadora (arpón) y después de practicar la extirpación se procede a señalar, mediante puntos de sutura, la orientación de márgenes y posteriormente obtener estudio radiológico de la pieza operatoria para asegurar la extirpación completa de la lesión con márgenes adecuados. En las dos primeras pacientes esperamos el resultado de biopsia definitiva y estado de márgenes para la realización de BGC y en el tercer caso se realizó biopsia transoperatoria y una vez confirmada malignidad y margen satisfactorio se procedió a practicar BGC en el mismo acto quirúrgico.

## CASOS CLÍNICOS

### CASO 1

Paciente: NR. Edad: 64 años. Mamografía de pesquisa: densidad nodular con bordes irregulares ubicada en unión de cuadrantes inferiores de mama izquierda, la compresión magnificada reveló estado de sospecha categorizada como BIRADS 4 (Figura 1 y 1a). Se practicó

ultrasonido mamario, por dos observadores, y no se pudo identificar lesión ultrasonográfica característica en la zona donde se detectó la anomalía mamográfica, llamaba la atención la alta presencia de tejido adiposo formando lóbulos de grasa.

Se planifica tumorectomía mediante radio-localización con arpón el cual se inserta adecuadamente (Figura 2 y 2a). El estudio radiológico de pieza operatoria demostró extirpación completa de imagen sospechosa con márgenes adecuados (Figura 3).

El estudio histopatológico definitivo informó: carcinoma ductal invasivo con probable carcinoma lobular *in situ* concurrente, de 0,7 cm de diámetro mayor y márgenes adecuados (2 cm) (Figura 3a).

Se realiza BGC utilizando la técnica de inyección de azul patente (2 cm<sup>3</sup>) subareolar y realización de masaje a la mama por 15 minutos. Se identificó un GC coloreado (Figura 4). La biopsia fue informada como no concluyente. Se procedió a practicar disección axilar niveles I y II. La biopsia definitiva de GC y resto de ganglios (09) no reveló malignidad.

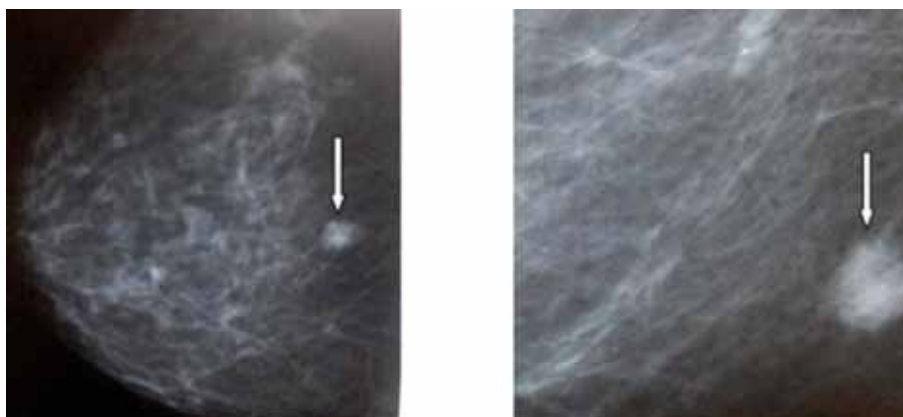


Figura 1 y 1a. La imagen de la izquierda nos muestra mamografía de pesquisa donde se identifica en proyección céfalo caudal densidad nodular, que al ser complementado con incidencia media lateral oblicua se ubica en unión de cuadrantes inferiores, con uno de sus bordes irregulares. La imagen de la derecha corresponde a la compresión magnificada mostrando densidad nodular con bordes irregulares y categorizados como BIRADS 4.

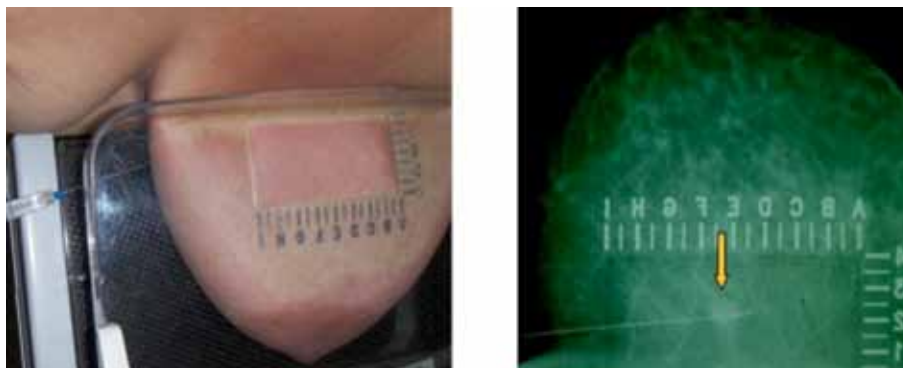


Figura 2 y 2a. Imagen de la derecha muestra realización de comprobación mamográfica de una adecuada inserción de arpón el cual es demostrado en la imagen de la derecha. Nótese como el arpón se encuentra a nivel de la densidad mamográfica sospechosa (flecha amarilla)

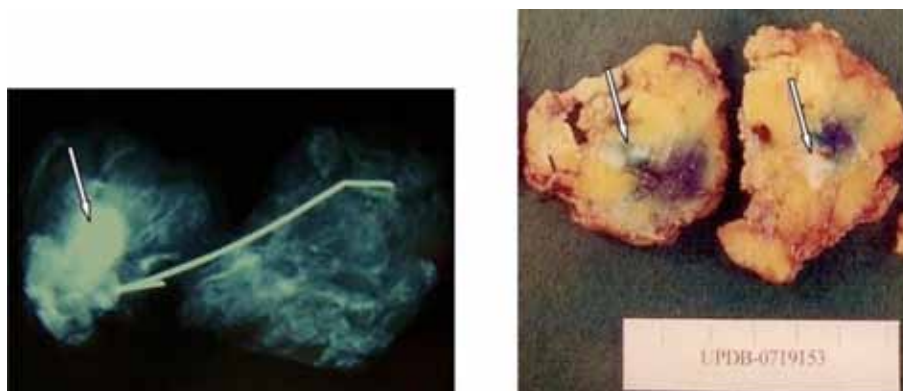


Figura 3 y 3a. Imagen de la izquierda muestra estudio radiológico de la pieza operatoria donde se identifica extirpación adecuada de lesión sospechosa (flecha) y el arpón a nivel de la lesión, los márgenes son considerados como satisfactorios. Imagen de la derecha muestra foto de la sección de la pieza operatoria mostrando la lesión sospechosa que la biopsia definitiva informó como carcinoma lobulillar de 0,7 cm con márgenes de 2 cm libres de lesión.

El estudio de inmunohistoquímica informó: carcinoma lobulillar *in situ* e infiltrante con receptores de estrógenos y progesterona presente (RE: 100 % presentes. RP: 90 %. HER 2/neu resultó negativa en las células neoplásicas.

## CASO 2

Paciente: MF de B. Edad: 63 años. Mamografía de pesquisa: densidad asimétrica en cuadrantes superiores de mama derecha

con distorsión parenquimatosa (Figura 5). Se recomienda compresión magnificada y evaluación por ultrasonido por la alta densidad BI-RADS 4, para decidir estudio histológico. Ultrasonido mamario: énfasis en unión de cuadrantes superiores de mama derecha observándose presencia de tejido con alto nivel ecoico (estromatoso), sin embargo, en algunos cortes se identifica sombra acústica posterior. No se identificó lesión nodular

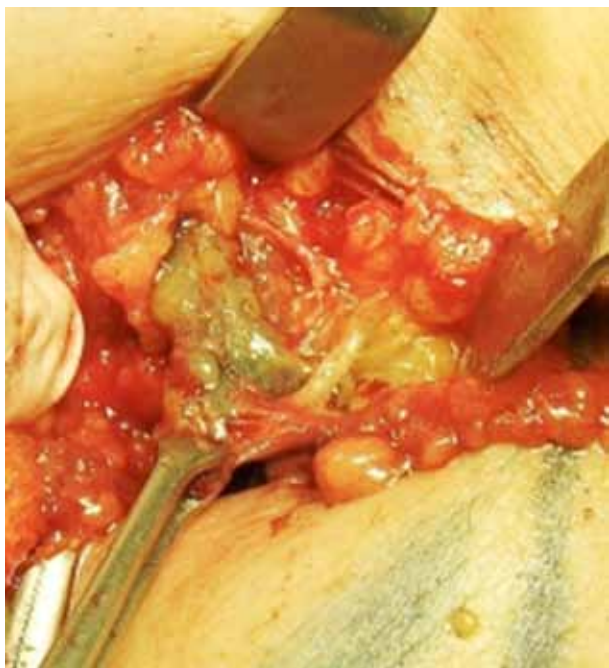

Figura 4. Foto mostrando identificación de ganglio centinela mediante la técnica de inyección subareolar de azul patente. Este ganglio se informó como no concluyente sugiriendo esperar por resultado definitivo por lo que se procedió a practicar disección axilar niveles I y II. La biopsia definitiva no reveló malignidad en ningún ganglio extirpado.

definida. Compresión magnificada (Figura 5a): densidad irregular con trayectos espiculados y microcalcificaciones internas que requieren confirmación histopatológica. BI-RADS 4 C.

Se planifica tumorectomía mediante radiolocalización con arpón el cual se inserta adecuadamente (Figura 6 y 6a). El estudio radiológico de la pieza operatoria demostró extirpación completa de imagen sospechosa con márgenes adecuados (Figura 7).

El estudio histopatológico definitivo informó: carcinoma lobulillar invasivo de tipo clásico, dos focos de 1,2 cm y 0,9 cm estroma fibroso denso. Márgenes de resección quirúrgicos cercanos a la lesión neoplásica.

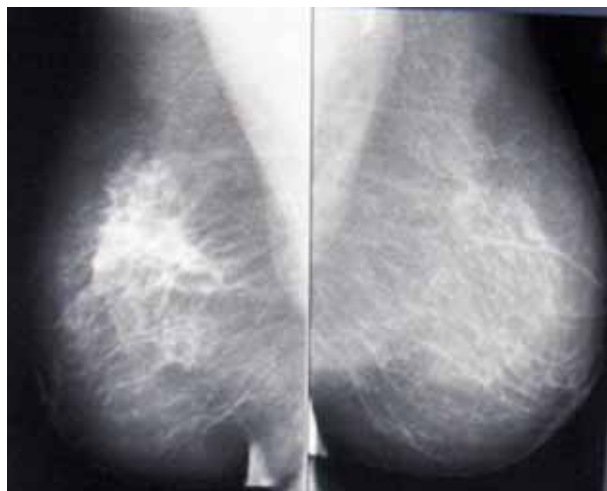


Figura 5. Mamografía de pesquisa en proyección medio lateral oblicua mostrando densidad asimétrica en cuadrantes superiores de mama derecha, con distorsión parenquimatosa y trayectos espiculados densos. Indicándose ultrasonido mamario complementario y compresión magnificada.



Figura 5a. Compresión magnificada de unión de cuadrantes superiores de mama derecha mostrando densidad irregular con trayectos espiculados y microcalcificaciones.

Se realiza en segundo procedimiento quirúrgico de ampliación de márgenes y BGC utilizando la técnica de inyección de azul patente ( $2 \text{ cm}^3$ ) subareolar y realización de masaje a la mama por 15 minutos. Se identificó un GC coloreado (Figura 8). La biopsia de márgenes

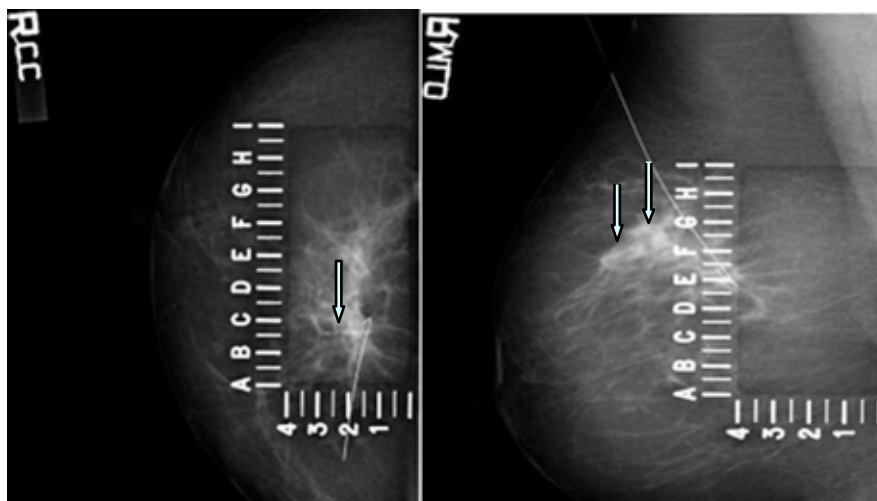


Figura 6 y 6a. Imagen de la izquierda inserción de arpón en proyección céfalo caudal. La lesión sospechosa señalada por flecha. Imagen de la derecha radiografía de verificación de adecuado posicionamiento de arpón en proyección medio lateral oblicuo. Lesión sospechosa señalada por doble flechas. Nótese que intencionalmente el arpón se colocó en un plano posterior a la imagen sospechosa para asegurar margen posterior.

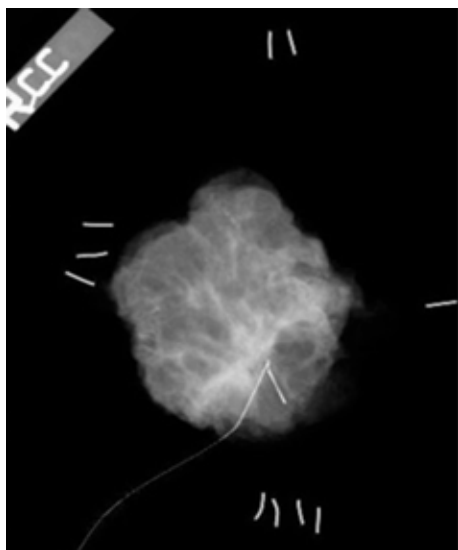


Figura 7. Estudio radiológico de pieza quirúrgica mostrando extirpación eficaz de lesión sospechosa. Se realizó re-ampliación de margen externo, sin embargo, la biopsia definitiva reveló margen cercano.

fue reportada como negativa para malignidad y la del GC fue informada como positiva. Se procedió a practicar disección axilar niveles I y II.

La biopsia definitiva informó: márgenes de ampliación con necrosis grasa y la del GC confirmó malignidad y en el resto de ganglios se evidenció metástasis en tres de ellos es decir en 3/10 se encontró carcinoma lobular metastásico.

### CASO 3

Paciente: NF. Edad: 62 años. Mamografía de pesquisa realizada en otro centro con limitaciones técnica: densidad nodular con bordes irregulares en cuadrante supero externo de mama derecha (Figura 9). Compresión magnificada densidad con bordes irregulares con microcalcificaciones BI-RADS 4 (Figura 9a).

Ultrasonido mamario: énfasis en unión de cuadrante supero externo de mama derecha no pudiéndose identificar lesión ultrasonográfica característica en la zona donde se detectó la anomalía mamográfica, llamaba la atención la alta presencia de tejido adiposo formando lóbulos de grasa.

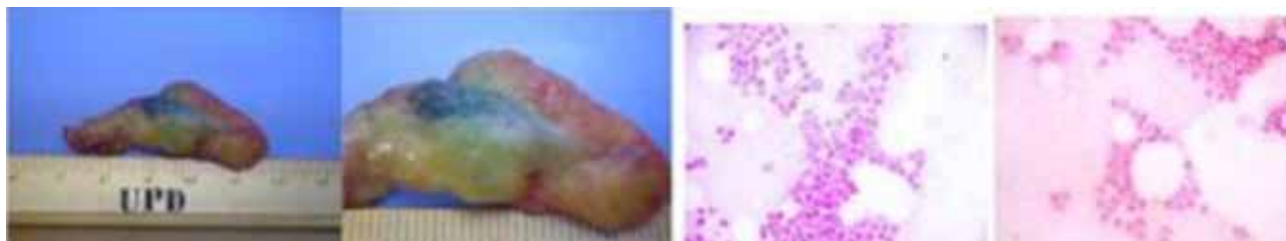


Figura 8. Imágenes de la izquierda muestra identificación de ganglio centinela y a la izquierda confirmación histopatológico de malignidad.



Figura 9 y 9a. Compresión magnificada mostrando densidad nodular con bordes irregulares y presencia de microcalcificaciones (flechas).

Se planifica tumorectomía mediante radiolocalización con arpón el cual se inserta adecuadamente (Figura 10 y 10a). El estudio radiológico de la pieza operatoria demostró extirpación completa de imagen sospechosa con márgenes adecuados (Figura 11).

El estudio histopatológico transoperatorio informó: carcinoma ductal invasivo. Se procede a realizar BGC utilizando la técnica de inyección de azul patente (2 cm<sup>3</sup>) subareolar y realización de masaje a la mama por 15 minutos. Se identificaron unos conductillos linfáticos teñidos de azul adyacente a un ganglio no coloreado el cual fue considerado como el GC. La biopsia GC fue informada como no concluyente y se

procedió a practicar disección axilar niveles I y II.

La biopsia definitiva reveló: carcinoma ductal infiltrante de alto grado con extensa invasión a la grasa, calcificación distrófica, compromiso angiolinfático y neural, con un diámetro de 0,8 cm. Carcinoma ductal *in situ* variedad plana, asociado a calcificación. Bordes libres de tumor. Distensión sinusal subcapsular, hemorragia antigua (10 Ganglios).

## RESULTADOS

Todas las pacientes presentaron en mamografía de pesquisa lesiones sospechosas

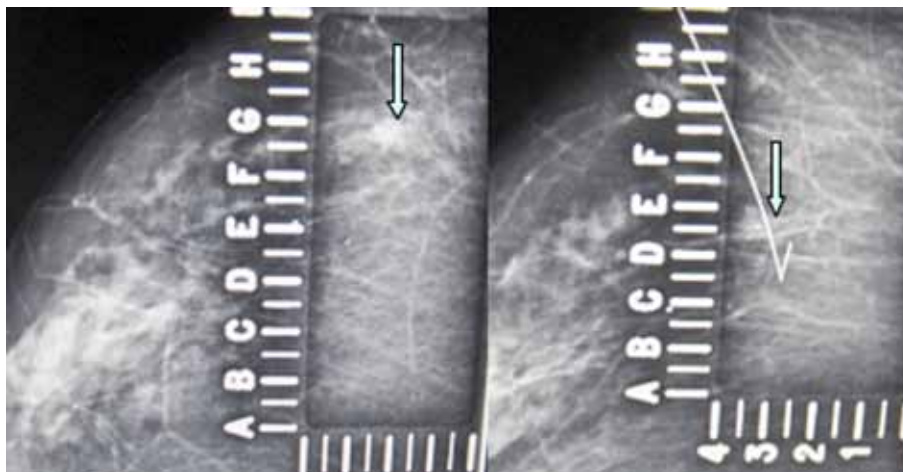


Figura 10 y 10a. Imagen a la izquierda muestra la localización de imagen sospechosa (flecha) en proyección céfalo caudal. La imagen de la derecha es una proyección medio lateral oblicua mostrando una colocación adecuada del arpón en relación con la lesión sospechosa (flecha) a ser extirpada.

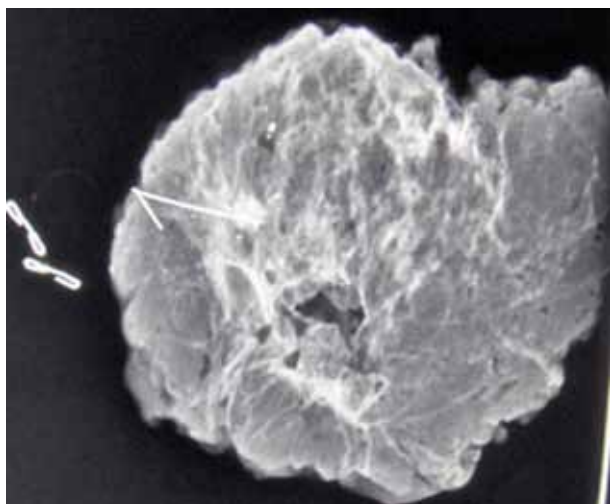


Figura 11. Estudio radiológico de pieza quirúrgica mostrando la extirpación completa de lesión sospechosa (flecha). Nótese márgenes satisfactorios, microcalcificaciones y el adecuado posicionamiento de arpón.

categorizadas como BIRADS 4, subclínicas, que se complementó con ultrasonido mamario y compresión magnificada. Clínicamente la

axila era negativa. El ultrasonido mamario no detectó las lesiones sospechosas pero si fueron confirmadas con la compresión magnificada, estas lesiones sospechosas se programaron para ser extirpadas mediante radio-localización con arpón, las cuales se efectuaron eficazmente (extirpación total de lesión con márgenes adecuados), solo en un caso, donde se detectaron 2 focos de lesión maligna, uno de los márgenes de resección fue informado como cercano por lo que se practicó en un segundo acto quirúrgico ampliación de márgenes y biopsia de ganglio centinela.

Las biopsias con radio-localización con arpón se efectuaron en forma ambulatoria en dos casos y solo en un caso requirió hospitalización por un día y fue la paciente en que se realizó biopsia transoperatoria, BGC y disección axilar en el mismo acto quirúrgico.

Dos presentaron carcinoma lobulillar infiltrante uno de ellos multifocal (dos focos) y el otro caso ductal infiltrante. La localización de las lesiones fue la siguiente: dos en mama derecha y la otra en la izquierda. Las ubicada en la derecha una fue en unión de cuadrantes

superiores (multifocal) y la otra en cuadrante súpero-externo. La localizada en mama izquierda se ubicó en unión de cuadrantes inferiores. La edad promedio fue: 63 años (Rango 62 a 64 años) El promedio del tamaño de las lesiones fue 0,9 cm. (Rango en cuatro lesiones: 0,7 cm a 1,2 cm). En todas las pacientes se realizó BGC utilizando la técnica de azul patente subareolar identificándose el mismo en todos los casos, siendo positivo en solo un caso, sin embargo, se practicó disección axilar en todas y en las otras dos el resultado fue sospechoso, sin embargo, la biopsia definitiva reveló negatividad para metástasis ganglionar.

## DISCUSIÓN

Es incuestionable la eficacia de la mamografía en la pesquisa primaria del cáncer de mama en relación con otros métodos de imagen <sup>(1,2)</sup>.

En nuestra experiencia la utilización de la ecografía como medio de pesquisa secundaria cuando la mamografía, pesquisa primaria, detectaba densidades sospechosas (densidad nodular, asimetrías y distorsión parenquimatosa) asociadas o no a microcalcificaciones, era de una relevante importancia, porque nos permitía confirmar la presencia de una lesión sospechosa y por lo tanto realizar confirmación histopatológica mediante microbiopsia ecoguiada que es un procedimiento sencillo, de bajo costo, de poca incomodidad para el paciente cuando se comparaba con la biopsia por estereotaxia <sup>(5)</sup>. El lograr un diagnóstico preoperatorio de malignidad permitía programar la BGC en el mismo acto operatorio de tumorectomía. El ultrasonido intraoperatorio ofrecía ventajas sobre otros métodos como la radio-localización con arpón y las radioguiadas (ROLL) por ser más confortable y menos traumático para la paciente, no hay riesgo de desplazamiento de agujas, menor costo y además permite evaluar por el cirujano tratante y en el acto operatorio, la extirpación eficaz mediante la exploración de la

pieza quirúrgica sin necesidad de la evaluación mamográfica transoperatoria que requiere de personal adicional y coordinado <sup>(5-8)</sup>.

Una de las desventajas del ultrasonido, entre otras, es la dificultad en algunas ocasiones para detectar lesiones pequeñas (subclínicas) en mamas involutivas y/o voluminosas <sup>(1)</sup>.

Generalmente es aceptado que las microcalcificaciones detectadas en mamografía de pesquisa no son visibles al ultrasonido y específicamente si no están asociadas a densidad mamográfica <sup>(1)</sup>.

En nuestra unidad todas las anomalías mamográficas (microcalcificaciones sospechosas asociado o no a densidad, densidades nodulares, asimetrías y distorsión parenquimatosa) son evaluadas desde punto de vista imaginológicos con ultrasonografía y complementándose de acuerdo a criterios con compresión magnificada. En pocos casos, como los presentados en el presente trabajo, se detectaron densidades nodulares, no visibles al ultrasonido, por lo que recurrimos a biopsias (tumorectomía) de estas lesiones sospechosas mediante la radio-localización con arpón que internacionalmente es considerado como la opción de primera línea en la confirmación histopatológica de lesiones subclínicas, por su eficacia y relativa sencillez en su ejecución <sup>(9-11)</sup>. Experiencia similar se ha informado en nuestro país sobre localizaciones de lesiones subclínicas. Pacheco y col. <sup>(12)</sup> comunican de 230 pacientes sometidas a mastectomía parcial previa localización por mamografía o ultrasonido y posterior inyección de azul de metileno de las cuales 28 pacientes (12 %) fue cáncer de mama. Mata y col. <sup>(13)</sup> reportan 12 pacientes de las cuales cuatro pacientes (33,3 %) fue cáncer. Duarte y col. <sup>(14)</sup> en 27 casos de lesiones subclínicas extirpadas mediante radio-localización con arpón 33 % fue lesiones malignas o premalignas.

El otro método utilizado para la localización y extirpación de lesiones subclínicas la representa la radio-localización con utilización

de radiofármacos (ROLL) y en nuestro medio Hernández y col. <sup>(15)</sup> informan la experiencia de radio-localización con semillas de Yodo 125 en 70 casos de lesiones subclínicas de las cuales las malignas y premalignas extirpadas representaron el 65,7 %. La eficacia de ROLL ha sido documentada incluyendo ventajas sobre la radio-localización con arpón como la extirpación de lesiones no palpables con márgenes adecuados y la realización de (BGC) <sup>(16-19)</sup>.

Actualmente se reconoce, en diferentes experiencias, que la disección axilar, como parte del tratamiento del cáncer de mama, en axilas clínicamente negativas, alrededor de un tercio de estas pacientes presentan metástasis ganglionares y por lo tanto la disección axilar de rutina no aportaría beneficios claros, pero si morbilidad. La BGC representa una alternativa razonable a la disección axilar y especialmente al cáncer subclínico donde la incidencia de metástasis ganglionar es menor.

La técnica más recomendada para identificación de GC es el método combinado: radiofármacos y colorantes vitales, sin embargo, en nuestra unidad actualmente utilizamos la técnica de identificación del GC con colorante vital, específicamente el azul patente según normas de centros acreditados <sup>(20)</sup>.

En conclusión, independiente de los diferentes métodos intervencionistas para confirmar desde punto de vista histopatológico imágenes sospechosas subclínicas de la mama, coincidimos con Ernst y col. <sup>(21)</sup> que debe existir un esfuerzo cooperativo entre el radiólogo, cirujano y patólogo para aplicar un programa de biopsia mamaria guiadas por imágenes, especialmente entre biopsia por estereotaxia y la radio-localización, teniendo como base los recursos tecnológicos que se dispongan y el manejo óptimos de los mismos con los diferentes especialistas dedicado a la práctica de la mastología.

---



---

## REFERENCIAS

1. Stavros AT. La mama. Diagnóstico por ecografía. En: Rumack CM, Wilson SR, Charboneau JW, editores. 3ª edición. Madrid, España: Elsevier SA; 2006.p.795-847.
2. Stavros AT. Ecografía de mama. En Stavros AT, editor. Madrid, España: Marban Libros, SL; 2006.p. 01-15.
3. Rubio I, Henry-Tillman R, Klimberg S. Uso quirúrgico del ultrasonido mamario. Clin Qui Nor Am. 2003;4:751-768.
4. Moore MM, Whitney LA, Cerilli L, Imbrie JZ, Bunch M, Simpson VB, et al. Intraoperative ultrasound is associated with clear lumpectomy margins for palpable infiltrating ductal breast cancer. Ann Surg. 2001;233(6):761-768.
5. Navarro J, Navarro B, Yáñez R, Araguayán H. Eficacia del ultrasonido intraoperatorio en el tratamiento quirúrgico de lesiones mamarias. Rev Soc Ven Cir. 2005;58:58-67.
6. Navarro J, Navarro B, Yáñez R, Araguayán H. Ultrasonido mamario intervencionista en el diagnóstico y tratamiento del cáncer y lesiones benignas de riesgo. Rev Venez Oncol. 2005;17(Supl):51-52.
7. Rahusen FD, Bremers AJ, Fabry HF, van Amerongen AH, Boom RP, Meijer S. Ultrasound-guided lumpectomy of non palpable breast cancers: A feasibility study looking at the accuracy of obtained margins. J Surg Oncol. 1999;72:72-76.
8. Fortunato L, Penteriani R, Farina M, Vitelli CE, Pito FR. Intraoperative ultrasound is an effective and preferable technique to localize non palpable breast tumors. Eur J Surg Oncol. 2008;34:1289-1292.
9. Pijnappel RM, Peeters PH, van den Donk M, Holland R, Hendriks JH, Deurloo EE, et al. Diagnostics strategies in non palpable breast lesions. Eur J Cancer.

- 2002;38:550-555.
10. González M. Diagnóstico de lesiones no palpables del seno. *Rev Colomb Cir.* 2002;17(4):224-231.
  11. Ernst MF, Avenarius JK, Schuur KH, Roukema JA. Wire localization of non palpable breast lesions: Out of date? *The Breast.* 2002;11:408-413.
  12. Pacheco C, Moreno L, Tejada A, Barrios G, Contreras A, Vásquez L, et al. Biopsias radioquirúrgicas en las lesiones no palpables de la mama. *Rev Venez Oncol.* 2001;13(2):567-565.
  13. Mata J, Evaristo L, Letalia B, Núñez D, Niño N, Salazar N, et al. Lesiones subclínicas de la mama: manejo quirúrgico radiológico patológico. *Rev Venez Oncol.* 1998;10(3):123-131.
  14. Duarte R V, Valls J, Márques F, Paredes R, Betancourt L, Zénzola V, et al. Radiolocalización con arpón en lesiones subclínicas de la mama: experiencia del Instituto de Oncología Luis Razetti. *Rev Venez Oncol.* 2001;13(4):137-142.
  15. Hernández G, Paredes R, Manso A, Jahon J, Marín C, Hernández J, et al. Localización de lesiones subclínicas con semillas de Yodo 125. Técnica de ROLL. *Rev Venez Oncol.* 2004;16(2)Supl:37-38.
  16. Gray R, Pockaj B, Karstaedt P, Roarke M. Radioactive seed localization of non palpable breast lesions is better than wire localization. *Am J Surg.* 2004;188(4):377-380.
  17. Ronka R, Krogerus L, Leppanen E, von Smitten K, Leideinius M. Radio-guided occult lesion localization in patients undergoing breast-conserving surgery and sentinel node biopsy. *Am J Surg.* 2004;188(4):491-496.
  18. Paredes R, Hernández G, Manso A, Jahon J, Marín C, Hernández R, et al. Localización de lesiones subclínicas. Técnica de ROLL (localización de lesiones ocultas por radioisótopos). En: Hernández G, Barros A, Del Castillo R, editores. *Ganglio Centinela en Mastología.* Buenos Aires, Argentina: Editorial Médica Panamericana; 2006.p.315-322.
  19. Cresta C, Noblía C, Azar M, González E, Armanasco E, Montoya D. Biopsia radioguiada para el estudio y tratamiento de lesiones no palpables de la mama. En: Hernández G, Barros A, Del Castillo R, editores. *Ganglio Centinela en Mastología.* Buenos Aires, Argentina: Editorial Médica Panamericana; 2006.p.313-314.
  20. Rubens MAP, Daia EA, Almeida FA, Soares R. Identificación del ganglio centinela con colorante vital. En: Hernández G, Barros A, Del Castillo R, editores. *Ganglio Centinela en Mastología.* Buenos Aires, Argentina: Editorial Médica Panamericana; 2006.p.97-107.
  21. Ernst MF, Roukema JA. Diagnosis of non palpable breast cancer: A review. *Breast.* 2002;11:13-22.