



Revista Venezolana de Oncología

ISSN: 0798-0582

inledo74@gmail.com

Sociedad Venezolana de Oncología
Venezuela

SÁNCHEZ, ALEXIS; SOTELO, RENÉ; RODRÍGUEZ, OMAIRA; SÁNCHEZ, RENATA;
ROSCIANO, JOSÉ; VEGAS, LIUMARIEL; ROJAS, ARAM; ARÉVALO, NEIVA
LINFADENECTOMÍA INGUINAL VIDEO ENDOSCÓPICA ASISTIDA POR ROBOT EN
EL TRATAMIENTO DE MELANOMA

Revista Venezolana de Oncología, vol. 28, núm. 2, abril-junio, 2016, pp. 98-103
Sociedad Venezolana de Oncología
Caracas, Venezuela

Disponible en: <http://www.redalyc.org/articulo.oa?id=375644665005>

- Cómo citar el artículo
- Número completo
- Más información del artículo
- Página de la revista en redalyc.org

redalyc.org

Sistema de Información Científica

Red de Revistas Científicas de América Latina, el Caribe, España y Portugal

Proyecto académico sin fines de lucro, desarrollado bajo la iniciativa de acceso abierto

LINFADENECTOMÍA INGUINAL VIDEO ENDOSCÓPICA ASISTIDA POR ROBOT EN EL TRATAMIENTO DE MELANOMA

ALEXIS SÁNCHEZ, RENÉ SOTELO, OMAIRA RODRÍGUEZ, RENATA SÁNCHEZ, JOSÉ ROSCIANO, LIUMARIEL VEGAS, ARAM ROJAS, NEIVA ARÉVALO

PROGRAMA CIRUGÍA ROBÓTICA, HOSPITAL UNIVERSITARIO DE CARACAS. UNIDAD DE CIRUGÍA ROBÓTICA Y DE INVASIÓN MÍNIMA

RESUMEN

OBJETIVO: La linfadenectomía inguinal es el procedimiento de elección en manejo de ganglios linfáticos regionales positivos en pacientes con melanoma de miembros inferiores. El abordaje convencional se asocia a una alta tasa de complicaciones del sitio quirúrgico, siendo el procedimiento endoscópico una alternativa factible, con menor morbilidad, cumpliendo los principios oncológicos. La incorporación de tecnología robótica permite visión tridimensional, mayor maniobrabilidad lo cual facilita el trabajo en espacios reducidos ofreciendo grandes ventajas para la realización de este procedimiento. **MÉTODO:** Paciente masculino de 42 años, con diagnóstico de melanoma acral lentiginoso con ganglios linfáticos inguinales palpables (T2N1M0). El paciente fue programado para la realización de linfadenectomía inguinal endoscópica izquierda asistida por robot. Mediante disección roma digital se crea un espacio de trabajo que luego se extiende utilizando el lente del endoscopio. Se colocan dos trócares robóticos de 8 mm y uno de 10 mm para el ayudante. La linfadenectomía se lleva a cabo con Maryland y tijeras. **RESULTADOS:** Tiempo operatorio de 130 minutos, 70 mL estimados de pérdida hemática y 2 días de estancia hospitalaria, importante destacar ausencia de complicaciones en relación al sitio quirúrgico. **CONCLUSIÓN:** La linfadenectomía inguinal endoscópica asistida por robot es un procedimiento seguro y efectivo. La incorporación del sistema robótico a este procedimiento brinda ventajas incuestionables. Siendo esta la primera experiencia a nivel mundial en pacientes con melanoma en miembros inferiores.

PALABRAS CLAVE: Melanoma, linfadenectomía, inguinal, cirugía robótica.

SUMMARY

OBJECTIVE: The inguinal lymphadenectomy is the indicated procedure in the positive regional lymph node management for patients with lower limbs melanoma. This classic procedure is commonly associated with high surgical site complications. The video endoscopic inguinal lymphadenectomy is a minimally invasive alternative with oncological principles and lower wound related morbidity. The incorporation of robotic surgery with optimal vision and great maneuverability would offer great advantages to perform this procedure. **METHOD:** A 42 year old male patient was diagnosed with acral lentiginous melanoma and palpable inguinal nodes classified how (T2N1M0). The patient was scheduled for robot assisted left inguinal video endoscopic lymphadenectomy. The working space is created using blunt finger dissection and then extended with the endoscope by sweeping with the lens. Two 8 mm robotic trocars and a 10 mm trocar for the assistant are placed. The lymphadenectomy is carried out with Maryland and the scissors. **RESULTS:** The operative time was 130 minutes, estimated blood loss 70 mL and the hospital stay for 2 days, without complications related to the surgical site. **CONCLUSION:** The robot assisted inguinal video endoscopic lymphadenectomy is a safe and feasible procedure for lower limbs melanoma treatment. The incorporation of the robotic system to this approach where there is a limited working space would offer advantages to the technique. This is the first worldwide experience for lower limbs melanoma treatment.

KEY WORDS: Melanoma, lymphadenectomy, inguinal, robotic surgery

Recibido: 16/01/2016 Revisado: 19/02/2016

Aceptado para publicación: 12/03/2016

Correspondencia: Dr. Alexis Sánchez: Programa Cirugía Robótica, Hospital Universitario de Caracas, piso 5,

Ciudad Universitaria, Parroquia San Pedro, Municipio Libertador, Caracas, Venezuela.

E-mail: dralexissanchez@gmail.com.

INTRODUCCIÓN

El melanoma es una neoplasia maligna de estirpe melanocítica que representa aproximadamente un 5 % de todos los tumores de la piel, sin embargo, es la principal causa de muerte relacionada con cáncer de piel ⁽¹⁾. El tratamiento de la enfermedad en las primeras etapas incluye la resección de lesiones primarias con márgenes quirúrgicos negativos y control regional de ganglios linfáticos. De acuerdo con el consenso de tratamiento actual, la linfadenectomía está indicada en presencia de ganglios palpables al examen físico y en pacientes con biopsia de ganglio centinela positivo ⁽²⁾.

En los casos de melanoma en extremidades inferiores, la linfadenectomía inguinal abierta es el procedimiento indicado para el manejo regional de los ganglios linfáticos. Este procedimiento se encuentra asociado a un 30 % a 75 % de complicaciones de la herida quirúrgica, tales como infecciones del sitio quirúrgico, colecciones serosas y necrosis del colgajo de piel ⁽³⁻⁵⁾.

La linfadenectomía inguinal video endoscópica (*VEIL*) ha sido desarrollada como un procedimiento alternativo con menor morbilidad, fue descrito por primera vez en 2003 por Bishoff y col. ⁽⁶⁾, quienes informaron de la técnica utilizada en dos cadáveres y un humano. Posteriormente, Tobías Machado en 2006 ⁽⁷⁾ reportó 10 pacientes con excelentes resultados. Sotelo y col. ⁽⁸⁾ reportaron 14 procedimientos en pacientes con cáncer de pene tratados con este método, sin complicaciones relacionadas con la herida o los colgajos.

En el manejo del melanoma, Dellman y col. ⁽⁹⁾ describen la aplicación de este método en cinco pacientes, Martin y col. ⁽¹⁰⁾ publicaron una experiencia de 18 pacientes con excelentes resultados en la extracción de los ganglios y una

baja tasa de complicaciones del sitio quirúrgico.

La incorporación del sistema robótico para este abordaje ofrecería las ventajas del sistema quirúrgico Da Vinci (*Intuitive Surgical*[®]) como son la visión tridimensional, gran maniobrabilidad en espacios reducidos y ergonomía. Algunos casos y series cortas han sido reportados sobre la realización de la linfadenectomía inguinal endoscópica asistida por robot (*RAVEIL*), sin embargo, hacen referencia al tratamiento del cáncer urológico ⁽¹¹⁻¹³⁾.

Nuestro objetivo es presentar la primera linfadenectomía inguinal endoscópica asistida por robot en el manejo del melanoma de miembros inferiores.

MÉTODO

Se trata de paciente masculino de 42 años de edad quien presentó tres meses previos a su ingreso lesión pigmentada y ulcerada en la región plantar izquierda, asociado a dolor y limitación funcional de dicha zona. El informe de la biopsia excisional de la lesión reportó melanoma acral lentiginoso de 2 mm de profundidad, Clark IV, con crecimiento vertical y radial.

El paciente es referido al servicio de cirugía, donde al momento del ingreso se evidencia al examen físico del miembro inferior izquierdo, el área de resección en región plantar izquierda con presencia de tejido de granulación y sin evidencia de lesiones satélites o hallazgos sugestivos de metástasis en tránsito, en la región inguinal se palpa un ganglio de 2 cm, al cual se realizó aspiración con aguja fina (PAAF) que reportó sospechosa de malignidad. Por tal motivo el paciente fue programado para ampliación de márgenes de resección a nivel plantar izquierdo y la realización de linfadenectomía inguinal endoscópica asistida por robot (*RAVEIL*).

Se coloca al paciente en posición de litotomía baja, porque permite al asistente ubicarse entre

las piernas, para un mejor desempeño

Los puntos de referencia se marcan en la superficie de la piel utilizando tejidos óseos y blandos, creando un triángulo invertido, donde la base es la línea de conexión entre la espina ilíaca antero superior y el pubis, a lo largo del curso del ligamento inguinal. El límite lateral es el músculo sartorio y el límite medial es el músculo aductor largo. Estas marcas ayudan en la colocación correcta de los trocares, así como la delimitación de la extensión de la disección (Figura 1).

Primero se realiza una incisión de 2 cm, a 3 cm del límite inferior del triángulo femoral, con disección roma digital se crea el espacio de trabajo a nivel del tejido celular subcutáneo el cual se extiende posteriormente con la misma óptica del endoscopio con movimientos de barrido. El objetivo de este paso es crear un colgajo subcutáneo superficial bajo la fascia de Scarpa (Figura 2). Este espacio de trabajo se expande luego con CO₂ a 15 mmHg de presión.

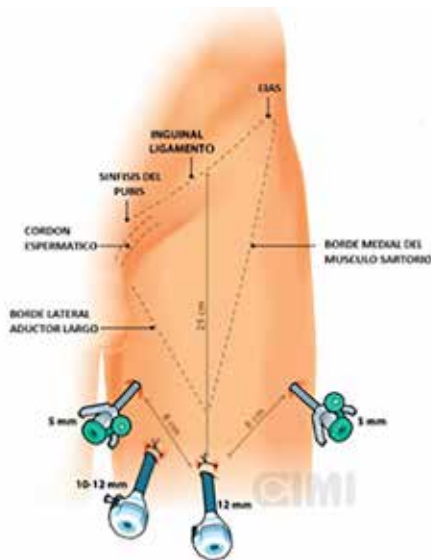


Figura 1. Colocación de trocares de trabajo y delimitación de la disección.

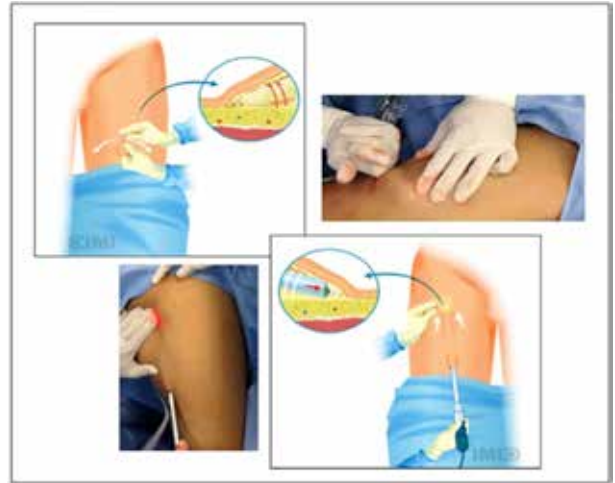

Figura 2. Creación del espacio de trabajo.

Se colocan los dos primeros puertos robóticos de 8 mm guiados manualmente con los dedos, lateral y medialmente. Y un trocar adicional de 10 mm entre la cámara y el puerto primario medial. El carro del robot se colocó al lado opuesto de la región inguinal del paciente en un ángulo 45° (Figura 3).

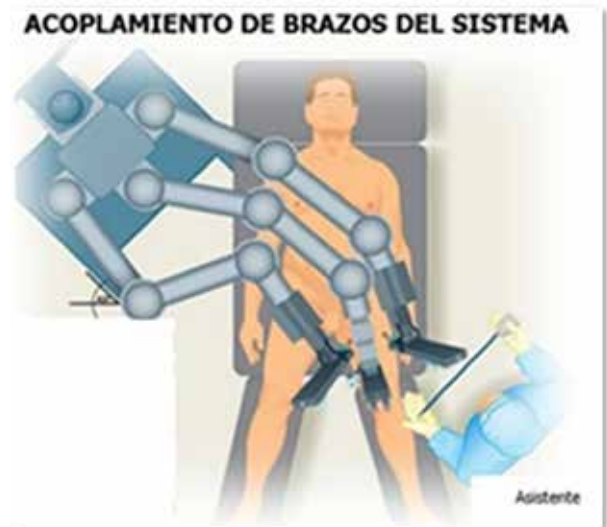

Figura 3. Colocación del carro del robot.

Se utilizó Maryland con energía bipolar en el brazo izquierdo del robot, y tijeras en la mano derecha para realizar la disección del tejido conjuntivo y linfático. El ligamento inguinal suele identificarse fácilmente al final de esta disección como una estructura anatómica transversal con fibras blancas, que marca el límite superior.

La identificación de los músculos aductor largo y sartorio se facilita con la localización de la fascia. El cordón espermático se ve medialmente. Una disección accidental profunda de la fascia lata se hace evidente al observar fibras musculares rojizas.

Con disección roma, el paquete de ganglios linfáticos puede rodarse hacia uno y el otro lado según se considere necesario. La vena safena se identifica cuando cruza el límite interno de la disección cerca del vértice del triángulo femoral, y se disecciona hasta su unión con la vena femoral superficial en la fosa oval (Figura 4).

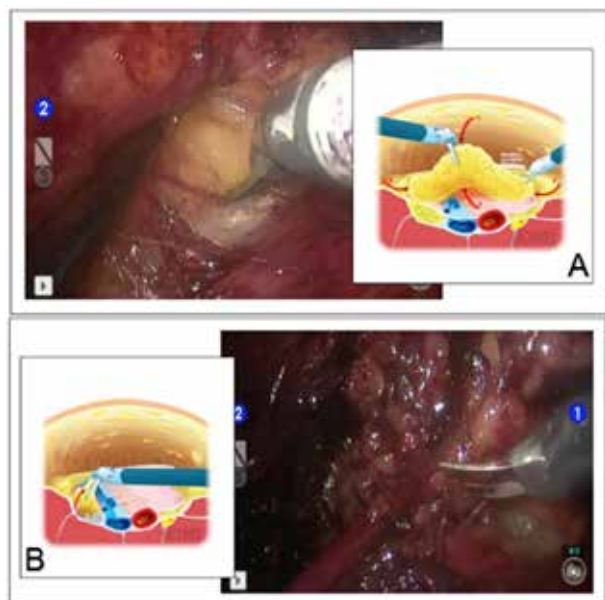


Figura 4. A. Linfadenectomía inguinal asistida por robot B. Identificación y disección de la vena safena.

Las pulsaciones de la arteria femoral sirven como punto de referencia. El arco de la vena safena le fue colocado clip, cortado y retirado con el paquete ganglionar. Todo esto se removió en una bolsa impermeable y se extrajo después de extender la incisión del puerto de la cámara.

La presión de insuflación a continuación se disminuye a 5 mmHg para confirmar la hemostasia y disminuir el riesgo de hematoma, se procede a la colocación de drenaje de presión negativa en la porción más caudal de la linfadenectomía.

RESULTADOS

El tiempo operatorio fue de 130 min, con pérdida de sangre estimada de 70 mL, deambulando al primer día posoperatorio y la estancia hospitalaria fue de dos días. El drenaje se mantuvo en su lugar durante 8 días hasta que el gasto en 24 h fue menor de 50 mL. Importante mencionar que no se presentaron complicaciones relacionadas al sitio quirúrgico.

Mediante el estudio anatomopatológico convencional de la linfadenectomía de la región inguinal se identificaron 8 ganglios linfáticos y el estudio por medio de la inmunohistoquímica descartó la presencia de metástasis.

DISCUSIÓN

La resección quirúrgica de la metástasis regional del melanoma es el procedimiento estándar y ofrece un excelente control regional de la enfermedad. Para los pacientes con lesiones primarias en miembros inferiores, las metástasis regionales involucran los ganglios linfáticos inguinales⁽²⁾.

La cirugía convencional es realizada con una incisión en forma de “S” y disección de colgajos de piel. Múltiples estudios en centros de alto

volumen han demostrado tasas de complicaciones de aproximadamente 50 %. La mayoría de ellas están relacionadas con complicaciones en el sitio quirúrgico como dehiscencia de la herida, infección, colecciones serosas o necrosis del colgajo⁽³⁻⁵⁾. Estas complicaciones con frecuencia requieren ingreso hospitalario y cuidado avanzado de heridas, que puede conducir a un retraso en la terapia adyuvante e incremento en los costos médicos.

Las modificaciones de esta técnica, incluyendo modificación del sitio de la incisión quirúrgica, colgajos más gruesos, preservación de la vena safena y omisión de la transposición del músculo sartorio, se han descrito con el objetivo de disminuir la tasa de complicaciones del procedimiento⁽¹⁰⁾.

La *VEIL* es una alternativa mínimamente invasiva en comparación con la linfadenectomía abierta tradicional, esta técnica mantiene los principios oncológicos y minimiza la morbilidad relacionada con la herida. La primera descripción fue en 2003 por Bishoff y col.⁽⁶⁾. Tobías Machado, publicó una experiencia con 10 pacientes tratados por cáncer de pene⁽⁷⁾. Sotelo y col., informaron de una experiencia similar, con excelentes resultados y no relacionados con complicaciones posoperatorias del sitio quirúrgico⁽⁸⁾. Sin embargo, este procedimiento resulta técnicamente difícil dado por el espacio tan reducido en el cual se trabaja.

En el cáncer de piel, especialmente en casos de melanoma, la técnica ha sido poco desarrollada y estudiada. Martin y col., reportaron resultados de un estudio comparativo de la técnica endoscópica vs., cirugía abierta en pacientes con melanoma. El análisis demostró una reducción significativa de la morbilidad del sitio quirúrgico como son infección, necrosis y colección serosa de la herida operatoria, en el grupo operado mediante técnica endoscópica. No se encontraron diferencias en el número de ganglios linfáticos obtenidos⁽¹³⁾. El mismo grupo reportó una tasa de conversión

del 4 % de 89 procedimientos, debido a un incremento en niveles de CO₂ y a movilidad restringida de la cadera⁽¹⁰⁾.

El estudio multicéntrico publicado por Abbott y col., demostró una reducción importante de la dehiscencia de la herida (14 % vs. 0 %). Se documentó como única desventaja la prolongación del tiempo quirúrgico (245 min vs. 138 min). Además de las ventajas evidentes en relación con la morbilidad se determinó que es técnicamente exigente y complejo, por lo que requiere habilidades quirúrgicas avanzadas para llevarla a cabo⁽¹⁵⁾.

La incorporación de la cirugía robótica ofrece evidentes ventajas sobre el abordaje endoscópico tradicional, en relación con ergonomía, mayor aumento de la imagen, visión en tres dimensiones y gran maniobrabilidad al aumentar los grados de libertad, todo lo cual permite una mayor precisión y destreza, especialmente en espacios reducidos.

El primer informe de una linfadenectomía inguinal endoscópica asistida por robot (*RAVEIL*) fue realizada por Josephson y col., en 2009⁽¹¹⁾. Dogra y col., describieron su experiencia, sin complicaciones posoperatorias⁽¹²⁾. Ambos grupos desarrollaron su experiencia en pacientes con neoplasias urológicas. Sotelo y col.⁽¹⁴⁾ describieron una técnica para la realización de linfadenectomía bilateral sin movilización al lado contralateral del carro robótico.

Martin y col., realizaron una evaluación prospectiva de la disección robótica de ganglios linfáticos, realizando una incisión mediante la cual el cirujano oncólogo buscaba ganglios no recuperados. El papel de este era verificar e inspeccionar el campo quirúrgico, y hacer una disección adicional de ser necesario, asegurando con esto que no hayan ganglios linfáticos inguinales residuales en el campo operatorio. En los diez pacientes que fueron sometidos a una disección ganglionar asistida por robot, 18 de los 19 campos (94,7 %) fueron disecados adecuadamente⁽¹³⁾.

El abordaje mínimamente invasivo para el tratamiento de los ganglios linfáticos regionales en casos de melanoma de miembros inferiores ha sido poco investigado. Actualmente, el grupo de Abbott y col., lidera un ensayo de fase II en el que se están entrenando 16 cirujanos de 13 instituciones diferentes de los EE.UU. Su objetivo es determinar la seguridad y la viabilidad de este enfoque ⁽¹⁵⁾.

Esta es la primera experiencia mundial que informa de la seguridad y la viabilidad de *VEIL* asistida por robot para tratamiento del melanoma de miembros inferiores. Se trata de un procedimiento factible y seguro. La incorporación del sistema robótico para este enfoque donde hay un espacio de trabajo limitado ofrece ventajas incuestionables, lo cual probablemente conduzca a acortamiento de la curva de aprendizaje. Sin embargo, son necesarios estudios aleatorios y prospectivos para establecer conclusiones definitivas en este sentido.

REFERENCIAS

1. Markovic S, Erickson L, Rao R, Weenig R, Pockaj B, Bardia A, et al. Malignant melanoma in the 21st century, part 1: Epidemiology, risk factors, screening, prevention and diagnosis. *Mayo Clin Proc.* 2007;82(3):364-380.
2. Jakub J, Reintegen D, Shivers S, Pendas S. Regional node dissection for melanoma: Techniques and indication. *Surg Oncol Clin N Am.* 2007;16(1):247-261.
3. Poos H, Kruijff S, Bastiaannet E, van Ginkel R, Hoekstra H. Therapeutic groin dissection for melanoma: Risk factors for short term morbidity. *Eur J Surg Oncol.* 2009; 35(8):877-883.
4. van Akkooi A, Bouwhuis M, van Geel A, Hodemaker R, Verhoef C, Grunhagen D, et al. Morbidity and prognosis after therapeutic lymph node dissections for malignant melanoma. *Eur J Surg Oncol.* 2007;33(1):102-108.
5. Chang S, Askew R, Xing Y, Weaver S, Gershenwald J, Lee J, et al. Prospective assessment of postoperative complication and associated costs following inguinal lymph node dissection (ILND) in melanoma patients. *Ann Surg Oncol.* 2010;17(10):2764-2772.
6. Bishoff Jay. Endoscopic subcutaneous modified inguinal lymph node dissection for squamous cell carcinoma of the penis En: Smith A, Preminger G, Badlani, G. Kavoussi L, editores. *Smith's Textbook of Endourology.* 3^a edición. España: Blackwell; 2012.p.917-923.
7. Tobias-Machado M, Tavares A, Molina W, Zambon J, Medina J, Forseto P, et al. Video endoscopic inguinal lymphadenectomy (VEIL): Initial case report and comparison with open radical procedure. *Arch Esp Urol.* 2006;59(8):849-852.
8. Sotelo R, Sanchez-Salas R, Carmona O, Garcia A, Mariano M, Neiva G, et al. Endoscopic lymphadenectomy for penile carcinoma. *J Endourol.* 2007;21(4):364-367.
9. Dellman K, Kooby D, Organ K, Hsiao W, Master V. Feasibility of a novel approach to inguinal lymphadenectomy: Minimally invasive groin dissection for melanoma. *Ann Surg Oncol.* 2010;17(3):731-737.
10. Martin B, Master V, Dellman K. Videoscopic inguinal lymphadenectomy for metastatic melanoma. *Cancer Control.* 2013;20(4):255-260.
11. Josephson D, Jacobsohn K, Link B, Wilson T. Robotic-assisted endoscopic inguinal lymphadenectomy. *Urology.* 2009;73(1):167-170.
12. Dogra P, Saini A, Singh P. Robotic-assisted inguinal lymph node dissection: A preliminary report. *Indian J Urol.* 2011;27(3):424-427.
13. Martin S, Cormier J, Ward J, Pisters L, Wood C, Dinney C, et al. Phase 1 Prospective evaluation of the oncological adequacy of robotic assisted video-endoscopic inguinal lymphadenectomy in patients with penile carcinoma *BJU Int.* 2013;111(7):1068-1074.
14. Sotelo R, Cabrera M, Carmona O, de Andrade R, Martin O, Fernandez G. Robotic bilateral inguinal lymphadenectomy in penile cancer, development of a technique without robot repositioning: A case report. *Ecancermedalscience.* 2013;7:356.
15. Abbott A, Grotz T, Rueth N, Hernandez R, Tuttle T, Jakub J. Minimally invasive inguinal lymph node dissection (MILND) for melanoma: Experience from two academic centers. *Ann Surg Oncol.* 2013;20(1):340-345.