



Brazilian Journal of Otorhinolaryngology

ISSN: 1808-8694

revista@aborlccf.org.br

Associação Brasileira de  
Otorrinolaringologia e Cirurgia Cérvico-  
Facial  
Brasil

de Oliveira Veras Filho, Ruy; Santos Pinheiro, Silvano; Pinheiro de Almeida, Isabel Cristina; Silva  
Arruda, Maria de Lourdes; de Lisboa Lopes Costa, Antonio  
Mixoma odontogênico em maxila com invasão do seio maxilar  
Brazilian Journal of Otorhinolaryngology, vol. 74, núm. 6, noviembre-diciembre, 2008, p. 945  
Associação Brasileira de Otorrinolaringologia e Cirurgia Cérvico-Facial  
São Paulo, Brasil

Disponível em: <http://www.redalyc.org/articulo.oa?id=392437859019>

- Como citar este artigo
- Número completo
- Mais artigos
- Home da revista no Redalyc

redalyc.org

Sistema de Informação Científica  
Rede de Revistas Científicas da América Latina, Caribe, Espanha e Portugal  
Projeto acadêmico sem fins lucrativos desenvolvido no âmbito da iniciativa Acesso Aberto

## Mixoma odontogênico em maxila com invasão do seio maxilar

Ruy de Oliveira Veras Filho<sup>1</sup>, Silvano Santos Pinheiro<sup>2</sup>,  
Isabel Cristina Pinheiro de Almeida<sup>3</sup>, Maria de Lourdes  
Silva Arruda<sup>4</sup>, Antonio de Lisboa Lopes Costa<sup>5</sup>

## Odontogenic myxoma of the maxilla invading the maxillary sinus

Palavras-chave: mixoma odontogênico, seio maxilar, tumor odontogênico.

Keywords: maxillary sinus, odontogenic myxoma, odontogenic tumor.

### INTRODUÇÃO

Os tumores odontogênicos são lesões derivadas dos elementos epiteliais e mesenquimais que formam parte dos dentes. Por este motivo ocorrem nos maxilares e devem fazer parte do diagnóstico diferencial das lesões relacionadas a essas estruturas. O mixoma odontogênico é uma neoplasia benigna incommon de crescimento lento e infiltrativo, sendo geralmente assintomático<sup>1</sup>. Pode ocorrer em qualquer idade, no entanto, é mais comum na segunda e terceira décadas de vida. A mandíbula é mais acometida que a maxila, sendo a região posterior de maior ocorrência. Radiograficamente, o mixoma é radiotransparente, pode ser bem delimitado ou difuso, uni ou multilocular e pode deslocar ou causar reabsorção dos dentes na área do tumor. O diagnóstico diferencial inclui cistos, ameloblastoma, granuloma central de células gigantes, fibroma e displasia fibrosa<sup>1,4</sup>. O tratamento de escolha é o cirúrgico por ressecção, e sua taxa de recorrência é significativa, girando em torno de 25%, porém não ocorrem metástases e o prognóstico é bom<sup>1,2</sup>. A preservação deve ser rigorosa e a reabilitação do paciente deve ser imprescindível, devido ao tratamento mutilante.

### APRESENTAÇÃO DO CASO

ALNM, 38 anos, sexo feminino, melanoaderma, compareceu ao serviço de odontologia do hospital apresentando aumento de volume na região posterior de maxila esquerda, sem saber precisar o tempo de evolução e relatando ter se submetido à cirurgia para correção de rebordo alveolar com diagnóstico histopatológico da peça cirúrgica de mixo-fibroma. A radiografia panorâmica mostrava imagem compatível com área de destruição óssea multilocular de margens pouco definidas na região. Foi então realizada uma tomografia computadorizada, onde se observou acometimento do seio maxilar esquerdo evidenciando acapacidade infiltrativa da lesão (Figura 1A e 1B). A biópsia incisiva foi realizada e o laudo anatomicopatológico foi de mixoma odontogênico, descrito da seguinte forma: "As secções exibem epitélio pavimentoso estratificado paracetrini-

zado. Subjacente, o conjuntivo mostra trechos com material intensamente mixóide com células fusiformes e estreladas, além de finos feixes conjuntivos ondulados", sem a necessidade de testes imuno-histoquímicos para a confirmação do diagnóstico. O tratamento de escolha foi à ressecção total de lesão, maxilectomia parcial de mesio e infra-estrutura com margem óssea, e para realização do procedimento foi preconizada a incisão de Weber-Ferguson, obtendo-se melhor acesso à lesão e ao seio maxilar. A peça cirúrgica foi enviada para análise que teve como diagnóstico final de mixoma, repetindo-se os achados histopatológicos (Figura 1C e 1D). A paciente vem sendo acompanhada mensalmente há dois anos, sem evidências de recidiva da lesão até o momento.

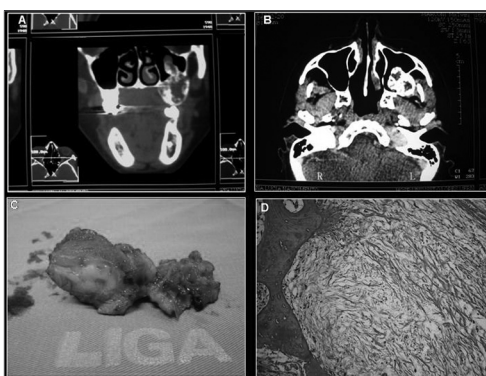


Figura 1. A- Tomografia corte coronal, B- Tomografia corte axial, C- Peça Cirúrgica, D- Corte Histopatológico.

### DISCUSSÃO

No caso apresentado, a paciente procurou o atendimento relatando crescimento assintomático na região vestibular da maxila, o que está de acordo com a maioria dos autores que afirmam ser uma lesão de crescimento lento, invasiva, assintomática e com expansão da cortical óssea. A mandíbula é a região mais acometida<sup>3</sup>. As ocorrências em maxila são mais frequentes na região de molar e zigomático. No caso, o tumor estava localizado em região posterior da maxila esquerda, invadindo o seio maxilar. Em relação ao aspecto radiográfico, a grande maioria dos autores relata como a imagem radiolúcida

multilocular como a mais comum, como foi observada na lesão, não se observando nesta a perfuração óssea e invasão do seio maxilar, o que só foi constatado na tomografia computadorizada, mostrando assim sua importância para o tratamento da lesão<sup>6</sup>. E o tratamento realizado foi à ressecção com margens de tecido sadio, que é a mais preconizada pelos autores, principalmente em maxila e na região posterior, pela dificuldade de determinação clínica do grau de invasão da lesão e remoção completa da lesão por técnica mais conservadora<sup>4</sup>. A preservação é de dois anos, período mais comum no aparecimento de recidivas<sup>1,5</sup>.

### CONSIDERAÇÕES FINAIS

O mixoma odontogênico é uma lesão incomum, com características semelhantes a outras lesões bucais, o que requer conhecimento da lesão, um exame detalhado e a utilização de exame histopatológico para um diagnóstico precoce e tratamento seguro sem risco para o paciente, evitando seqüelas e mutilações extensas comuns no tratamento de lesões invasivas.

### REFERÊNCIAS BIBLIOGRÁFICAS

1. Farias JG de, Cancio AV, Bastos Jr FP, Peres AS, Mixoma odontogênico em maxila: relato de caso. Rev Int Cir Traumatol Bucomaxilofacial 2005;3(10):75-80.
2. Landa LE, Hedrick MH, Neopomunoceno-Perez MC, Sotereanos GC, Recurrent myxoma of the zygoma: a case report. J Oral Maxillofac Surg 2002;60(6):704-8.
3. Fenton S, Slootweg PJ, Dunnebie EA, Mourits MP, Odontogenic myxoma in a 17-month-old child: a case report. J Oral Maxillofac Surg 2003;61(6):734-6.
4. Simon ENM, Merks MAW, Vuhahula E, Ngassapa D, Stoelinga PJW, Odontogenic myxoma: a clinicopathological study of 33 cases. Int J Oral Maxillofac Surg 2004;33:333-7.
5. Pahl S, Henn W, Binger T, Stein U, Remberger K, Malignant odontogenic myxoma of the maxilla: case with cytogenetic confirmation. J Laryngol Otol 2000 Jul;114(7):533-5.
6. Dezotti MSG, Azevedo LR, Fontão FNGK, Capelozza ALA, Sant'ana E, Odontogenic Nyxoma - A Case Report and Clinico-Radiographic Study of Seven Tumors. J Contemp Dent Pract 2006;7(1):117-24.

<sup>1</sup> Aperfeiçoamento em Cirurgia Oral, Aluno da Pós-Graduação em Odontologia Cirurgia e Traumatologia Buco-Maxilo-Facial da UFPel.

<sup>2</sup> Especialista em Cirurgia e Traumatologia Buco-Maxilo-Facial pela UFPel e Mestrando em Estomatologia pela UFPB, Professor do Curso de Aperfeiçoamento de Oncologia Oral do Hospital Dr. Luiz Antônio da LIGA Norte-Rio-Grandense Contra o Câncer.

<sup>3</sup> Especialista em Cirurgia de Cabeça e Pescoço, Cirurgiã de Cabeça e Pescoço do hospital Dr. Luiz Antônio da LIGA Norte-Rio-Grandense Contra o Câncer.

<sup>4</sup> Mestre em Patologia Oral pela UFRN e Doutoranda em Ciências da Saúde pela UFRN, Coordenadora do Curso de Oncologia Oral e responsável pelo serviço de Odontologia do hospital Dr. Luiz Antônio da LIGA Norte-Rio-Grandense Contra o Câncer.

<sup>5</sup> Mestre em Patologia Oral pela UFRN e Doutor em Patologia Oral pela FO-USP, Professor Adjunto da disciplina de Patologia Oral da UFRN, Professor do Mestrado e Doutorado em Patologia Oral da UFRN e Chefe de departamento de Odontologia da UFRN.

Liga Norte-Rio-Grandense Contra o Câncer-Hospital Dr. Luiz Antônio.

Endereço para correspondência: Rua Dr. Mário Negócio 2267 Quintas Natal RN 59040-000.

Tel: (0xx84) 4009-5400 - Fax: (0xx84) 4009-5447 - E-mail: liga@liga.org.br

Este artigo foi submetido no SGP (Sistema de Gestão de Publicações) da RBORL em 11 de fevereiro de 2007. cod. 3661.

Artigo aceito em 28 de junho de 2007.