



Brazilian Journal of Otorhinolaryngology

ISSN: 1808-8694

revista@aborlccf.org.br

Associação Brasileira de  
Otorrinolaringologia e Cirurgia Cérvico-  
Facial  
Brasil

Bernardini Antunes Scanavine, Adriana; Caldas Navarro, João Adolfo; Molinari de Carvalho Leitão  
Megale, Silvia Regina; Anselmo-Lima, Wilma Terezinha  
Estudo anatômico do forame esfenopalatino  
Brazilian Journal of Otorhinolaryngology, vol. 75, núm. 1, enero-febrero, 2009, pp. 37-41  
Associação Brasileira de Otorrinolaringologia e Cirurgia Cérvico-Facial  
São Paulo, Brasil

Disponível em: <http://www.redalyc.org/articulo.oa?id=392437881006>

- Como citar este artigo
- Número completo
- Mais artigos
- Home da revista no Redalyc

redalyc.org

Sistema de Informação Científica  
Rede de Revistas Científicas da América Latina, Caribe, Espanha e Portugal  
Projeto acadêmico sem fins lucrativos desenvolvido no âmbito da iniciativa Acesso Aberto

## Estudo anatômico do forame esfenopalatino

## Anatomical study of the sphenopalatine foramen

*Adriana Bernardini Antunes Scanavine<sup>1</sup>, João Adolfo Caldas Navarro<sup>2</sup>, Silvia Regina Molinari de Carvalho Leitão Megale<sup>3</sup>, Wilma Terezinha Anselmo-Lima<sup>4</sup>*

Palavras-chave: epistaxe, ligadura.  
Keywords: epistaxis, ligation.

### Resumo / Summary

As variações anatômicas do forame esfenopalatino podem corresponder às alterações na entrada da irrigação nasal arterial, condição relevante para o tratamento das epistaxes graves através da ligadura da artéria esfenopalatina. **Objetivo:** Estudar o forame esfenopalatino quanto à sua variação numérica e sua localização na parede lateral nasal em relação à crista etmoidal óssea do osso palatino. **Material e Método:** Os estudos anatômicos foram realizados em 54 hemirânios. **Resultados:** O forame esfenopalatino apresentou a seguinte variação numérica: único (87,0% ou 47 peças), duplo (11,1% ou 6 peças) e triplo (1,9% ou uma peça); foi localizado no meato nasal superior em 81,5% ou 44 peças, 14,8% (8 peças) entre os meatos nasais médio e superior e no meato nasal médio apenas em um caso (1,9%). **Conclusão:** Foi demonstrada a variação numérica do FEP, a sua relação com a crista etmoidal óssea, e sua localização nos meatos nasais superior, médio e em ambos.

Anatomical variations of the sphenopalatine foramen may correspond to alterations at the arterial nasal irrigation input, which is a relevant condition to treat severe epistaxis through ligation of the sphenopalatine artery. **Aim:** To study the sphenopalatine foramen in terms of its numeric variation and its location on the lateral nasal wall in relation to the bony ethmoidal crest of the palatine bone. **Materials and methods:** The anatomical studies were carried out in 54 hemifaces. **Results:** the sphenopalatine foramen presented the following numeric variation: single (87%, or 47 specimens), double (11,1%, or 6 specimens), and triple (1.9% or one specimen); it was located at the superior nasal meatus in 81.5%, or 44 specimens; 14.8% (8 specimens) between the middle and superior nasal meatus and in the middle nasal meatus in only one case (1.9%). **Conclusion:** We have been able to show a numeric variation of the SPF, its relation with the bony ethmoidal crest and its location in the superior meatus, middle meatus, and in both.

<sup>1</sup> Mestre em Otorrinolaringologia, Professora.

<sup>2</sup> Livre-Docente, Professor Titular.

<sup>3</sup> Mestre em Otorrinolaringologia, Professora.

<sup>4</sup> Livre-Docente, Professora Associada.

Faculdade de Medicina de Ribeirão Preto da Universidade de São Paulo.

Endereço para correspondência: Profa. Dra. Wilma T. Anselmo-Lima - Departamento de Oftalmologia e Otorrinolaringologia e Cirurgia de Cabeça e Pescoço-FMRP-USP. Avenida Bandeirantes 3900 14049-900 Ribeirão Preto SP.

Tel. (0xx16) 3602-2862 - Fax: (0xx16) 3602-2860 - E-mail: mcecilia@hcrp.fmrp.usp.br.

Este artigo foi submetido no SGP (Sistema de Gestão de Publicações) da RBORL em 23 de julho de 2007. cod.4678

Artigo aceito em 12 de fevereiro de 2007.

---

## INTRODUÇÃO

---

As hemorragias nasais são problemas dos mais comuns enfrentados pelos cirurgiões em otorrinolaringologia, podendo caracterizar-se como emergências médicas nos casos mais graves<sup>1</sup>. Nessas situações, a eficácia do tratamento está diretamente relacionada à intervenção o mais próxima do ponto sangrante, ou seja, da lesão vascular. A identificação da mesma, portanto, é passo fundamental e consiste no topodiagnóstico que deve ser o mais preciso possível<sup>2</sup>. O estabelecimento do topodiagnóstico e o tratamento cirúrgico das epistaxes severas exigem do cirurgião, entre outros requisitos, um conhecimento anatômico adequado da parede nasal lateral. As epistaxes graves são geralmente persistentes e podem conduzir ao desequilíbrio hemodinâmico e até óbito. Ocorrem com maior frequência na parede póstero-lateral do nariz abaixo da concha nasal média e depois, no septo posterior<sup>2,3</sup>. Essa região é irrigada pelos ramos da artéria esfenopalatina, a qual se dirige para a cavidade nasal através do forame esfenopalatino (FEP)<sup>4</sup>. Esses ramos são as artérias nasais posteriores laterais e septais, de acordo com a Terminologia Anatômica<sup>5</sup>.

O forame esfenopalatino consiste em uma incisura na borda superior do osso palatino, entre os processos orbital e esfenoidal, que se transforma em um forame quando o osso palatino se articula com osso esfenóide na parede lateral nasal, podendo ser completo ou ser cruzado por uma ou mais espículas ósseas, sugerindo mais de um orifício<sup>6</sup>. Alguns estudos demonstraram que a forma do FEP é variável, podendo ser oval, quadrangular, triangular, piriforme entre outras<sup>7,8</sup>, com a largura variando de quatro a sete milímetros e a altura de seis a sete milímetros<sup>9</sup>.

Nikolic<sup>8</sup> estudou a variação numérica do FEP em 840 peças anatômicas, encontrando 61,5% único e 38,5% múltiplo. Tal variação numérica, em trabalhos recentes<sup>10-12</sup>, sugere uma variação anatômica na entrada da irrigação nasal arterial, ou seja, no padrão de ramificação da artéria esfenopalatina o qual em 95% se bifurca próximo ao FEP, na fossa pterigopalatina<sup>10</sup>; pode depender do número de forames, resultando em falhas no tratamento da epistaxe severa, ou da ligadura arterial<sup>4,12,13</sup>.

Segundo alguns autores, encontramos o FEP no meato nasal superior da cavidade nasal<sup>6,14</sup>. Contudo, se a sua posição na parede lateral nasal for determinada pela relação com a crista etmoidal do osso palatino, na qual se fixa à cauda da concha nasal média, há estudos que o localiza nos meatos nasais médio, superior ou em ambos<sup>9,13</sup>, sendo considerada uma referência anatômica para cirurgia endoscópica<sup>15</sup>.

Para a realização das ligaduras arteriais, assim como outras cirurgias endoscópicas na cavidade nasal, torna-se imprescindível que o cirurgião possua um amplo conhecimento da anatomia, fisiologia, técnicas cirúrgicas, complicações<sup>16</sup>, entre outros requisitos, de forma

que possam evitar possíveis falhas<sup>17</sup>. Dessa forma, este estudo pretendeu descrever a variação numérica do FEP e a sua localização em relação à crista óssea da concha nasal média.

---

## MATERIAL E MÉTODO

---

Este trabalho foi dispensado, pela Faculdade de Odontologia de Bauru da Universidade de São Paulo, da obtenção de número de protocolo de aprovação por comitê de ética por tratar-se de estudo em peças anatômicas da Disciplina de Anatomia do Departamento de Ciências Biológicas desta instituição. Foram realizados estudos anatômicos da cavidade nasal em 54 hemicrânios de indivíduos adultos de ambos os sexos, brancos e não-brancos. Todos os hemicrânios foram submetidos à nasofibroscopia previamente para exclusão de qualquer variação anatômica ou cirurgia prévia. Os hemicrânios consistiam em peças ósseas em corte sagital mediano. O estudo teve a finalidade de identificar o FEP e sua variação numérica, através da observação visual dos hemicrânios, seguida do registro fotográfico. Foram realizadas observações anatômicas para a localização do FEP em relação às estruturas adjacentes situadas na cavidade nasal, ou seja, através da identificação da posição da crista óssea da concha nasal média (com) em relação ao forame. Foram adotados os seguintes critérios: o FEP seria considerado localizado no meato nasal superior (MS) quando a extremidade posterior da COM apontasse em direção ao bordo anterior e inferior do FEP; no meato nasal médio (MM) quando a COM indicasse para o bordo anterior e superior do mesmo; entre os meatos nasais médio e superior (ms - mm) quando a COM apontasse para a linha mediana do forame em questão. Também foram identificadas as peças que apresentavam a crista óssea da concha nasal superior (COS) em relação ao FEP. A documentação fotográfica das peças ósseas foi realizada com a câmera digital NIKON COOLPIX 990. Previamente a cada registro fotográfico, foi colocada uma escala equivalente a cinco milímetros para servir de referência de dimensão. As 54 fotografias coloridas foram gravadas em CD-ROM, formando-se um acervo que se encontra atualmente no arquivo pessoal da autora do trabalho.

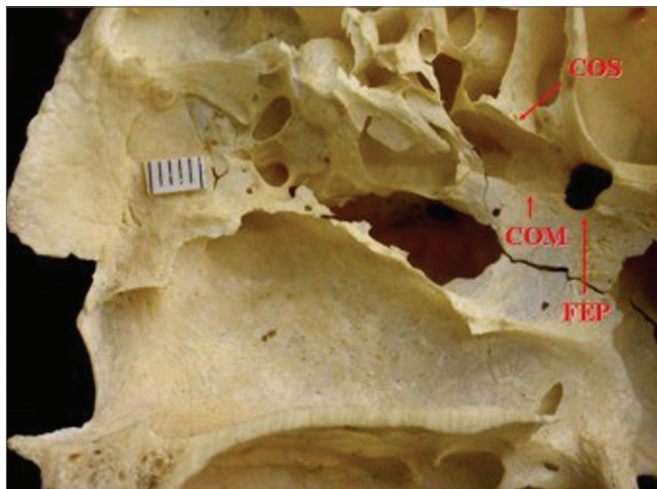
---

## RESULTADOS

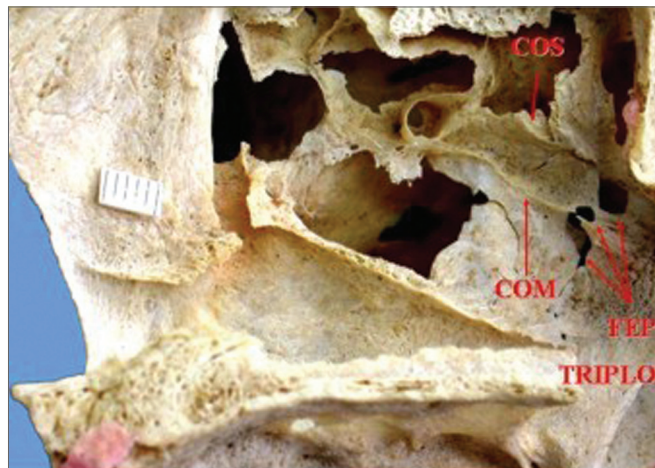
---

Este estudo demonstrou que 47 peças apresentaram orifício único (87%) (Figura 1), seis peças orifício duplo (11,1%) (Figura 2), e em apenas uma verificou-se o forame triplo (1,9%) (Figura 3). Portanto, em sete peças havia mais de um orifício (13%).


Quanto à localização do FEP na parede nasal lateral em relação à crista óssea da concha nasal média (COM), foram identificadas 44 peças, nas quais a COM dirigia-se para o bordo inferior do FEP, localizando-o no meato



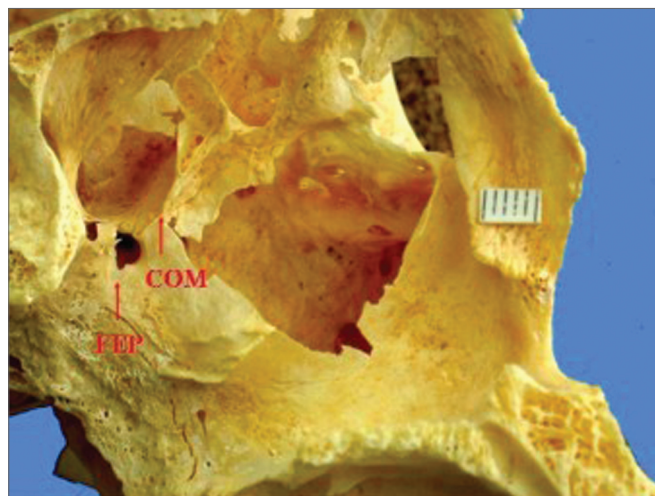
**Figura 1.** Forame esfenopalatino único localizado no meato nasal superior da parede lateral óssea direita da cavidade nasal. Presença da crista óssea da concha nasal superior. Legenda: COM - crista óssea da concha nasal média, COS - crista óssea da concha nasal superior, FEP - forame esfenopalatino.



**Figura 3.** Forame esfenopalatino triplo localizado nos meatos nasais superior e médio da parede lateral óssea direita da cavidade nasal. Presença da crista óssea da concha nasal superior. Legenda: COS - crista óssea superior, COM - crista óssea da concha nasal média, FEP - forame esfenopalatino.



**Figura 2.** Forame esfenopalatino duplo localizado nos meatos nasais superior e médio da parede lateral óssea direita da cavidade nasal. Legenda: COM - crista óssea da concha nasal média, FEP - forame esfenopalatino.



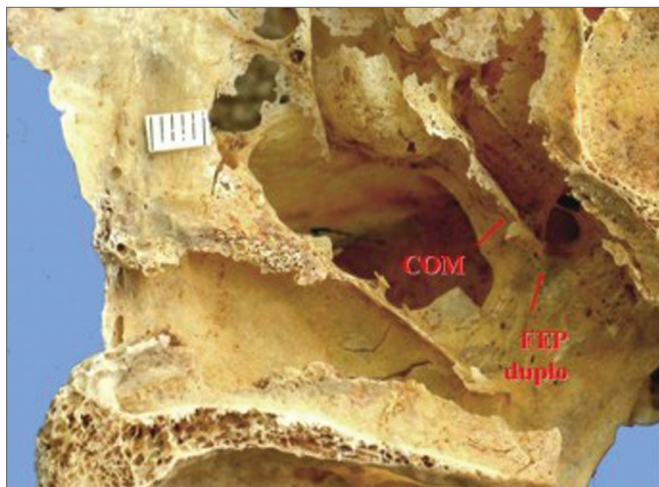
**Figura 4.** Forame esfenopalatino único localizado no meato nasal médio da parede lateral óssea esquerda da cavidade nasal. Legenda: COM - crista óssea da concha nasal média, FEP - forame esfenopalatino.

nasal superior (MS) (Figura 1); oito peças em que a COM dirigia-se para o meio do FEP, localizando-o entre o meato nasal médio (MM) e o meato nasal superior (Figuras 2 e 3), uma peça na qual a COM apontava para o bordo superior do FEP, situando-o no meato nasal médio (Figura 4) e em um caso não foi possível a sua identificação.

Observou-se também que em quatro peças com FEP duplo, estes se situavam um acima do outro e apresentavam tamanhos diferenciados, sendo o superior maior e

o inferior menor. Nestas peças, a COM apontava para o FEP de tal forma que indicava um superior e um inferior (Figura 2). Nas outras duas peças, a COM dirigia-se para o bordo inferior do FEP, localizando-o no meato superior (Figura 5).

Durante o estudo foi possível identificar a presença da crista óssea da concha nasal superior (COS) apontando para o FEP em trinta peças (55,6%) (Figuras 1 e 3).



**Figura 5.** Forame esfenopalatino duplo localizado no meato nasal superior da parede lateral óssea direita da cavidade nasal. Legenda: COM - crista óssea da concha nasal média, FEP duplo - forame esfenopalatino duplo.

## DISCUSSÃO

Os resultados do presente trabalho permitiram corroborar os dados da literatura relativa à variação numérica do FEP<sup>7,8</sup> ao registrar peças que apresentavam mais de um forame. A maioria da nossa amostra possuía orifício único (87%) e o restante mais de um orifício (13%). Entre as peças com mais de um orifício, 11,1% (seis peças) possuíam orifício duplo. Essa frequência apresenta-se bastante similar aos dados de Bagatella<sup>9</sup>, que encontrou 10% de peças com estrutura dupla, e de Wareing e Padgham<sup>13</sup> que relataram 12% dos casos com dois orifícios em amostra constituída de 220 peças. Em nossa amostra verificou-se a presença de apenas uma peça com orifício triplo (1,9%), portanto, um achado raro, ao contrário de Nikolic<sup>8</sup> que, em sua vasta amostragem, encontrou 5,5% (39 peças) com três orifícios. Explicar a origem de tais diferenças é tarefa difícil, porém, pode-se presumir que tais achados revelem diferentes caminhos seguidos pela evolução da referida estrutura em populações humanas com características genômicas diversas.

Admite-se que a variação numérica do FEP seja talvez o elemento principal na explicação das falhas cirúrgicas por ocasião da ligadura dos ramos da artéria esfenopalatina no tratamento das hemorragias nasais<sup>9,13</sup>. Tal hipótese fundamenta-se no fato de que pode ocorrer variação anatômica e numérica na entrada dos ramos principais da referida artéria: a artéria septal e a artéria nasal lateral posterior<sup>4</sup>. De fato, recentemente, Lee et al.<sup>14</sup> demonstraram a presença de dois a quatro ramos da artéria esfenopalatina antes da saída do FEP. Dessa forma, é verossímil supor que, em termos anatômico-cirúrgicos, a variação numérica do FEP corresponda à variação de

ramos da artéria esfenopalatina, o que constitui, portanto, um fator complicador nas cirurgias. A esse respeito, Schwartzbauer et al.<sup>12</sup> admitiram que se não houver dissecação até a porção posterior do FEP pode haver falha cirúrgica devido à presença de ramos arteriais saindo de forames acessórios.

Tendo em vista a importância da identificação da crista etmoidal óssea (COM) do osso palatino, estrutura na qual se fixa à concha nasal média, considerada uma referência anatômico-cirúrgica para os acessos endonasais na localização do FEP, também foram realizadas observações dessa estrutura. Em nossos resultados, verificou-se que em 44 peças (81,5%), a extremidade distal da COM dirigia-se para a margem inferior do FEP, situando-o no meato nasal superior; em oito peças o FEP estava localizado entre os meatos nasais superior e médio (14%), em apenas uma peça, o forame estava situado totalmente no meato médio (1,9%). Esses resultados discordam daqueles que posicionam o FEP somente no meato nasal superior<sup>6,14,15</sup>, contudo corroboram os descritos por Bagatella<sup>9</sup> de que 85% dos FEP localizam-se no meato nasal superior, 5% no meato nasal médio e 10% entre os dois meatos. Wareing e Padgham<sup>13</sup> também se referiram a 35% dos casos com localização do FEP no meato nasal superior e 65% entre os meatos nasais superior e médio. Esses últimos autores consideraram a variação de localização anatômica em peças ósseas do FEP no meato nasal superior e médio. Assim relevam que durante as cirurgias de ligadura e ou cauterização dos ramos da artéria esfenopalatina, seja feito um retalho mucoperiosteal acima e abaixo da concha nasal média a mais ou menos um centímetro de sua cauda, para não incorrer em falha cirúrgica por não encontrá-lo. Nossos dados estão consonantes com esses últimos autores e sugerem, portanto, a mesma conduta cirúrgica.

Além das observações a respeito da crista óssea da concha nasal média, também observamos a crista óssea da concha nasal superior dirigindo-se para o bordo superior do FEP em trinta peças (55,6%), um achado similar aos de vários autores<sup>14,15,18</sup>. O papel dessa estrutura como referência para a cirurgia permanece desconhecido, não tendo sido aventado por outros autores.

O trabalho demonstrou que a maioria das peças estudadas o FEP foi único. Contudo, encontramos duplo e triplo. Alertamos para a sua variação numérica e conseqüentemente dos ramos da artéria esfenopalatina, contribuindo para o tratamento cirúrgico das epistaxes graves e diminuindo suas falhas.

## AGRADECIMENTO ESPECIAL

Agradecemos ao Professor Dr. J. A. C. Navarro pelo estímulo, orientação e fotografias, esperando termos atingido seus objetivos.

---

## REFERÊNCIAS BIBLIOGRÁFICAS

---

1. Campos CAH, Lopes Filho O. Hemorragia nasal. In: Lopes Filho O, Campos CAH. Tratado de Otorrinolaringologia, 2ª Ed. São Paulo: Roca; 1994. p.337-52.
2. Andrade GS, Felippu Neto A. Epistaxe grave. In: Campos CAH, Olival HO. Tratado de Otorrinolaringologia, 1ª Ed. São Paulo: Roca; 2002. p.209-15.
3. Wurman LH, Sack JG, Flannery JV et al. Selective endoscopic electrocautery for posterior epistaxis. *Laryngoscope* . 1988;98:1348-9.
4. Navarro JAC. Cavidade do nariz e seios paranasais. Bauru: All Dent . 1997; 146p.
5. Terminologia anatômica. Terminologia Anatômica Internacional. Sociedade Brasileira de Anatomia. São Paulo: Manole; 2001. p. 248.
6. Gray H. Osteologia. In Goss CM, editor. Gray Anatomia. 29a. ed. Philadelphia: Guanabara Koogan; 1977. p. 156-8.
7. Lang J. Paranasal Sinuses. Clinical anatomy of the nose, nasal cavity and paranasal sinuses. New York: Thieme; 1989. p.56-98.
8. Nikolic V. Variations lê trou sphéno-palatin. *Acta Anat* . 1967;68:189-98.
9. Bagatella F. Vidian nerve surgery revisited. *Laryngoscope* . 1986;96:194-7.
10. Navarro JAC, Toledo Filho JL, Zorzetto NL. Anatomy of the maxillary artery into the pterygomaxillopalatine fossa. *Anat Anz (JENA)* . 1982;152:413-33.
11. Portmann M, Guillen M, Chabrol M. Eletrocoagulation of the vidian nerve via the nasal passage. *Laryngoscope*. 1982;92:453-5.
12. Schawartzbauer HR, Shete M, Tami T. Endoscopic anatomy of the sphenopalatine and posterior nasal arteries: implications for the endoscopic management of epistaxis. *Am J Rhinol* . 2003;17:63-6.
13. Wareing MJ, Padgham ND. Osteologic classification of the sphenopalatine forame. *Laryngoscope* . 1998;108:125-7.
14. Lee HY, Kim Hu, Kim SS et al. Surgical anatomy of the sphenopalatine artery in lateral nasal wall. *Laryngoscope* . 2002;112:1813-8.
15. Bolger WE, Borgie RC, Melder P. The role of the crista athmoidalis in endoscopic sphenopalatine artery ligation. *Am J Rhinol* . 1999;3:81-6.
16. Ryce DH. Endoscopic sinus surgery. *Otolaryngol Clin North Am* . 1993;26:613-8.
17. Mata N, Lopez-Cortijo C, Garcia JR, et al. The protocol of endoscopic sinus surgery: preliminary analysis of 100 cases. *Acta Otorrinolaringol Esp* . 1994;45:249-53.
18. Shazly El AM. Endoscopic surgery of the vidian nerve. *Ann Otol Rhinol Laryngol*. 1991;100:536-9