



Brazilian Journal of Otorhinolaryngology

ISSN: 1808-8694

revista@aborlccf.org.br

Associação Brasileira de  
Otorrinolaringologia e Cirurgia Cérvico-  
Facial  
Brasil

Salles Chagas, José Francisco; Braga de Aquino, José Luís; Nogueira Pascoal, Maria Beatriz; Soave  
Teixeira, Adriana; Nunes Ferro, Márcia Maria; Ortiz Gambaro, Mariana Cristina; Dedivitis, Rogério

Aparecido

Multicentricidade no carcinoma diferenciado da tireóide

Brazilian Journal of Otorhinolaryngology, vol. 75, núm. 1, enero-febrero, 2009, pp. 97-100

Associação Brasileira de Otorrinolaringologia e Cirurgia Cérvico-Facial

São Paulo, Brasil

Disponível em: <http://www.redalyc.org/articulo.oa?id=392437881015>

- Como citar este artigo
- Número completo
- Mais artigos
- Home da revista no Redalyc

redalyc.org

Sistema de Informação Científica

Rede de Revistas Científicas da América Latina, Caribe, Espanha e Portugal

Projeto acadêmico sem fins lucrativos desenvolvido no âmbito da iniciativa Acesso Aberto

## Multicentricidade no carcinoma diferenciado da tireóide

## Multicentricity in the thyroid differentiated carcinoma

*José Francisco Salles Chagas<sup>1</sup>, José Luís Braga de Aquino<sup>2</sup>, Maria Beatriz Nogueira Pascoal<sup>3</sup>, Adriana Soave Teixeira<sup>4</sup>, Márcia Maria Nunes Ferro<sup>5</sup>, Mariana Cristina Ortiz Gambaro<sup>6</sup>, Rogério Aparecido Dedivitis<sup>7</sup>*

Palavras-chave: câncer da tireóide, reoperação, tireoidectomia, tireóide.  
Keywords: thyroid neoplasms, reoperation, thyroidectomy, thyroid gland.

### Resumo / Summary

O tratamento cirúrgico de escolha no carcinoma diferenciado da tireóide sempre foi controverso. **Objetivo:** Analisar o acometimento tumoral do lobo contralateral da tireóide no carcinoma diferenciado, correlacionando risco e benefício com as complicações decorrentes da segunda intervenção. **Casística e Método:** Estudo retrospectivo, de 1998 a 2006, com 27 pacientes submetidos à tireoidectomia menos que total, sendo 21 lobectomias, cinco tireoidectomias subtotais e uma istmectomia. Foram analisados: gênero, idade, tipo de cirurgia, complicações, histopatológico do espécime cirúrgico e invasão do lobo contralateral. As idades variaram de 17 a 89 anos; o tipo histopatológico mais frequente foi o carcinoma papilífero clássico (18 casos), seguido do carcinoma folicular (seis casos), do carcinoma papilífero variante folicular (dois casos) e do carcinoma de células Hürthle (um caso). Vinte e um pacientes foram submetidos à totalização da tireoidectomia, 15 a 30 dias depois. **Resultados:** A análise do lobo contralateral foi negativa para carcinoma em 16 (76,5%) e positiva nos cinco restantes (23,8%). As complicações observadas foram: disfonía temporária (três casos) e hipoparatiroidismo (dois casos, sendo um permanente). **Conclusão:** A totalização da tireoidectomia é um procedimento importante no tratamento do carcinoma bem diferenciado da tireóide pelo elevado acometimento contralateral (23,8%). A incidência de complicações é pequena.

The treatment of choice for the well differentiated thyroid carcinoma has always been controversial. **Aim:** to analyze tumor invasion of the thyroid gland's contralateral lobe in cases of differentiated carcinoma, correlating risk/benefit with the complications of a second surgical approach. **Materials and methods:** Retrospective study, from 1998 to 2006, of 27 patients undergoing less than total thyroidectomy: lobectomy (21), subtotal thyroidectomy (5) or isthmusectomy (1). Gender, age, type of surgery, complications, histopathological analysis and invasion of the contralateral lobe were analyzed. Patients' ages varied from 17 to 89; the most frequent histopathological pattern was the classical papillary carcinoma (18 cases), followed by follicular carcinoma (6); the follicular variant of the papillary carcinoma (2) and the Hürthle cell carcinoma (1). Twenty-one patients underwent full thyroidectomies, from 15 to 30 days after the first intervention. **Results:** the contralateral lobe analysis was negative for carcinoma in 16 (76.5%) and positive in the other 5 (23.8%) patients. The complications observed were temporary dysphonia (3 cases) and hypoparathyroidism (2 cases, one permanent). **Conclusions:** total thyroidectomy is important in the treatment of differentiated thyroid carcinomas, because there is a high contralateral spread rate (23.8%). It is a procedure without mortality, which bears few complications.

<sup>1</sup> Doutor em Medicina pelo Curso de Pós-Graduação em Otorrinolaringologia e Cirurgia de Cabeça e Pescoço da Universidade Federal de São Paulo - Escola Paulista de Medicina, Professor do Curso de Pós-Graduação em Ciências da Saúde do Hospital Heliópolis, São Paulo e da Disciplina de Cirurgia da Faculdade de Medicina da Pontifícia Universidade Católica de Campinas. Chefe do Serviço de Cirurgia de Cabeça e Pescoço do Hospital e Maternidade Celso Pierro, da Pontifícia Universidade Católica de Campinas.

<sup>2</sup> Doutor em Medicina pela Universidade Estadual de Campinas, Professor da Disciplina de Cirurgia da Faculdade de Medicina da Pontifícia Universidade Católica de Campinas. Cirurgião do Serviço de Cirurgia de Cabeça e Pescoço do Hospital e Maternidade Celso Pierro, da Pontifícia Universidade Católica de Campinas.

<sup>3</sup> Doutoranda pela Universidade Estadual de São Paulo, Cirurgiã do Serviço de Cirurgia de Cabeça e Pescoço do Hospital e Maternidade Celso Pierro, da Pontifícia Universidade Católica de Campinas.

<sup>4</sup> Acadêmica da Faculdade de Medicina da Pontifícia Universidade Católica de Campinas.

<sup>5</sup> Acadêmica da Faculdade de Medicina da Pontifícia Universidade Católica de Campinas.

<sup>6</sup> Acadêmica da Faculdade de Medicina da Pontifícia Universidade Católica de Campinas.

<sup>7</sup> Doutor em Medicina pelo Curso de Pós-Graduação em Otorrinolaringologia e Cirurgia de Cabeça e Pescoço da UNIFESP - Escola Paulista de Medicina (Médico). Serviço de Cirurgia de Cabeça e Pescoço do Hospital e Maternidade Celso Pierro da Pontifícia Universidade Católica de Campinas.

Endereço para correspondência: José Francisco S Chagas - Rua Heitor Penteado 1780 Campinas SP 13075-460.

E-mail: josefcochagas@terra.com.br

Este artigo foi submetido no SGP (Sistema de Gestão de Publicações) da RBORL em 26 de agosto de 2007. cod.4745

Artigo aceito em 27 de março de 2008.

---

## INTRODUÇÃO

---

O tratamento cirúrgico de escolha no carcinoma diferenciado da tireóide sempre foi motivo de controvérsias. Alguns autores defendem a lobectomia unilateral e istmectomia, por não haver diferença na sobrevida, quando comparada com a tireoidectomia total, além de diminuir a morbidade pós-operatória. Outros demonstram as vantagens da tireoidectomia subtotal no tratamento do carcinoma bem diferenciado (remoção de todo lobo afetado, istmo e parte do lobo contralateral), pois diminuiria a taxa de recorrência local quando comparada aos pacientes submetidos ao procedimento unilateral. Existem ainda autores favoráveis à tireoidectomia total, devido à alta porcentagem de acometimento do lobocontralateral e por tratar-se de um procedimento com mortalidade nula e pequena incidência de complicações<sup>1</sup>.

O encontro de lesão maligna bilateral nos tumores tireoidianos clinicamente unilaterais reveste-se de importância, quer do ponto de vista clínico e epidemiológico, como anatomopatológico e cirúrgico. Tal lesão ou lesões localizadas no lobo contralateral e não diagnosticadas no período pré-operatório (pela semiotécnica e/ou através de exames de imagem) podem ser evidenciadas durante a operação pelo cirurgião (através da palpação), pelo patologista (durante o exame per-operatório histopatológico de “congelamento”) ou, na maioria das vezes, apenas durante o exame anatomopatológico final, já com a peça fixada em parafina<sup>2</sup>.

Na literatura nacional, os dados referentes à remoção do tecido tireoidiano remanescente pela complementação da tireoidectomia na segunda operação são limitados, não havendo nenhum trabalho que analise de forma mais específica este aspecto. Além disso, a maioria das publicações sobre o assunto apresenta resultados extremamente variáveis, com prevalência bilateral de malignidade desde vinte até oitenta e oito por cento<sup>2</sup>.

O objetivo deste estudo é analisar os resultados anatomopatológicos da complementação da tireoidectomia em uma única série de pacientes com carcinoma diferenciado da tireóide unilateral e avaliar as potenciais complicações que poderiam ocorrer pela segunda operação.

---

## PACIENTES E MÉTODO

---

No período de 1998 a 2006, foram operados 36 pacientes com diagnóstico de carcinoma de tireóide. O estudo foi aprovado pela Comissão de Ética da instituição onde o estudo foi realizado sob o número 0282.0.147.000-07. A tireoidectomia total foi realizada como primeira intervenção em nove pacientes (25%). Em 21 pacientes (58,3%), a primeira intervenção foi a lobectomia com

istmectomia, já que esses pacientes apresentaram nódulo sólido ao exame de ultra-sonografia cervical pré-operatório. A tireoidectomia subtotal foi realizada em cinco pacientes (13,9%) por apresentarem bócio multinodular em ambos os lobos tireoidianos e o paciente restante foi submetido à istmectomia (2,8%), por apresentar nódulo único no istmo.

Todos os pacientes foram avaliados no período pré-operatório por meio de ultra-sonografia, punção aspirativa por agulha fina do nódulo e exames laboratoriais para avaliação da função tireoidiana.

Em relação ao perfil epidemiológico dos pacientes submetidos inicialmente à cirurgia unilateral ou à tireoidectomia subtotal, 23 pacientes eram do gênero feminino (85,2%) e quatro do masculino (14,8%). A idade variou de 17 a 89 anos, com média de 45 anos.

A análise do tipo histopatológico dos espécimes cirúrgicos revelou, como padrão mais freqüente, o carcinoma papilífero variante clássica em 18 casos (66,7%), seguido de carcinoma folicular em seis casos (22,2%), de carcinoma papilífero variante folicular (dois casos - 7,4%) e de carcinoma de células de Hürthle em um caso (3,7%). Em todos esses pacientes foi indicada a totalização da tireoidectomia, em um período variável de 15 a 30 dias após a primeira intervenção.

Dos 27 pacientes estudados, em seis (22,2%) não foi realizada a totalização da tireoidectomia; quatro recusaram a realização da segunda intervenção, com perda de seguimento dos mesmos; em um, havia intensa fibrose tecidual no campo cirúrgico e no último, por tratar-se de microcarcinoma. Portanto, 21 pacientes foram submetidos à complementação da tireoidectomia.

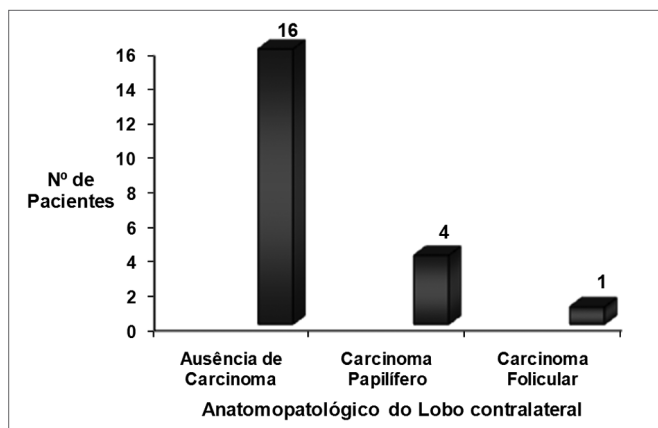
---

## RESULTADOS

---

A análise anatomopatológica do lobo contralateral do espécime cirúrgico foi negativa para carcinoma em 16 (76,2%) e positiva nos cinco restantes (23,8%). Naqueles cuja análise do lobo contralateral foi positiva para carcinoma, o padrão histopatológico mais freqüente foi o carcinoma papilífero em quatro, seguido do carcinoma folicular em um (Figura 1).

Em relação às complicações pós-operatórias, três pacientes (14,3%) apresentaram disfonia temporária (uma delas decorrida da primeira intervenção e revertida espontaneamente e as duas restantes, após a complementação da tireoidectomia e revertidas em 15 a 40 dias). Outra complicação após a totalização da tireoidectomia foi o hipoparatiroidismo, que ocorreu em dois pacientes (9,5%), sendo em um temporário, com duração de 35 dias e, em outro, permanente. Não houve mortalidade.



**Figura 1.** Número de pacientes com relação ao exame anatomopatológico da peça cirúrgica da segunda intervenção cirúrgica.

## DISCUSSÃO

A maioria das séries estudadas tem preconizado a tireoidectomia total para o tratamento cirúrgico do carcinoma diferenciado da tireóide, pelo fato de este procedimento apresentar vantagens, como: maior sensibilidade do nível de tireoglobulina para avaliação de doença recorrente, principalmente à distância; facilidade de detecção e ablação de metástase à distância pela radioterapia; prevenção da possibilidade de carcinoma diferenciado da tireóide residual degenerar-se em anaplásico; e maior sobrevida, com diminuição da taxa de recorrência<sup>3-14</sup>.

Algumas séries têm demonstrado que a possibilidade de apresentar tumor residual no lobo contralateral é variável de 21 a 62%, quando é realizada a totalização da tireoidectomia de modo profilático<sup>6,9,12,15</sup>. De Jong et al. demonstraram uma incidência de 43% de acometimento do lobo contralateral em 100 pacientes; Kim et al.<sup>16</sup> apresentaram incidência de 31% em 81 pacientes e Pacini et al.<sup>17</sup>, incidência de 44% em 80 pacientes. Esses dados são compatíveis com nossa série, que foi de 23,8% (cinco em 21 pacientes).

A presença de multicentricidade no lobo primário parece estar associada à maior incidência de carcinoma bilateral, como tem sido demonstrado por outros autores<sup>12,18</sup>. Embora essa assertiva possa ser verdadeira, nenhum dos nossos pacientes apresentava lesão no lobo primário multifocal. Desde que tem sido demonstrado que a incidência de carcinoma latente pode ser elevada, a questão é qual método seria mais seguro para remover o lobo contralateral remanescente sem ocasionar morbidade expressiva. Alguns autores, por acharem que a re-operação possa estar associada à maior morbidade, têm preconizado a ablação com iodo radioativo do tecido tireoidiano remanescente em substituição à tireoidectomia total<sup>19</sup>. Entretanto, esse procedimento é contestado por muitos, por oferecer algumas desvantagens, como a necessidade de dose de iodo

radioativo elevada, desenvolvimento, em longo prazo, de adenoma de paratireóide e efeito teratogênico em mulheres jovens em fase reprodutiva<sup>6,20-22</sup>. Assim, a totalização da tireoidectomia tem, mais uma vez, sua importância e, se realizada por equipe experiente, proporciona baixa morbidade. Das complicações citadas, a disfonia como consequência do acometimento do nervo laríngeo recorrente tem sido encontrada na incidência de 0 a 5%<sup>4,6,7,9,10,12</sup>. Entretanto, na maioria desses casos, a disfonia é transitória, como ocorreu na nossa série. Embora a incidência dessa complicação tenha sido maior que a média esperada na literatura - 14,3% de um grupo de estudo de 27 pacientes, os três pacientes recuperaram a integridade da voz em 15 a 40 dias de pós-operatório, sem demonstrar qualquer seqüela na prega vocal, confirmado pela realização de laringoscopia.

Outra complicação que tem chamado a atenção é o hipoparatiroidismo que, na nossa série, esteve presente em 9,5% dos casos, compatível com a literatura, que varia de 0 a 16,8%<sup>3,4,6,7,9,12</sup>. Em um caso, essa complicação foi temporária, sendo revertida após 35 dias e terapêutica específica, fato esse também demonstrado por outros autores<sup>4,6,9</sup>. De Jong et al. mostram que o hipoparatiroidismo esteve presente em 3% dos pacientes que passaram por tireoidectomia total complementar e fizeram uso de vitamina D e cálcio por alguns meses, com reversão do quadro.

Apesar de incidência menor que 3%, alguns autores, mesmo favoráveis à totalização da tireoidectomia, têm preconizado a interrupção do ato cirúrgico, quando há muita fibrose no campo operatório, para evitar complicações. Esse fato ocorreu com um dos nossos pacientes, sendo que não houve oportunidade de acompanhamento de sua evolução. Embora alguns autores<sup>9</sup> indiquem que a totalização da tireoidectomia seja realizada entre três e seis meses da primeira intervenção cirúrgica para prevenir complicações, isso não é o que preconizamos, concordando com Kim et al.<sup>16</sup>, que indicam a realização da segunda intervenção o mais precocemente possível, como forma de reduzir a chance de ocorrência de disseminação hematogênica e linfática nos pacientes com tumor residual no lobo contralateral. Todos os casos estudados foram operados nos primeiros 30 dias de pós-operatório da primeira intervenção, fato ocorrido também em outras séries estudadas<sup>4,6,10,12</sup>.

## CONCLUSÕES

A totalização da tireoidectomia é um procedimento importante no tratamento do tumor maligno da tireóide pela alta porcentagem de acometimento contralateral (23,8%). É um procedimento com mortalidade nula e pequena incidência de complicações, não apresentando riscos relevantes a sua realização.

---

## REFERÊNCIAS BIBLIOGRÁFICAS

---

1. Aquino JLB, Camargo JGT, Bandeira CM, Chagas JFS, Yamashita A, Pereira E. Carcinoma diferenciado da tireóide: a validade da complementação da tireoidectomia. *Rev Col Bras Cir.* 2000;28:121-4.
2. Rosa JC, Romão LA, Piovesan JB, Ferraz EVAP, Oliveira LL. Câncer de tireóide: o comprometimento bilateral constitui fatores de risco? Revisão de 473 casos operados e seguidos até 35 anos. *Arq Bras Endocrinol Metab.* 2000;44(2):144-7.
3. Clark OH. The treatment of choice for patients with differentiated thyroid cancer. *Ann Surg.* 1982;196:361-70.
4. Harness JK, Fung L, Thompson NW, Burney RE, McLeod MK. Total thyroidectomy: complications and technique. *World J Surg.* 1986;10(5):781-6.
5. Noguchi M, Katev N, Miyazaki I. Controversies in the surgical management of differentiated thyroid carcinoma. *Int Surg.* 1996;81(2):163-7.
6. Pasioka JL, Thompson NW, McLeod MK, Burney RE, Macha M. The incidence of bilateral well-differentiated thyroid cancer found at completion thyroidectomy. *World J Surg.* 1992;16(4):711-6.
7. Sand J, Palkola K, Salmi J. Surgical complication after total thyroidectomy and resections for differentiated thyroid carcinoma. *Ann Chir Gynaecol.* 1996;85:305-8.
8. Tollefsen HR, Shah JP, Huvos AG. Papillary carcinoma of the thyroid. Recurrence in the thyroid gland after initial surgical treatment. *Am J Surg.* 1972;124:468-72.
9. De Jong SA, Demeter JG, Lawrence AM, Paloyan E. Necessity and safety of completion thyroidectomy for differentiated thyroid carcinoma. *Surgery.* 1992;112(4):734-7.
10. De Groot LJ, Kaplan EL. Second operations for "completion" of thyroidectomy intreatment of differentiated thyroid cancer. *Surgery.* 1991;110:936-40.
11. Hoie J, Stenwing E, Brennhoud IO. Surgery in papillary thyroid carcinoma: a review of 730 patients. *J Surg Oncol.* 1988;37:147-51.
12. Scheumann GF, Seeliger H, Musholt TJ, Gimm O, Wegener G, Dralle H, Hundeshagen H, Pichlmayr R. Completion thyroidectomy in 131 patients with differentiated thyroid carcinoma. *Eur J Surg.* 1996;162(9):677-84.
13. Ward PH. The surgical treatment of thyroid cancer. *Arch Otolaryngol Head Neck Surg.* 1986;12:1204-8.
14. Girelli ME, Busnardo B, Amerio R, Scotton G, Casara D, Betterle C, Piccolo M, Pelizzo MR. Serum thyroglobulin levels in patients with well-differentiated thyroid cancer during suppression therapy: study on 429 patients. *Eur J Nucl Med.* 1985;10(5-6):252-4.
15. Rossi RL, Cady B, Silverman ML, Wool MS, Horner TA. Current results of conservative surgery for differentiated thyroid carcinoma. *World J Surg.* 1986;10(4):612-22.
16. Kim ES, Kim TY, Koh JM, Kim YI, Hong SJ, Kim WB, Shong YK. Completion thyroidectomy in patients with thyroid cancer who initially underwent unilateral operation. *Clin Endocrinol (Oxf).* 2004;61(1):145-8.
17. Pacini F, Elisei R, Capezzone M, Miccoli P, Molinaro E, Basolo F, Agate L, Bottici V, Raffaelli M, Pinchera A. Contralateral papillary thyroid cancer is frequent at completion thyroidectomy with no difference in low- and high-risk patients. *Thyroid.* 2001;11(9):877-81.
18. Legerfo P, Chabot J, Gazatas P. The intraoperative incidence of detectable bilateral and multicentric disease in papillary cancer. *Surgery.* 1989;108:958-65.
19. Goolden AWG. The indications for ablating normal thyroid cancer. *Clin Endocrinol.* 1985;23:81-5.
20. Beierwaltes WH, Rabbani R, Dmuchowski C, et al. An analysis of "Ablation of thyroid remnants" with I-131 in 511 patients from 1947-1984: Experience at the university of Michigan. *J Nucl Med.* 1984;25:1280-6.
21. Bonderson AG, Bonderson L, Thompson NW. Hyperparathyroidism after treatment with radioactive iodine: not only a coincidence? *Surgery.* 1989;106:1025-9.
22. Ramacciotti C, Pretorius HT, Line BR, Goldman JM, Robbins J. Ablation of nonmalignant thyroid remnants with low doses of radioactive iodine: concise communication. *J Nucl Med.* 1982;23(6):483-9.