



Brazilian Journal of Otorhinolaryngology

ISSN: 1808-8694

revista@aborlccf.org.br

Associação Brasileira de
Otorrinolaringologia e Cirurgia Cérvico-
Facial
Brasil

Manzini, Michelle; Deon, Christian; Dalla Corte, Liliam; Bertotto, José Carlos; Boff de Abreu, Luciana
Cisto odontogênico glandular: uma entidade incomum

Brazilian Journal of Otorhinolaryngology, vol. 75, núm. 2, marzo-abril, 2009, p. 320

Associação Brasileira de Otorrinolaringologia e Cirurgia Cérvico-Facial

São Paulo, Brasil

Disponível em: <http://www.redalyc.org/articulo.oa?id=392437883029>

- Como citar este artigo
- Número completo
- Mais artigos
- Home da revista no Redalyc

redalyc.org

Sistema de Informação Científica

Rede de Revistas Científicas da América Latina, Caribe, Espanha e Portugal

Projeto acadêmico sem fins lucrativos desenvolvido no âmbito da iniciativa Acesso Aberto

Cisto odontogênico glandular: uma entidade incomum

Michelle Manzini¹, Christian Deon², Liliam Dalla Corte³,
José Carlos Bertotto⁴, Luciana Boff de Abreu⁵

Glandular odontogenic cyst: an uncommon entity

Palavras-chave: cistos ósseos, neoplasias maxilo-
mandibulares, tumor.

Keywords: bone cysts, jaw neoplasms, tumor.

INTRODUÇÃO

O cisto glandular odontogênico é definido como um cisto que aparece nas áreas de nascimento dos dentes, localizadas na mandíbula e na maxila¹, e que se caracteriza por um epitélio formado por células cubóides ou colunares, ambas na superfície e criptas dentro da espessura do epitélio.

A lesão, geralmente, acomete a região anterior da mandíbula, em adultos maiores de 40 anos, e tende a recorrer. Há registros de prevalências variando entre 0,012 e 1,3%².

Seu crescimento é lento, acometendo ambos os sexos de maneira similar².

É uma entidade relativamente nova, sendo descrito o primeiro caso em 1987e tendo seu reconhecimento pela Organização Mundial da Saúde em 1992. Devido aos poucos casos relatados, não há consenso ou protocolo já estabilizado sobre vários aspectos da conduta.

APRESENTAÇÃO DO CASO

C.R.V.M., 27 anos, sexo feminino, branca, residente em Caxias do Sul, autônoma, tabagista, procura o Ambulatório Central, referindo dor e prurido em maxila esquerda, acompanhados de dificuldades para se alimentar, além de halitose. Relatou haver realizado tratamentos prévios com amoxicilina e diclofenaco, sem melhora clínica. Ao exame físico constatou-se edema acompanhado de hiperemia na região anterior da maxila esquerda.

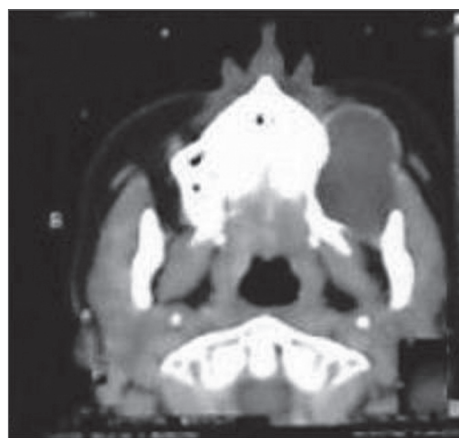


Figura 1. Tomografia computadorizada evidenciando cisto ósseo em maxila esquerda.

Os exames solicitados de função hepática, ferro sérico e exames pré-operatórios não revelaram alterações.

A radiografia simples de face revelou volumosa lesão óssea de maxila esquerda.

A tomografia computadorizada de terço médio da face revelou a presença de um cisto ósseo com conteúdo denso, medindo cerca de 6,0 centímetros em seu maior diâmetro, localizado no seio maxilar esquerdo profundo, pela parede lateral do osso maxilar esquerdo, com envolvimento dos alvéolos dentários (Figura 1).

A paciente foi submetida à cirurgia para enucleação do cisto maxilar, o qual, à macroscopia apresentou-se como tecido cinzento e elástico, medindo 2,0x1,0x0,3 cm³. Foi aspirado líquido cístico e retirada sua cápsula envolvente, para análise histopatológica. O exame anatomopatológico revelou cisto odontogênico glandular.

A paciente evoluiu bem no pós-operatório imediato.

DISCUSSÃO

O principal achado clínico da patologia é o edema local indolor, contudo o quadro clínico é inespecífico³. É possível que a lesão produza dor, devido à compressão do feixe neurovascular ou a uma infecção secundária, contudo a inflamação é um achado incomum. O quadro pode causar também parestesia, dependendo do local da lesão ou sensação de pressão na arcada dentária.

Desenvolve-se na maxila¹ ou em qualquer local da mandíbula, com maior incidência na porção anterior, podendo mimetizar, superficialmente, o carcinoma mucoepidermóide central⁴. Sua localização é geralmente intra-óssea, podendo aparecer na radiografia, como unilocular ou como multilocular.

A falta de um quadro clínico consistente, além do desenvolvimento dessas lesões ocorrerem regiões internas dos ossos, faz que a radiografia tenha um papel fundamental. Os achados radiológicos incluem lesão de formato redondo ou oval, com margens, frequentemente, bem definidas.

A maioria dos autores concorda que não há características radiológicas que distingam o cisto odontogênico glandular. Deve-se fazer o diagnóstico diferencial com cisto botróide, ceratocisto, cisto residual, carcinoma mucoepidermóide central e ameloblastoma.

A literatura indica um potencial agressivo para essa lesão, com um número significativo de casos com expansão e perfuração. A tomografia computadorizada está indicada para casos de lesões grandes, multiloculadas que envolvem estruturas como seios da face, assoalho do nariz e da órbita.

Histologicamente, é uma estrutura policística de epitélio escamoso não-queratinizado e epitélio cubóide ou ciliar, com células secretoras de muco.

Existe grande semelhança histológica com o carcinoma mucoepidermóide central⁴. Há registros sugerindo que o uso de possíveis marcadores imuno-histoquímicos poderão diferenciar ambos os tumores².

As opções de tratamento incluem curetagem, enucleação, excisão local em bloco. Alguns autores defendem a excisão local em bloco com reconstrução primária, assegurando a cura e evitando novos procedimentos operatórios, em virtude da alta recorrência associada ao tratamento conservador e do potencial invasivo da lesão⁵. Outros recomendam o tratamento conservador seguido de acompanhamento pós-operatório por 3 a 5 anos².

COMENTÁRIOS FINAIS

Apesar de ser uma patologia incomum, recentemente reconhecida e de haver divergências quanto à conduta, ela deve ser incluída no diagnóstico diferencial de lesões de mandíbula ou maxila com características radiológicas locais e radiolúcidas.

REFERÊNCIAS BIBLIOGRÁFICAS

1. Sittitavornwong S, Koehler JR, Said-Al-Naief N. Glandular odontogenic cyst of the anterior maxilla: case report and review of the literature. J Oral Maxillofac Surg. 2006;64:740-5.
2. Chung G-C, Han W-J, Kim E-K. A huge glandular odontogenic cyst occurring at posterior mandible. Korean J Oral Maxillofac Radiol. 2004;34:209-1.
3. Ferreira Jr O, Azevedo LR, Sant'Anna E, Lara VS. Glandular odontogenic cyst: Case report and review of the literature. Quintessence Int. 2004;35:385-9.
4. Regezi JA. Odontogenic Cysts, Odontogenic Tumors, Fibroosseous, and Giant Cell Lesions of the Jaws. Modern Pathology. 2002;15(3):331-41.
5. Thor A, Warvinge G, Fernandes R. The Course of a Long-Standing Glandular Odontogenic Cyst: Marginal Resection and Reconstruction With Particulated Bone Graft, Platelet-Rich Plasma, and Additional Vertical Alveolar Distraction. J Oral Maxillofac Surg. 2006;64:1121-8.

¹ Acadêmico do quarto ano do Curso de Medicina da Universidade de Caxias do Sul.

² Acadêmico do quarto ano do Curso de Medicina da Universidade de Caxias do Sul.

³ Acadêmico do quarto ano do Curso de Medicina da Universidade de Caxias do Sul.

⁴ Professor Titular e Coordenador da Disciplina de Otorrinolaringologia da Unidade de Ensino Médico Otorino-Oftalmo, do Curso de Medicina da Universidade de Caxias do Sul.

⁵ Acadêmico do quarto ano do Curso de Medicina da Universidade de Caxias do Sul.

Universidade de Caxias do Sul.

Endereço para correspondência: Dr. José Carlos Bertotto - Ambulatório Central da Universidade de Caxias do Sul - Francisco Getúlio Vargas 1130 Petrópolis Caxias do Sul RS 95070-560.

E-mail: josecb@terra.com.br

Este artigo foi submetido no SGP (Sistema de Gestão de Publicações) da RBORL em 27 de março de 2007. cod. 3847.

Artigo aceito em 13 de maio de 2007.