



Brazilian Journal of Otorhinolaryngology

ISSN: 1808-8694

revista@aborlccf.org.br

Associação Brasileira de
Otorrinolaringologia e Cirurgia Cérvico-
Facial
Brasil

Caliman e Gurgel, João Daniel; Siqueira Barbosa Pereira, Celina; Leal Alves, Adriana; Quintanilha
Ribeiro, Fernando

Marcadores de hiperproliferação na epiderme do meato acústico externo

Brazilian Journal of Otorhinolaryngology, vol. 76, núm. 5, septiembre-octubre, 2010, pp. 667-671

Associação Brasileira de Otorrinolaringologia e Cirurgia Cérvico-Facial

São Paulo, Brasil

Disponível em: <http://www.redalyc.org/articulo.oa?id=392437896023>

- Como citar este artigo
- Número completo
- Mais artigos
- Home da revista no Redalyc

redalyc.org

Sistema de Informação Científica

Rede de Revistas Científicas da América Latina, Caribe, Espanha e Portugal

Projeto acadêmico sem fins lucrativos desenvolvido no âmbito da iniciativa Acesso Aberto

Hyperproliferation markers in ear canal epidermis

Marcadores de hiperproliferação na epiderme do meato acústico externo

João Daniel Caliman e Gurgel ¹, Celina Siqueira Barbosa Pereira ², Adriana Leal Alves ³, Fernando Quintanilha Ribeiro ⁴

Keywords:

cholesteatoma,
immunohistochemistry,
ear canal,
keratins.

Abstract

Several studies involving immunohistochemical methods to assess external auditory canal epidermis have been performed with different objectives. With this method it is possible to assess the expression of various antigens such as cytokeratins, cytokines, and hyperproliferation markers among others. **Aim:** to revise, describe and analyze the knowledge generated by identifiable papers published on the worldwide literature about immunohistochemical hyperproliferation markers in normal external auditory canal epidermis. **Materials and Methods:** systematic review of the papers published until 2009, in indexed international journals. **Results:** Various antigens related to hyperproliferation were investigated by immunohistochemical methods among the included papers. The most studied ones were cytokeratin 16, Ki-67 and PCNA. **Conclusions:** most of the studies utilized external auditory canal epidermis as control sample to study external ear or middle ear cholesteatoma with immunohistochemical methods. There is a hyperproliferative antigen concentration, such as CK16, Ki-67 and PCNA, in the annulus tympanicus, adjacent meatus and tympanic regions, mainly in the lower areas.

Palavras-chave:

coleteatoma,
imunoistoquímica,
meato acústico externo,
queratinas.

Resumo

Vários estudos envolvendo métodos imunoistoquímicos para avaliação da epiderme do meato acústico externo já foram realizados com os mais diversos objetivos. Por estes métodos é possível avaliar a expressão de antígenos como as citoqueratinas, citocinas, marcadores de hiperproliferação, entre outros. **Objetivo:** Revisar, descrever e analisar a expressão dos marcadores imunoistoquímicos de hiperproliferação na epiderme do meato acústico externo normal. **Materiais e Métodos:** Revisão sistemática de artigos publicados até o ano de 2009 em periódicos internacionais indexados. **Resultados:** Vários antígenos relacionados à hiperproliferação foram pesquisados por meio de métodos imunoistoquímicos dentre os artigos analisados. Os mais estudados foram a citoqueratina 16, o Ki-67 e o PCNA. **Conclusões:** A maioria dos trabalhos utilizou fragmentos de epiderme do meato acústico externo como amostra controle para estudo imunoistoquímico do coleteatoma da orelha média ou externa. Há uma concentração de marcadores de hiperproliferação como a CK16, o Ki-67 e o PCNA no anel fibrocartilágneo e nas regiões adjacentes do meato acústico externo e da membrana timpânica.

¹ Mestre e doutorando em Medicina (Otorrinolaringologia) pela Faculdade de Ciências Médicas da Santa Casa de São Paulo, Otorrinolaringologista e Cirurgião Crânio-maxilo-facial.

² Doutora em Medicina (Otorrinolaringologia) pela Faculdade de Ciências Médicas da Santa Casa de São Paulo, Professora Assistente do departamento de Morfologia da Faculdade de Ciências Médicas da Santa Casa de São Paulo.

³ Doutora em Medicina (Otorrinolaringologia) pela Faculdade de Ciências Médicas da Santa Casa de São Paulo, Professora Instrutora do departamento de Morfologia da Faculdade de Ciências Médicas da Santa Casa de São Paulo.

⁴ Doutor em Medicina (Otorrinolaringologia) pela Escola Paulista de Medicina, Professor Adjunto do departamento de Otorrinolaringologia da Faculdade de Ciências Médicas da Santa Casa de São Paulo.

Faculdade de Ciências Médicas da Santa Casa de São Paulo.

Endereço para correspondência: João Daniel Caliman e Gurgel - Av. Nicola Biancardi 1181/104 Centro Linhares ES 29900-209.

Este artigo foi submetido no SGP (Sistema de Gestão de Publicações) da BJORL em 17 de outubro de 2009. cod. 6742

Artigo aceito em 5 de maio de 2010.

INTRODUÇÃO

Vários estudos envolvendo métodos imunoistoquímicos para avaliação da epiderme do meato acústico externo (MAE) já foram realizados com os mais diversos objetivos. Por meio da imunoistoquímica, inicialmente utilizada para diagnóstico de tumores, também puderam ser estudados os mecanismos de migração da pele do meato, a resposta imune local, o padrão de expressão dos filamentos intermediários, a presença de citocinas e outros antígenos, bem como a avaliação da eficácia de novas propostas de tratamento para doenças que acometem o meato¹⁻³.

O conhecimento aprofundado do padrão imunoistoquímico da epiderme do meato acústico externo diretamente relacionado à hiperproliferação auxilia na compreensão da gênese das diversas doenças que o acometem (colesteatoma do MAE, otite externa necrosante benigna, rolhas epidérmicas), além de contribuir para a escolha do melhor tratamento e estabelecer o prognóstico para cada doença³.

Uma das teorias mais aceitas para explicar a gênese do colesteatoma adquirido da orelha média é a da migração da epiderme do meato acústico externo para o interior da cavidade timpânica por meio de uma perfuração na membrana timpânica ou por aspiração da sua parte flácida². Entretanto, ainda permanecem alguns pontos controversos:

- Por que ocorre esta migração anormal em alguns casos quando, fisiologicamente, a migração local tem sentido centrípeto na membrana timpânica e lateral no meato acústico externo?

- Por que acontece somente em determinadas pessoas?

- O que faz o colesteatoma ser mais ou menos agressivo?

Essas dúvidas motivaram a necessidade de se estudar as características hiperproliferativas da epiderme do meato acústico externo por meio de técnicas imunoistoquímicas, na tentativa de melhor compreender este comportamento peculiar.

O objetivo deste estudo foi o de revisar, descrever e analisar a expressão de marcadores imunoistoquímicos de hiperproliferação na epiderme do meato acústico externo normal.

MATERIAL E MÉTODOS

Para a análise dos estudos envolvendo o padrão imunoistoquímico da epiderme do meato acústico externo foi realizada uma revisão sistemática de todos os trabalhos identificáveis, publicados até o ano de 2009 em periódicos internacionais indexados, sobre:

- métodos imunoistoquímicos utilizados para pesquisa de amostras de epitélio do MAE.

- padrão imunoistoquímico da epiderme do MAE normal.

- aplicação destes métodos nas diversas doenças que acometem o MAE.

Para o levantamento dos estudos foram utilizadas as bases de dados eletrônicas PubMed (MEDLINE), Revisões Sistemáticas da Colaboração Cochrane (CCTR), Literatura Latino-Americana e do Caribe em Ciências da Saúde (LILACS) e Scientific Electronic Library Online (SciELO).

Para a escolha precisa das palavras-chave, foram analisados os índices remissivos de dois periódicos indexados na MEDLINE com fator de impacto maior que 1,0 que continham artigos relacionados ao assunto deste estudo. Foram eles: *The Laryngoscope* (fator de impacto em 2005: 1,617), com o artigo de Vennix et al.^[11] e *International Journal of Molecular Medicine* (fator de impacto em 2005: 2,090), com o artigo de Naim et al.^[12]. Após a análise destes artigos, foram escolhidos os termos imunoistochemistry (IMH) e external auditory canal (EAC). Também foram avaliadas as referências bibliográficas dos artigos selecionados, para a inclusão de estudos que não tinham sido identificados pela pesquisa com as palavras-chave escolhidas.

Os critérios de inclusão foram:

- Artigos publicados em periódicos indexados identificáveis na literatura mundial

- Artigos diretamente relacionados à pesquisa de marcadores imunoistoquímicos de hiperproliferação na epiderme do meato acústico externo normal

Os critérios de exclusão foram:

- Artigos identificados, porém sem relação direta ou indireta com a avaliação imunoistoquímica da epiderme do meato acústico externo normal

- Artigos sobre doenças incomuns ao meato acústico externo e sem nenhuma relação com o epitélio

- Artigos cujos antígenos utilizados não tiveram relação direta com tecido epitelial ou com colesteatoma

RESULTADOS

A busca nas bases de dados eletrônicas com a combinação das palavras-chave escolhidas identificou 91 artigos (Quadro 1).

Após análise dos artigos selecionados, 75 foram excluídos por não estarem diretamente relacionados aos objetivos deste estudo. Com isso, foram incluídos neste estudo apenas 16 artigos.

Quanto aos desenhos dos estudos, 14 (87,5%) foram estudos transversais¹⁻¹⁴ e apenas dois (12,5%) foram experimentais^{15, 16}.

Dentre todos os artigos incluídos nesta revisão, cinco (31,25%) foram publicados com objetivo único de analisar, por meio da imunoistoquímica, a epiderme do meato acústico externo normal^{1,4,5,8,16}. Os outros 11 estudos (68,75%) o utilizaram apenas como amostra controle para

Quadro 1. Artigos identificados após busca nas bases de dados eletrônicas

	IMH	EAC	IMH + EAC
PubMed (Medline)	405.268	4148	91
CCTR	808	37	0
LILACS	945	73	0
SciELO	290	15	0

PubMed: base de dados para pesquisa da Medline; Medline: Medical Literature Analysis and Retrieval System Online; CCTR: Revisões Sistemáticas da Colaboração Chocrane; LILACS: Literatura Latino-Americana e do Caribe em Ciências da Saúde Literatura Internacional das Américas e do Caribe; SciELO: Scientific Eletronic Library Online; IMH: imunohistochemistry; EAC: external auditory canal.

avaliação da imunoexpressão de antígenos no colesteatoma, seja ele da orelha média ou externa^{2,7,8,10-16}.

Vários marcadores foram pesquisados por meio de métodos imunoistoquímicos nos estudos analisados. Nos cinco artigos exclusivamente sobre epiderme do MAE normal, foi analisada a expressão do Ki-67, vimentina, PCNA, IgA, IgG, IgM e várias citoqueratinas^{1,4,5,8,16}.

As citoqueratinas foram pesquisadas em quatro dos cinco estudos exclusivamente sobre a epiderme do MAE normal e em quatro dos 11 estudos que utilizaram o epitélio do MAE como controle, num total de sete estudos. Os outros antígenos mais pesquisados foram o Ki-67, em seis trabalhos, e o PCNA, em três trabalhos. (Quadros 2 e 3)

Quadro 2. Antígenos pesquisados exclusivamente na epiderme do meato acústico externo normal.

Ano	Autor	Nº de amostras	Antígenos pesquisados
1993	Broekaert, Boedts	Não especificado	CK 4, 5, 7, 8, 10, 13, 14, 16, 18 e 19
1993	Lepercque et al.	6	CK 4, 5, 7, 8, 10, 13, 14, 16, 18 e 19
1996	Vennix et al.	8	CK 5, 6, 7, 8, 10, 13, 14, 16, 17, 18 e 19
1997	Kakoi et al.	8	Ki-67 e PCNA
2007	Sanjuan et al.	10	CK 5, 10, 16, 17 e 19

DISCUSSÃO

Dentre os marcadores citados neste artigo, os mais pesquisados foram as citoqueratinas (CK), um complexo de 20 polipeptídeos da família dos filamentos intermediários que compõem o citoesqueleto das células epiteliais. Estes filamentos são divididos, de acordo com seu peso molecular e seu ponto isoeletrico, em duas subfamílias: as básicas e as ácidas. Uma CK ácida com uma CK básica formam um par de CKs. Cada par é característico de um

Quadro 3. Antígenos pesquisados na epiderme do meato acústico externo em relação ao colesteatoma

Ano	Autor	Nº de amostras	Antígenos pesquisados
1992	Broekaert et al.	5	CK 4, 5, 7, 8, 10, 13, 14, 16, 18 e 19
1994	Sasaki, Huang	2	CK 13 e 16
1996	Schilling et al.	13	Ki-67
1998	Kojima et al.	10	PCNA
1998	Tanaka et al.	5	PCNA
1999	Kim, Chung	26	CK 4, 8, 10, 13, 16, 17, 18 e 19
2001	Bayazit et al.	18	P27
2003	Adamkzyc et al.	15	Ki-67
2004	Ribeiro et al.	1	CK 16 e Ki-67
2005	Raynov et al.	5	Ki-67
2006	Hwang et al.	10	Ki-67 e PPAR-gama

tipo de epitélio (simples ou estratificado). A expressão das CKs pode determinar o estágio de diferenciação dos queratinócitos, a capacidade proliferativa, bem como a localização e as condições ambientais de crescimento. A CK16, segundo Ribeiro et al.^[13] é encontrada em tecidos em estágio de hiperproliferação como nas doenças epidérmicas hiperproliferativas benignas (verruca vulgar, psoríase, queratose actínica e dermatite seborreica), tecidos em fase de cicatrização e nas doenças epidérmicas malignas como o carcinoma espinocelular. Está ausente na epiderme normal exceto em zonas submetidas à pressão e ao atrito (planta dos pés, polpa digital e calcanhar) e no epitélio de revestimento dos folículos pilosos.

As citoqueratinas, apesar de serem os marcadores de proliferação mais frequentemente estudados, foram pesquisadas exclusivamente na epiderme do MAE normal apenas por Broekaert, Boedts^[14], Lepercque et al.^[15], Vennix et al.¹ e Sanjuan et al.^{1 [16]}. Outros autores as pesquisaram em doenças das orelhas média e externa, utilizando a epiderme do meato apenas como controle. Broekaert, Boedts⁴, Lepercque et al.⁵, Vennix et al.¹ pesquisaram a distribuição das citoqueratinas nas diversas partes do MAE e na parte externa da membrana timpânica, indicando inclusive em qual camada do epitélio as CK estavam expressas. Observaram a CK16 na região mais medial e inferior da porção óssea do meato, nos queratinócitos das camadas suprabasais. Esta CK não foi expressa na porção cartilaginosa do meato. Segundo Vennix et al.¹, a CK 16 estava presente no anel fibrocartilaginoso, na parte flácida da membrana timpânica e na sua parte tensa, próxima ao cabo do martelo. Lepercque et al.⁵ observaram uma diminuição gradual na intensidade de expressão da CK16 em direção centrípeta na membrana. Isto demonstra uma capacidade proliferativa nas camadas suprabasais da epiderme das

regiões próximas ao anel fibrocartilágneo. Sanjuan et al.¹⁶ pesquisaram a expressão das citoqueratinas 5, 10, 16, 17 e 19 na epiderme do MAE normal e em células da epiderme do MAE provenientes de cultura. Os autores observaram que os padrões de expressão destes filamentos estariam mantidos antes e após a cultura, inclusive em relação à localização nas camadas epidérmicas observadas por Lepercque et al.⁵ e Vennix et al.¹.

Nos estudos que analisaram o epitélio do MAE apenas como controle, houve expressão da CK 16 na mesma região do MAE, nas camadas suprabasais, porém os autores não relataram o local de obtenção das amostras⁶, com exceção de Broekaert et al.⁷ que observaram a presença de CK 16 na região do anel fibrocartilágneo, bem como no epitélio justatimpânico (Figura 1).

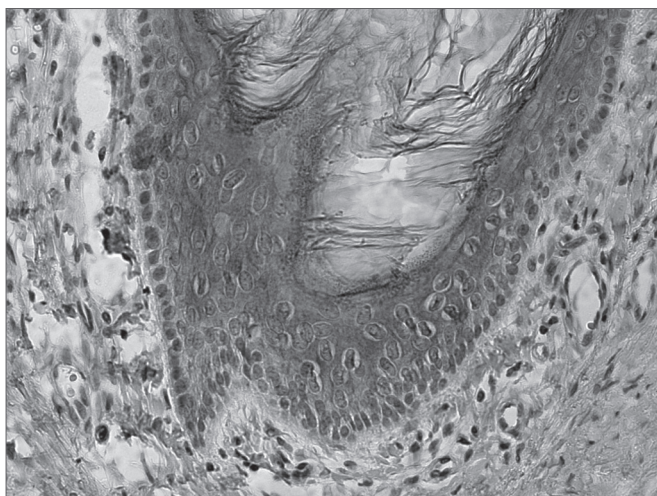


Figura 1. Expressão de CK 16 nas camadas suprabasais no epitélio do meato acústico externo normal (fonte: Departamento de Morfologia da Faculdade de Ciências Médicas da Santa Casa de São Paulo)

Outro marcador de hiperproliferação muito estudado foi o Ki-67. O antígeno nuclear Ki-67 é um marcador relacionado à proliferação celular e foi pesquisado em cinco artigos⁸⁻¹². Todos os autores encontraram expressão deste marcador no meato acústico externo normal, porém apenas um dos trabalhos se refere à localização de obtenção das amostras. Kakoi et al.⁸ observaram a presença do Ki-67 nas células basais da pars flácida e da pars tensa da membrana timpânica, no anel fibrocartilágneo e na região próxima ao cabo do martelo. Já na epiderme do meato, o Ki-67 foi observado principalmente próximo à região anular inferior. Tanto no MAE como na membrana timpânica a expressão deste marcador coincide com a da citoqueratina 16, demonstrando a característica hiperproliferativa destas regiões. Schilling et al.⁹, Adamczyk et al.¹⁰, Raynov et al.¹¹ e Hwang et al.¹² observaram forte positividade para o Ki-67 na epiderme do MAE, sem no entanto especificarem a localização de obtenção das amostras (Figura 2).

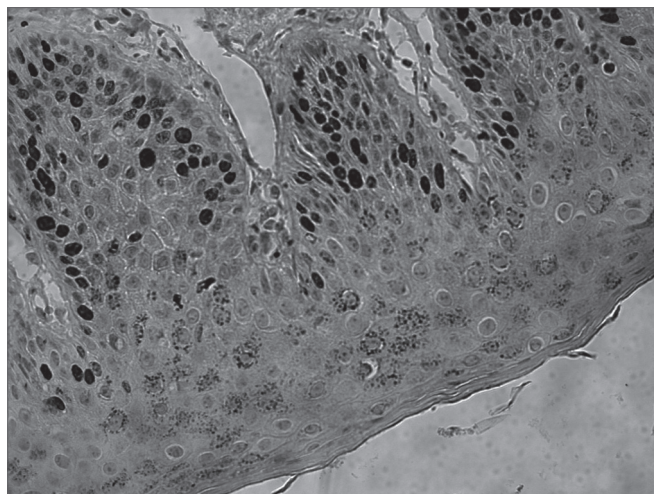


Figura 2. Expressão de Ki-67 na camada basal, estendendo-se para as camadas suprabasais no epitélio do meato acústico externo normal (fonte: Departamento de Morfologia da Faculdade de Ciências Médicas da Santa Casa de São Paulo)

Outro antígeno nuclear de proliferação celular, o PCNA, foi estudado no MAE normal em três artigos^{8,13,14}. Kakoi et al.⁸, que pesquisaram este antígeno juntamente com o Ki-67, encontraram um padrão semelhante de expressão nas camadas basais das regiões próximas ao anel fibrocartilágneo, incluindo a porção óssea do meato. Demonstraram haver uma diminuição gradativa de sua expressão na membrana timpânica em sentido centrípeto, similar ao da CK16. Kojima et al.¹³ e Tanaka et al.¹⁴ também encontraram positividade do PCNA na epiderme do MAE, sendo que os primeiros observaram sua expressão na camada basal, estendendo-se para as camadas suprabasais da epiderme do meato, e os últimos, apenas na camada basal. Como em nenhum destes trabalhos houve especificação do exato local de onde as amostras foram obtidas, não é possível afirmar que somente a região próxima do anel possui positividade para o PCNA.

Alguns outros antígenos relacionados à hiperproliferação foram estudados na epiderme do meato acústico externo, porém em apenas um trabalho cada e sem a descrição do local de obtenção das amostras^{12,15}. Eles podem corroborar ainda mais a capacidade hiperproliferativa da epiderme desta região. É o caso do p27, pesquisado por Bayazit et al.¹⁵ e do PPAR-gama, por Hwang et al.¹², cujas expressões foram observadas na epiderme do meato acústico externo normal.

Como demonstrado pelos trabalhos aqui descritos, a epiderme do meato acústico externo possui expressão de marcadores de proliferação, mais especificamente em sua parte mais profunda, junto ao anel fibrocartilágneo. E é nesta região que ocorre a migração do epitélio que dará origem ao colesteatoma de orelha média, segundo teoria bastante aceita para sua gênese.² Ainda não há aplicação clínica para a pesquisa de rotina destes marcadores como

fator prognóstico em pacientes com otite média crônica. Porém, com a progressão dos estudos e um maior entendimento das características hiperproliferativas do MAE, várias dúvidas estarão cada vez mais próximas de serem esclarecidas como, por exemplo, o risco de desenvolvimento de colesteatoma de orelha média em pacientes com perfuração timpânica, avaliação da agressividade do colesteatoma ou mesmo a estimativa do risco de recidiva após tratamento cirúrgico.

CONCLUSÃO

1. Há uma concentração de marcadores de hiperproliferação no anel fibrocartilágneo e nas regiões do meato acústico externo e da membrana timpânica adjacentes, principalmente nas porções mais inferiores do MAE;

2. A CK16 é encontrada na epiderme do meato acústico externo normal apenas em sua parte óssea e, na membrana timpânica, sua expressão diminui em sentido centrípeto;

3. O Ki-67 e o PCNA também são encontrados na parte óssea do meato acústico externo e na membrana timpânica, nos mesmos locais onde há expressão da CK 16.

REFERÊNCIAS BIBLIOGRÁFICAS

1. Vennix PP, Kuijpers W, Peters TA, Tonnaer ELGM, Ramaekers FCS. Epidermal differentiation in the human external auditory meatus. *Laryngoscope*. 1996;106(4):470-5.
2. Naim R, Sadick H, Schafer C, Hormann K. External auditory canal cholesteatoma: analysis of the integrity of the tissue structure. *Int J Mol Med*. 2004;14(4):601-4.
3. Ribeiro FAQ, Pereira CSB, Almeida R. Comparative study of histological and immunohistochemical aspects of spontaneous cholesteatomas of the external ear canal and acquired cholesteatoma of the middle ear. *Rev Bras Otorrinolaringol*. 2004;70(5):602-7.
4. Broekaert D, Boedts D. The proliferative capacity of the keratinizing annular epithelium. *Acta Otolaryngol*. 1993;113(3):345-8.
5. Lepercque S, Broekaert D, van Cauwenberge P. Cytokeratin expression patterns in the human tympanic membrane and external ear canal. *Eur Arch Otorhinolaryngol*. 1993;250(2):78-81.
6. Kim CS, Chung JW. Morphologic and biologic changes of experimentally induced cholesteatoma in Mongolian gerbils with anticytokeratin and lectin study. *Am J Otol*. 1999;20(1):13-8.
7. Broekaert D, Coucke P, Lepercque S, Ramaekers F, Van Muijen G, Boedts D, et al. Immunohistochemical analysis of the cytokeratin expression in middle ear cholesteatoma and related epithelial tissues. *Ann Otol Rhinol Laryngol*. 1992;101(11):931-8.
8. Kakoi H, Anniko M, Kinnefors A, Rask-Andersen H. Auditory epidermal cell proliferation. VII. Antigen expression of proliferating cell nuclear antigens, PCNA and Ki-67 in human tympanic membrane and external auditory canal. *Acta Otolaryngol*. 1997;117(1):100-8.
9. Schilling V, Lang S, Rasp G, Mack B, Nerlich A. Overexpression of tenascin in cholesteatoma and external auditory meatal skin compared to retroauricular epidermis. *Acta Otolaryngol*. 1996;116(5):741-6.
10. Adamczyk M, Sudhoff H, Jahnke K. Immunohistochemical investigations on external auditory canal cholesteatomas. *Otol Neurotol*. 2003;24(5):705-8.
11. Raynov AM, Moon SK, Choung YH, Hong SP, Park K. Nucleoplasm staining patterns and cell cycle-associated expression of Ki-67 in middle ear cholesteatoma. *Am J Otolaryngol*. 2005;26(5):296-301.
12. Hwang SJ, Kang HJ, Song JJ, Kang JS, Woo JS, Chae SW, et al. Up-regulation of peroxidase proliferator-activated receptor gamma in cholesteatoma. *Laryngoscope*. 2006;116(1):58-61.
13. Kojima H, Tanaka Y, Tanaka T, Miyazaki H, Shiwa M, Kamide Y, et al. Cell proliferation and apoptosis in human middle ear cholesteatoma. *Arch Otolaryngol Head Neck Surg*. 1998;124(3):261-4.
14. Tanaka Y, Shiwa M, Kojima H, Miyazaki H, Kamide Y, Moriyama H. A study on epidermal proliferation ability in cholesteatoma. *Laryngoscope*. 1998;108(4 Pt 1):537-42.
15. Bayazit YA, Karakok M, Ucak R, Kanlikama M. Cyclin-dependent kinase inhibitor, p27 (KIP1), is associated with cholesteatoma. *Laryngoscope*. 2001;111(6):1037-41.
16. Sanjuan M, Sabatier F, Andrac-Meyer L, Lavieille JP, Magnan J. Ear canal keratinocyte culture: clinical perspective. *Otol Neurotol*. 2007;28(4):504-9.