



Revista Brasileira de Cirurgia  
Cardiovascular/Brazilian Journal of  
Cardiovascular Surgery

ISSN: 0102-7638

revista@sbccv.org.br

Sociedade Brasileira de Cirurgia  
Cardiovascular

da Silva MARTIN, Marcelo Sávio; Paes Leme de SÁ, Mauro; ABAD, Leonardo; BASTOS,  
Eduardo Sérgio; FRANKLIN JUNIOR, Ney; BAPTISTA, Alvaro Luiz Xavier de B. M.; Viana  
ANNIBAL, Jorge; Barde BEZERRA, Alvaro

Tratamento cirúrgico da aorta ascendente e arco com perfusão cerebral anterógrada e  
hipotermia moderada

Revista Brasileira de Cirurgia Cardiovascular/Brazilian Journal of Cardiovascular Surgery,  
vol. 21, núm. 4, outubro-diciembre, 2006, pp. 461-467

Sociedade Brasileira de Cirurgia Cardiovascular  
São José do Rio Preto, Brasil

Disponível em: <http://www.redalyc.org/articulo.oa?id=398941861017>

- Como citar este artigo
- Número completo
- Mais artigos
- Home da revista no Redalyc

redalyc.org

Sistema de Informação Científica

Rede de Revistas Científicas da América Latina, Caribe, Espanha e Portugal

Projeto acadêmico sem fins lucrativos desenvolvido no âmbito da iniciativa Acesso Aberto

# Tratamento cirúrgico da aorta ascendente e arco com perfusão cerebral anterógrada e hipotermia moderada

*Surgical treatment of the ascending aorta and aortic arch with antegrade cerebral perfusion and moderate hypothermia*

Marcelo Sávio da Silva MARTINS<sup>1,2</sup>, Mauro Paes Leme de SÁ<sup>2</sup>, Leonardo ABAD<sup>3</sup>, Eduardo Sérgio BASTOS<sup>1</sup>, Ney FRANKLIN JUNIOR<sup>1</sup>, Alvaro Luiz Xavier de B. M. BAPTISTA<sup>1</sup>, Jorge Viana ANNIBAL<sup>1</sup>, Alvaro Barde BEZERRA<sup>1</sup>

RBCCV 44205-855

## Resumo

**Objetivo:** Avaliar a técnica de proteção cerebral utilizando como via de acesso o tronco braquiocéfálico para perfusão cerebral anterógrada e hipotermia moderada nas operações da aorta ascendente e arco aórtico.

**Método:** Foram operados, consecutivamente, doze pacientes portadores de dissecação da aorta e/ou aneurismas. Destes, sete pacientes apresentavam dissecação de aorta e cinco eram portadores de aneurisma de aorta ascendente ou de arco aórtico. A perfusão arterial foi realizada por meio de enxerto de PTFE de 8,0 mm anastomosado ao tronco braquiocéfálico. A hipotermia sistêmica foi de 28°C nasofaríngea. O tronco braquiocéfálico foi ocluído para perfusão cerebral anterógrada. A pressão arterial média em artéria radial direita foi mantida entre 50-60 mmHg. A saturação transcutânea de oxigênio na artéria temporal e o BIS foram utilizados para monitorização contínua.

**Resultados:** Não houve nenhuma complicação neurovascular relacionada ao procedimento. A circulação extracorpórea foi mantida com fluxo adequado para manter pressão arterial de 50-60 mmHg, durante toda a operação. Em dez casos, a valva aórtica foi preservada com o emprego de técnicas de remodelagem ou ressuspensão. O tempo médio de parada circulatória total com hiperfluxo cerebral foi de 24 minutos (20 a 35 min).

**Conclusão:** A perfusão cerebral e a circulação extracorpórea por via anterógrada, através do tronco braquiocéfálico, associadas à hipotermia moderada, mostraram-se eficientes na proteção do sistema nervoso e, possivelmente, evitaram as graves discrasias sanguíneas pós-operatórias.

**Descritores:** Aorta, patologia. Aorta, cirurgia. Aneurisma dissecante, cirurgia. Circulação extracorpórea.

1 - Cirurgião Cardíaco; Membro da equipe de Cirurgia Cardíaca do HFAG.

2 - Cirurgião Cardíaco; Membro da equipe Cirurgias Cardíacas Associados.

3 - Anestesiologista da equipe Cirurgias Cardíacas Associados.

Trabalho realizado no Hospital de Força Aérea do Galeão e Hospital de Clínicas Mário Lioni (Rede Ehso de Hospitais).

Endereço para correspondência:

Marcelo Sávio da Silva Martins. Rua Ary Parreiras, 65 apto 904 - Icarai - Niterói, RJ - CEP 24230-320. Fone: (21) 9922-1060.

E-mail: msavio@urbi.com.br

Artigo enviado em julho de 2006  
Artigo aprovado em novembro de 2006

### Abstract

**Objective:** To retrospectively evaluate the technique of antegrade cerebral perfusion via the innominate artery associated with moderate systemic hypothermia (28-30°C) in adults operated on for aneurysms or proximal aortic dissections.

**Method:** Twelve consecutive adult patients who presented with proximal aortic dissections or aneurysms were operated on. Of these, seven presented with aortic dissections and five presented with ascending aortic or aortic arch aneurysms. Arterial perfusion was achieved using an 8.0 mm PTFE graft anastomosed to the innominate artery; the brachiocephalic trunk was occluded proximally for antegrade cerebral perfusion. Systemic hypothermia of 28-30°C was used during circulatory arrest with the mean arterial pressure of the right

radial artery maintained between 50-60 mmHg.

**Results:** There were no neurological or bleeding complications. In ten cases, the aortic valve was preserved by resuspension or remodeling. The mean time of circulatory arrest with antegrade cerebral perfusion was 24 minutes (range from 20 to 35 minutes).

**Conclusion:** Antegrade cerebral perfusion through the innominate artery associated with moderate hypothermia (28-30°C) seems to be effective to protect the central nervous system and possibly to avoid excessive bleeding in the post operative period.

**Descriptors:** Aorta, pathology. Aorta, surgery. Aneurysm dissecting, surgery. Extracorporeal circulation.

## INTRODUÇÃO

As doenças da aorta torácica apresentam significante morbidade e mortalidade cirúrgica, sendo consideradas as mais complexas doenças da aorta, gerando graves conseqüências quando o tratamento não é realizado em tempo hábil ou este é feito de forma inadequada.

Com a evolução dos métodos de imagem, o tratamento destas enfermidades passou por grandes avanços, trazendo melhora substancial ao resultado cirúrgico e, conseqüentemente, à sobrevida dos pacientes.

Em 1955, DeBakey et al. [1] relataram experiência inicial com o tratamento cirúrgico da dissecação da aorta. Estes autores descreveram a excisão da porção dilatada, união das camadas separadas e restauração da continuidade aórtica com anastomose término-terminal.

A primeira substituição da aorta ascendente, com sucesso, foi realizada por Cooley & DeBakey [2], e tornou-se o procedimento padrão para o tratamento das dissecações agudas da aorta ascendente.

O procedimento era acompanhado de elevada morbimortalidade até os anos oitenta. A injúria isquêmica do sistema nervoso central e as hemorragias peri-operatórias incontroláveis constituíam-se nas principais causas das elevadas taxas de óbitos [3].

Um grande progresso foi a difusão da hipotermia profunda e da parada circulatória para o tratamento das doenças do arco aórtico, por Griep et al. [4]. A parada circulatória com hipotermia profunda provê um campo operatório exangue e imóvel. A hipotermia profunda protege o cérebro, o coração, os rins e outros órgãos, presumivelmente pela redução da atividade metabólica. Entretanto, a experiência clínica indica que este intervalo de tempo da parada circulatória é importante. Os riscos de disfunção neurológica se elevam de forma significativa após

40-50 minutos e a mortalidade aumenta acentuadamente, após 65 minutos de parada circulatória [5].

Por esta razão, o tratamento cirúrgico das afecções da aorta ascendente buscou outras opções, sendo uma delas o estabelecimento do local de canulação do sistema arterial, pois, como há presença de dois lumens, é necessário que a perfusão seja adequada e realizada pela luz verdadeira da aorta, para que os órgãos nobres sejam perfundidos de maneira satisfatória. A artéria femoral foi durante algum tempo o sítio preferido para a canulação do sistema arterial. Entretanto, a presença de doença arterial periférica aorta-iliaca, extensão distal da dissecação da aorta para estas artérias e canulação da falsa luz comprometem a perfusão adequada e dificultam ou contra-indicaram esta opção.

Recentemente, a abordagem do tronco braquiocéfálico (TBC) e das artérias carótidas, axilar ou subclávia tem sido descrita, com sucesso, para o estabelecimento da circulação extracorpórea, nos casos de dissecação aguda de aorta e em alguns casos de aneurisma verdadeiro de aorta ascendente com envolvimento do arco e porção inicial da aorta descendente [6,7].

Além da correção do ponto de ruptura da íntima, outro fator de relevância no resultado do tratamento cirúrgico reside na proteção do sistema nervoso central durante os períodos de interrupção do fluxo sanguíneo. Diferentes métodos de proteção cerebral têm sido descritos, existindo duas opções desenvolvidas para perfundir o tecido cerebral e, desse modo, aumentar a segurança do método. Uma das opções inclui a perfusão seletiva anterógrada, usando o TBC, a carótida comum ou a artéria subclávia/axilar [8].

A outra opção é a perfusão cerebral retrógrada (PCR), através da cânula na veia cava superior. A PCR é um método simples que poderia contribuir para a preservação cerebral e estender a duração e a segurança da parada circulatória cerebral. Apesar de alguns autores apresentarem bons

resultados clínicos com perfusão cerebral retrógrada, outros têm descrito a pobre proteção cerebral oferecida pelo método [9].

## MÉTODO

Foram operados, consecutivamente, 12 pacientes portadores de aneurisma e/ou dissecção de aorta ascendente e arco aórtico, sendo sete com dissecção e cinco com aneurisma. Das dissecções, seis apresentaram-se com ruptura aguda e uma crônica com aneurisma de 8,6cm. Nos pacientes portadores de aneurismas, um caso apresentava síndrome de Marfan, com dilatação da raiz aórtica. Em dois casos, foi necessária revascularização do miocárdio e duas trocas valvares por estenose aórtica grave.

Sete pacientes eram do sexo masculino e cinco do feminino. A idade média foi de 61 anos (34 a 78). Quanto à forma de apresentação, o sintoma mais comum foi a dor torácica, presente em 75% dos casos. Nenhum dos pacientes apresentava sinais de isquemia cerebral, miocárdica ou de vísceras abdominais. Todos os pacientes foram submetidos a radiografia de tórax, ecocardiograma transtorácico e tomografia de tórax com emprego de contraste endovenoso. Todos os pacientes e/ou responsáveis assinaram termo de consentimento informado.

A pressão arterial média (PAM) foi monitorizada em artéria radial direita e a monitorização da oximetria cerebral realizada em todos os pacientes, com a intenção de prevenir e corrigir a dessaturação cerebral. Para isso, foi utilizado o sistema Somanetics, que está baseado na espectroscopia (Figura 1). Os valores normais de saturação por este método oscilam entre 60% e 70%. Em geral, consideram-se os valores obtidos na primeira leitura, antes da indução anestésica, como o nível basal para cada paciente.

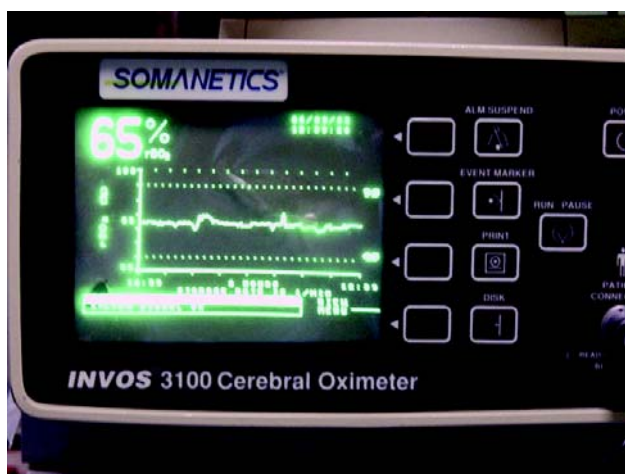


Fig.1 - Sistema Somanetics, baseado na espectroscopia, utilizado para a oximetria cerebral

Procedeu-se à toracotomia mediana com esternotomia, dissecção e reparo do TBC e preparo para canulação venosa. Após heparinização sistêmica (4 mg/kg de peso), o enxerto de PTFE de 8,0 mm foi anastomosado término-lateralmente ao TBC e conectado à linha arterial do sistema de circulação extracorpórea (Figura 2). Em todos, a circulação extracorpórea (CEC) e a perfusão cerebral foram realizadas de forma anterógrada pelo enxerto de PTFE de 8,0 mm anastomosado ao TBC, dispensando a transferência da cânula arterial para o enxerto tubular inorgânico reto após o término da anastomose distal. A circulação extracorpórea foi estabelecida com o uso de um oxigenador de membrana, e mantida com um fluxo de 2,2 l/min/m<sup>2</sup> de superfície corpórea. A proteção miocárdica utilizada foi a sanguínea, hipotérmica, intermitente a cada quinze minutos, de modo retrógrado, através de cânula localizada no seio coronariano.

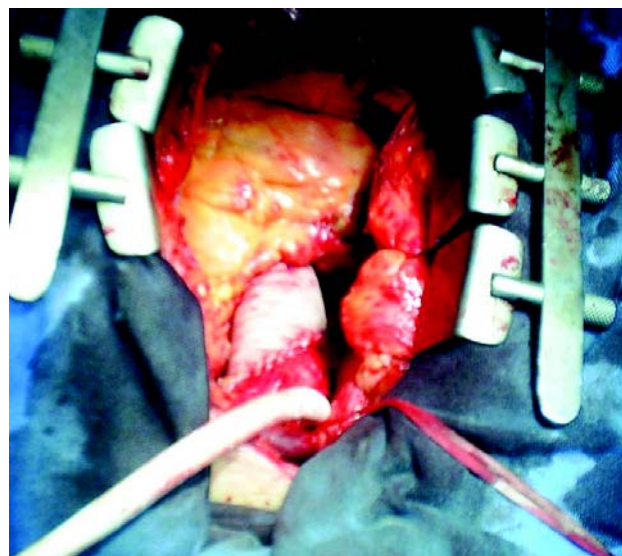


Fig. 2 -Toracotomia mediana com esternotomia, dissecção e reparo do TBC e preparo para canulação venosa. Após heparinização sistêmica. o enxerto de PTFE de 8,0 mm é anastomosado término-lateralmente ao TBC e conectado à linha arterial do sistema de circulação extracorpórea

Os pacientes foram resfriados até a temperatura nasofaríngea de 28°C. O manuseio do PaCO<sub>2</sub> foi realizado com a técnica alpha-stat durante a hipotermia moderada. A hiperglicemia foi agressivamente tratada, durante a operação, com insulina venosa.

Imediatamente após o início da parada circulatória total, a origem do TBC foi ocluída e iniciou-se a infusão de sangue oxigenado hipotérmico (25°C) pelo enxerto de PTFE, com um fluxo de 300 a 500 ml por minuto para manter uma PAM entre 50-60 mmHg. Com esse tipo de canulação e oclusão proximal do TBC, foi possível manter a perfusão cerebral

durante o tempo em que a aorta esteve aberta. A artéria carótida esquerda foi pinçada para evitar grande refluxo no campo operatório.

Durante a parada circulatória total (PCT), o fluxo cerebral foi mantido com PAM em torno de 50-60 mmHg, com temperatura sistêmica entre 24-28°C. A saturação de oxigênio foi monitorizada durante todo o período da parada circulatória total e o fluxo seletivo cerebral. Tencionou-se manter os valores de base durante toda a intervenção. O fluxo arterial foi aumentado quando ocorreu uma redução de mais de 15% do nível inicial ou quando a saturação arterial cerebral baixou de 50% em valor absoluto. Uma das vantagens deste sistema é seu caráter dinâmico.

Quando do restabelecimento da circulação extracorpórea, abriu-se o cadarço oclisor da origem do TBC e, gradativamente, aumentou-se o fluxo pela linha arterial até o restabelecimento do fluxo total da circulação extracorpórea e aquecemos o paciente até somente 36°C para proteção cerebral.

Terminada a circulação extracorpórea, antes da reversão da anticoagulação com sulfato de protamina, o tubo de PTFE usado para perfusão foi pinçado, seccionado e suturado junto à artéria utilizada.

A técnica cirúrgica empregada foi particularizada em cada caso, de acordo com as características da dissecação encontradas no intra-operatório e a presença de acometimento valvar ou coronariano associado. A recuperação valvar aórtica da insuficiência aórtica também foi possível em cinco pacientes. O tratamento consistiu na ressuspensão das comissuras da valva aórtica, sendo realizada em um caso de Síndrome de Marfan a cirurgia de remodelamento da raiz aórtica (David I). Em quatro pacientes, houve necessidade de substituição parcial do arco aórtico (hemi-arco).

Os pacientes foram submetidos a exames neurológicos pelo protocolo “*Mini Mental State Examination*” (MMSE), no pré-operatório, no dia da alta, bem como em trinta dias de pós-operatório.

## RESULTADOS

A perfusão no TBC foi possível em todos os casos. Em todos os pacientes, a dissecação do TBC foi feita sem maiores dificuldades, através da incisão da esternotomia, sendo possível a exposição de um segmento adequado da artéria para realização da anastomose do enxerto de PTFE. Não houve necessidade de incisões adicionais.

O tempo médio de parada circulatória total foi de 24 min (20 a 35 min) e de circulação extracorpórea foi de 97 min (75 a 119 min).

Não houve óbito, necessidade de reintervenção por sangramento, complicações neurológicas ou pulmonares. Um paciente portador de insuficiência renal pré-operatória

e grave disfunção do VE necessitou de hemodiálise por período de três semanas.

Nos exames neurológicos, não foram observados AVC, déficit isquêmico neurológico reversível, AIT ou coma. Apenas dois pacientes, um que apresentava antecedente de etilismo crônico e outro antecedente psiquiátrico, apresentaram quadro de confusão mental. Nenhum deles apresentou quadro focal. Estes quadros de confusão reverteram em quarenta e oito horas e os pacientes retornaram a seu estado neurológico pré-operatório, o que sugere que estas alterações estão mais relacionadas ao quadro neurológico pré-operatório do que com as alterações relacionadas à cirurgia.

## DISCUSSÃO

A proteção neurológica oferecida durante o período de hipofluxo ou parada circulatória total determina o sucesso das operações da aorta e dos vasos da base. A proteção oferecida pela parada circulatória total isoladamente, por motivos expostos, não se mostrou satisfatória [10].

O cérebro humano adulto corresponde a 2% da massa corporal, entretanto, consome 15% do total de energia gerada pelo metabolismo, sendo a taxa metabólica do órgão sete vezes aquela atribuída aos demais sistemas orgânicos. Aproximadamente 60 mg de glicose e 3 a 4 ml de oxigênio por minuto são necessários por 100g de tecido. O cérebro pode tolerar uma redução aguda no seu fluxo sanguíneo de até 40 a 50% do normal durante a normotermia. Abaixo disso, as mudanças funcionais e biológicas nas reservas de ATP e o acúmulo progressivo de glutamato ocorrem progressivamente [11].

Glutamato e aspartato são substâncias utilizadas como mensageiros para comunicação interneuronal. Após sua liberação para o espaço intercelular, o glutamato rapidamente é convertido em glutamina e reentra no neurônio para ser utilizado. Qualquer causa de interrupção dessa conversão levará ao acúmulo de glutamato no espaço intercelular onde, em altas concentrações, age como droga neurotóxica, abrindo os canais de cálcio, promovendo influxo de cálcio e ativação de várias enzimas que levam a autodigestão e morte celular [11].

Durante a hipotermia moderada, a auto-regulação do fluxo cerebral é mantida com pressões de até 30 mmHg. A perda da demanda metabólica compromete a auto-regulação. O fluxo não pulsátil da bomba de circulação extracorpórea também compromete o sistema de auto-regulação, aumentando a resistência com o passar do tempo. Pressões maiores de perfusão serão necessárias para perfusão adequada ao final de um longo período de CEC [12].

Encontramos dois tipos de lesões cerebrais relacionadas à CEC. A isquemia global do cérebro conseqüente à interrupção de fluxo ou fluxo inadequado que se manifesta

por meio de disfunção neurológica temporária, detectável por testes neuropsicológicos, especialmente aqueles que avaliam a memória ou mesmo coma [10].

Um segundo tipo de injúria cerebral, que tem recebido igual atenção devido às suas conseqüências, é representado por lesões mais localizadas, causadas por infarto. Esse tipo de lesão é conseqüente à presença de debris ou trombos na aorta e, geralmente, independe da proteção cerebral per-operatória [10]. Por isso, uma cuidadosa avaliação pré-operatória dos vasos da base foi realizada (Eco-doppler). Se os vasos da base estiverem comprometidos, acreditamos que a melhor opção passa a ser a artéria subclávia.

A patogênese da lesão isquêmica cerebral ocorre em três fases distintas: fase de despolarização, na qual ocorre acúmulo de adenosina-monofosfato (AMP) e óxido nítrico - potentes vasodilatadores - no espaço intercelular. A vasodilatação promove maior quantidade de glicose disponível para anaerobiose. Esse processo é acelerado pela hiperglicemia. A inabilidade do cérebro usar lactato e a ausência do fluxo sanguíneo para carregá-lo levarão ao seu acúmulo e eventual queda do pH intracelular [10]. Por esse motivo, controlou-se de forma ostensiva a glicemia per-operatória e no pós-operatório imediato.

A segunda fase ou fase da cascata bioquímica se caracteriza pelo acúmulo de neurotransmissores no espaço intercelular, abrindo os canais de cálcio, levando a um influxo maciço deste íon, ativando enzimas intracelulares com conseqüências desastrosas [10].

A terceira fase, caracterizada pela lesão de reperfusão, ocorre quando se restabelece a circulação e pode ser a fase mais importante da lesão, onde a manutenção adequada de oxigênio parece ser crítica. Infiltração leucocitária e reações inflamatórias mediadas pelas citocinas participam de forma importante nesta fase [10]. Reiniciamos o fluxo hipotérmico e mantemos por cinco minutos. Somente após este período iniciamos o reaquecimento sistêmico gradualmente.

Diferentes autores têm descrito vantagens e desvantagens dos métodos distintos de proteção do sistema nervoso central, níveis de hipotermia e métodos de perfusão durante a CEC: parada circulatória total (PCT) combinada à hipotermia profunda, PCT hipotérmica, com perfusão cerebral retrógrada e, por último, PCT hipotérmica, com perfusão cerebral anterógrada pelo tronco braquiocefálico/artéria carótida ou, ainda, pelo eixo subclávio-axilar [13].

A PCT hipotérmica consolidou-se como método inicial na proteção cerebral, por facilitar a inspeção do arco quanto à presença de lesão intimal, permitir a atuação em toda sua extensão, incluindo a porção proximal da aorta descendente, e impedir que o pinçamento da aorta junto ao arco pudesse gerar sítios de dissecação junto à anastomose distal [13]. A técnica consiste no estabelecimento da CEC pela canulação átrio direito-artéria femoral, no resfriamento lento até 18 a

20°C (temperatura em que a taxa metabólica é de 18% da normal) e no uso de bolsas de gelo para resfriamento tópico da cabeça e pescoço [14].

A utilização da artéria femoral foi por muito tempo proposta como uma opção de canulação do sistema arterial. Neste caso, a perfusão sistêmica que é realizada por via retrógrada pode acarretar alguns inconvenientes, como embolia cerebral retrógrada por debris. O fator mais importante quando se realiza a perfusão pela artéria femoral é a adequação do fluxo para a luz verdadeira, já que em 42% dos casos o fluxo é realizado através da luz falsa, e quando isso ocorre pode acarretar má perfusão de órgãos nobres [15].

Contra-indicações como doença aorto-ilíaca aterosclerótica grave e doença aterosclerótica periférica tornam proibitiva a canulação da artéria femoral. Há ainda complicações, não muito raras, inerentes ao procedimento, como isquemia de membros inferiores e necessidade de realização de arterioplastias para correção do sítio de inserção da cânula arterial, linfocle e infecção local, principalmente em obesos [16].

A hipotermia profunda é o principal elemento de proteção cerebral neste método. O efeito protetor da hipotermia está baseado na redução da atividade enzimática intracelular associada à temperatura. Experimentalmente, a hipotermia tem promovido melhor proteção cerebral que aquela obtida por drogas depressoras do sistema nervoso. Evidência clínica e experimental tem demonstrado um período de parada circulatória seguro de aproximadamente 40 minutos, com temperatura esofágica em torno de 18°C. Há um progressivo aumento de risco de lesão isquêmica se o tempo excede esse limite. [17].

Existe um consenso que temperaturas mais baixas parecem oferecer maior proteção quando períodos de parada circulatória maiores são previstos. A este nível parece haver segurança em se promover uma parada circulatória total de até 40 minutos quanto à morbidade neurológica [11]. O gelo colocado na cabeça pode promover melhor hipotermia craniana. Esse resfriamento ativo leva, pelo menos, 30 minutos. A hemodiluição também exerce um fator protetor do cérebro durante a hipotermia [18]. O reaquecimento também deve ser lento, cerca de 1°C a cada 3 min, para minimizar a hemólise e os efeitos deletérios sobre os fatores de coagulação.

A retroperfusão cerebral (RPC) pela veia cava superior, durante a PCT, proporciona um resfriamento cerebral sustentado, tornando esta perfusão efetiva no sentido de manter o tecido nervoso em baixa temperatura durante o período de parada. Apresenta também as vantagens de lavar metabólitos resultantes da isquemia, retirar o ar ou mesmo debris com potencial emboligênico e permitir a infusão de substratos nutricionais durante a PCT [9].

Questiona-se, entretanto, a eficiência da oferta de oxigênio. Seu emprego tem se tornado discutível pelas suas

limitações, como fluxo cerebral insuficiente e distribuição intracerebral não homogênea, explicada pela presença de *shunts* veno-venosos, confirmada em estudos anatômicos, motivo pelo qual apenas uma pequena fração do perfusato efetivamente atinge o tecido cerebral [19], além da presença de válvulas no sistema jugular [20], associados a edema cerebral e sangramento no campo operatório. Pressurizando todo o sistema venoso, parece haver melhor perfusão cerebral retrógrada, entretanto, esta manobra parece estar associada a uma importante retenção de fluidos, além de aumentar o risco de edema cerebral. A pressão de perfusão retrógrada não deve ultrapassar 20mmHg [21].

Atualmente, a PCR está indicada primariamente para prevenção de injúria neurológica, em pacientes com alto risco de embolismo, devido à presença de trombos ou ateroma na aorta. Poderá ser utilizada por curtos períodos, antes de se reiniciar a perfusão anterógrada para retirar debris de vasos de base e seus ramos.

A proteção cerebral com perfusão anterógrada durante a PCT pode ser realizada através do TBC, carótidas, artéria subclávia ou axilar. Apresenta as vantagens de evitar a manipulação da artéria femoral, freqüentemente acometida pela dissecação, de manter sempre o fluxo no sentido anterógrado pela luz verdadeira e de não necessitar de hipotermia profunda, o que minimiza as sérias complicações descritas [22]. Além disso, eliminam-se os problemas de má perfusão de órgãos nobres, e de criação de novos pontos de reentrada, pelo aumento de pressão na falsa luz [23]. Nesta técnica, a temperatura é levada a aproximadamente 28°C; estabelecida a PCT, o TBC é pinçado na sua origem, e o fluxo ajustado para manter a PAM em torno de 50-60 mmHg. O manuseio do  $\text{PaCO}_2$  com a técnica pH alpha-stat durante a hipotermia moderada é extremamente importante durante a PCT. A hiperglicemia e a glicólise anaeróbica levam ao acúmulo de lactato e acidose intracelular durante o período de parada circulatória. Portanto, a hiperglicemia deve ser agressivamente tratada durante a operação por meio de insulina venosa.

O uso de hipotermia sistêmica moderada pode reduzir os riscos de sangramento excessivo e minimizar as complicações associadas com a perfusão prolongada, tais como a síndrome do extravasamento capilar, ao evitar as baixas temperaturas e os longos períodos de resfriamento e reaquecimento necessários à hipotermia profunda com parada circulatória.

Os princípios fisiológicos da auto-regulação cerebral, presentes durante a normotermia, são mantidos durante a perfusão com hipotermia moderada. O fluxo sanguíneo cerebral depende do metabolismo do cérebro. Se o metabolismo é elevado, a resistência vascular cerebral cai e o fluxo sanguíneo cerebral aumenta. Isto é conhecido como acoplamento fluxo-metabolismo e permanece intacto durante

a perfusão com hipotermia moderada. A auto-regulação a relação pressão-fluxo ou a habilidade de manter um fluxo sanguíneo cerebral constante, apesar de amplas faixas da pressão arterial média, também se mantém intacta, durante a perfusão com hipotermia moderada. A vasculatura cerebral mantém sua capacidade de dilatar durante as baixas pressões de perfusão e de contrair quando a pressão de perfusão é elevada. Em temperaturas abaixo de 22 graus Celsius e/ou com o manuseio pH stat, estas vantagens se perdem. Hipotermia e perfusão cerebral anterógrada são os métodos mais eficientes para manter glicólise aeróbica na presença de hipofluxo [24].

Diferentes regiões do cérebro apresentam variações substanciais de necessidade energética. A substância cinzenta necessita de mais energia que a branca, a córtex mais que a parte basal, neurônios ativos mais que os quiescentes. Portanto, as manifestações mais precoces ocorrem em regiões do cérebro com maior atividade metabólica, a qual é mantida mesmo com a utilização da hipotermia profunda. Em modelos experimentais, os sinais histológicos de isquemia mais precoce podem ser anatomicamente detectados no hipocampo, clinicamente manifestos como perda de memória recente em indivíduos submetidos à parada circulatória total [25]. Em nossa avaliação, nenhum dos pacientes apresentou estes déficits.

A perfusão através do TBC fornece um suprimento contínuo de oxigênio para a região supra-aórtica e, via colaterais, também para a parte inferior do corpo. A observação de que não ocorreu anormalidade neurológica em nossa pequena série também pode estar relacionada a um curto período de parada, somente 24 minutos. Ao realizar medições de saturação cerebral em tempo real, é possível intervenção imediata no fluxo cerebral, evitando hipoperfusão e hipóxia cerebral.

## CONCLUSÕES

Apesar da pequena série inicial, concluiu-se que o método utilizado de perfusão através de enxerto de PTFE anastomosado ao tronco braquiocéfálico é simples, facilmente reproduzível e com baixo índice de complicações. Tem vantagens de proporcionar um fluxo anterógrado satisfatório e também permitir a perfusão cerebral anterógrada, com temperaturas mais elevadas, evitando complicações neurovasculares e discráscicas.

## REFERÊNCIAS

1. DeBakey ME, Cooley DA, Creech O Jr. Surgical considerations of dissecting aneurysm of the aorta. *Ann Surg.* 1955;142(4):586-612.



2. Cooley DA, DeBakey ME. Resection of entire ascending aorta in fusiform aneurysm using cardiac bypass. *JAMA*. 1956;162(12):1158-9.
3. Raskin AS, Daily LC. Aortic aneurysm repair with profound hypothermic circulatory arrest: a review of 358 operations by Dr. ES Crawford and associates and perfusion techniques employed. *Perfusion*. 1992;7:245-56.
4. Griepp RB, Stinson EB, Hollingsworth JF, Buehler D. Prosthetic replacement of the aortic arch. *J Thorac Cardiovasc Surg*. 1975;70(6):1051-63.
5. Svensson LG, Crawford ES, Hess KR, Coselli JS, Raskin S, Shenaq SA, et al. Deep hypothermia with circulatory arrest: determinants of stroke and early mortality in 656 patients. *J Thorac Cardiovasc Surg*. 1993;106(1):19-31.
6. Kazui T, Washiyama N, Mahummad BAH, Terada H, Yamashita K, Takinami M, et al. Total arch replacement using aortic arch branched grafts with the aid of antegrade selective cerebral perfusion. *Ann Thorac Surg*. 2000;70(1):3-9.
7. Souza JM, Rojas SO, Berlinck MF, Mazzieri R, Oliveira PAF, Martins JRM, et al. Circulação extracorpórea pela artéria carótida comum direita na correção de doenças da aorta ascendente, arco aórtico e aorta descendente. *Rev Bras Cir Cardiovasc*. 2003;18(2):137-41.
8. Di Eusano M, Schepens MA, Morshuis WJ, Di Bartolomeo R, Pierangeli A, Dossche KM. Antegrade selective cerebral perfusion during operations on the thoracic aorta: factors influencing survival and neurologic outcome in 413 patients. *J Thorac Cardiovasc Surg*. 2002;124(6):1080-6.
9. Moshkovitz Y, David TE, Caleb M, Feindel CM, Sá MP. Circulatory arrest under moderate systemic hypothermia and cold retrograde cerebral perfusion. *Ann Thorac Surg*. 1998;66(4):1179-84.
10. Cheung RT. Neurological complications of heart disease. *Baillieres Clin Neurol*. 1997;6(2):337-55.
11. Lassen NA, Christensen MS. Physiology of cerebral blood flow. *Br J Anaesth*. 1976;48(8):719-34.
12. Kent B, Pierce EC 2nd. Oxygen consumption during cardiopulmonary bypass in the uniformly cooled dog. *J Appl Physiol*. 1974;37(6):917-22.
13. Albuquerque LC, Braile DM, Palma JH, Gomes WJ, Coselli J. Diretrizes para o tratamento cirúrgico das doenças da aorta da Sociedade Brasileira de Cirurgia Cardiovascular. *Rev Bras Cir Cardiovasc*. 2006;21(1):1-23.
14. Ergin MA, O'Connor J, Guinto R, Griepp RB. Experience with profound hypothermia and circulatory arrest in the treatment of aneurysms of the aortic arch. Aortic arch replacement for acute arch dissections. *J Thorac Cardiovasc Surg*. 1982;84(5):649-55.
15. Livesay JJ, Cooley DA, Reul GJ, Walker WE, Frazier OH, Duncan JM, et al. Resection of aortic arch aneurysms: a comparison of hypothermic techniques in 60 patients. *Ann Thorac Surg*. 1983;36(1):19-28.
16. Gates JD, Bichell DP, Rizzo RJ, Couper GS, Donaldson MC. Thigh ischemia complicating femoral vessel cannulation for cardiopulmonary bypass. *Ann Thorac Surg*. 1996;61(2):730-3.
17. Andersen K, Waaben J, Husum B, Voldby B, Bodker A, Hansen AJ, et al. Nonpulsatile cardiopulmonary bypass disrupts the flow-metabolism couple in the brain. *J Thorac Cardiovasc Surg*. 1985;90(4):570-9.
18. Griepp RB, Ergin MA, McCullough JN, Nguyen KH, Juvonen T, Chang N, et al. Use of hypothermic circulatory arrest for cerebral protection during aortic surgery. *J Card Surg*. 1997;12(2 suppl):312-21.
19. Sakurada T, Kazui T, Tanaka H, Komatsu S. Comparative experimental study of cerebral protection during aortic arch reconstruction. *Ann Thorac Surg*. 1996;61(5):1348-54.
20. Dresser LP, McKinney WM. Anatomic and pathophysiologic studies of the human internal jugular valves. *Am J Surg*. 1987;154(2):220-4.
21. Ye J, Yang J, Del Bigio MR, Filgueiras CL, Ede M, Summers R, et al. Neuronal damage after hypothermic circulatory arrest and retrograde cerebral perfusion in the pig. *Ann Thorac Surg*. 1996;61(5):1316-22.
22. Sabik JF, Lytle BW, McCarthy PM, Cosgrove DM. Axillary artery: an alternative site of arterial cannulation for patients with extensive aortic and peripheral vascular disease. *J Thorac Cardiovasc Surg*. 1995;109(5):885-91.
23. Van Arsdell GS, David TE, Butany J. Autopsies in acute type A aortic dissection: surgical implications. *Circulation*. 1998;98(19 suppl):II299-304.
24. Harrington DK, Walker AS, Kaukuntla H, Bracewell RM, Clutton-Brock TH, Farouqi M, et al. Selective antegrade cerebral perfusion attenuates brain metabolic deficit in aortic arch surgery: a prospective randomized trial. *Circulation*. 2004;110(11 suppl 1):II-231-6.
25. Fleck TM, Czerny M, Hutschala D, Koinig H, Wolner E, Grabenwoger M. The incidence of transient neurologic dysfunction after ascending aortic replacement with circulatory arrest. *Ann Thorac Surg*. 2003;76(4): 1198-202.