



Revista de la Facultad de Medicina
Veterinaria y de Zootecnia

ISSN: 0120-2952

rev_fmzbog@unal.edu.co

Universidad Nacional de Colombia Sede
Bogotá
Colombia

Montoya, L. M.; Ocampo, P. E.; Sousa Rocha, N.; Pedraza, F. J.
ENFERMEDAD NEUROLÓGICA BOVINA CON DIAGNÓSTICO NO CONCLUSIVO EN
LA REGIÓN NORTE DE COLOMBIA. ANÁLISIS HISTOLÓGICO E
INMUNOHISTOQUÍMICO

Revista de la Facultad de Medicina Veterinaria y de Zootecnia, vol. 62, núm. 1, enero-
junio, 2015, pp. 37-49

Universidad Nacional de Colombia Sede Bogotá
Bogotá, Colombia

Disponible en: <http://www.redalyc.org/articulo.oa?id=407640815004>

- Cómo citar el artículo
- Número completo
- Más información del artículo
- Página de la revista en redalyc.org

redalyc.org

Sistema de Información Científica

Red de Revistas Científicas de América Latina, el Caribe, España y Portugal

Proyecto académico sin fines de lucro, desarrollado bajo la iniciativa de acceso abierto

ENFERMEDAD NEUROLÓGICA BOVINA CON DIAGNÓSTICO NO CONCLUSIVO EN LA REGIÓN NORTE DE COLOMBIA. ANÁLISIS HISTOLÓGICO E INMUNOHISTOQUÍMICO

L. M. Montoya^{1*}, P. E. Ocampo², N. Sousa Rocha³, F. J. Pedraza⁴

Artículo recibido: 8 de mayo de 2014 · Aceptado: 25 de noviembre de 2014

RESUMEN

La enfermedad neurológica bovina genera altas pérdidas económicas en las ganaderías y algunos de sus agentes etiológicos son zoonóticos, hechos que hacen prioritario su estudio. El objetivo del trabajo fue identificar antígenos del virus de la rabia y del herpes virus bovino-5 (BoHV-5) en muestras de encéfalos de bovinos archivados como casos de enfermedad neurológica con diagnóstico no conclusivo. Se seleccionaron 10 muestras del laboratorio del Instituto Colombiano Agropecuario –ICA– de Montería. Los tejidos fueron analizados mediante histopatología e inmunohistoquímica; para esta última técnica fueron utilizados tres anticuerpos: dos contra antígenos del virus de la rabia a una dilución de 1:200 y uno contra BoHV-5 a una dilución de 1:100. Histológicamente en nueve casos se observaron lesiones que variaron de tipo y severidad; la identificación de antígenos del virus de la rabia se demostró en 20% (2/10) de los casos y en ningún caso se demostró la presencia BoHV-5. Se discute sobre los resultados histopatológicos e inmunohistoquímicos y se concluye la importancia de asociar los hallazgos de las dos técnicas para establecer la etiología de la enfermedad neurológica, especialmente en casos con diagnóstico inconcluso.

Palabra clave: inmunofluorescencia, inmunohistoquímica, *Lyssavirus*, meningoencefalitis.

NEUROLOGICAL DISEASES IN CATTLE WITH NON-CONCLUSIVE DIAGNOSTIC IN THE COLOMBIA NORTHERN REGION. HISTOLOGICAL AND INMUNOHISTOCHEMICAL ANALYSES

ABSTRACT

BOVINE NEUROLOGICAL disease generates high economic losses in herds and some of its etiological agents are zoonotic, situations that make priority their study. The aim of this

¹ Departamento de Clínica Veterinaria, Facultad de Medicina Veterinaria y Zootecnia, Universidad Estatal Paulista – UNESP. Botucatu Brasil. / Investigador grupo de Patología Veterinaria, Universidad de Caldas, Cll 26-10 Manizales (Colombia).

² Profesional Independiente, Universidad de Pamplona. Pamplona (Colombia).

³ Laboratorio de Patología Investigativa y Comparada, Departamento de Clínica Veterinaria, Sector de Patología, Universidad Estatal Paulista – UNESP. Distrito de Rubião Jr., s/n Botucatu, São Paulo (Brasil).

⁴ Grupo de Investigación en Patología Veterinaria, Departamento Salud Animal, Universidad de Caldas, calle 26-10, A.A 2270 Manizales (Colombia).

* Autor para correspondencia: maomontoya53@yahoo.es

study was to identify antigens rabies virus and bovine herpesvirus-5 (BoHV-5) in cattle brain samples archived as cases of neurological disease with no conclusive diagnosis. 10 samples were selected from laboratory of the Colombian Agricultural Institute –ICA– at Montería. Tissues were analyzed by histopathology and immunohistochemistry techniques. For immunohistochemical analysis, three antibodies were used: two against antigens of rabies virus at a dilution of 1:200, and one against antigens of BoHV-5 at a dilution of 1:100. Histologically lesions in nine cases lesions that varied in type and severity were observed; antigens detection of rabies virus could be demonstrated by immunohistochemistry in 20% (2/10) of cases and could not be demonstrated in any case the presence BoHV-5. We discuss on the histopathological and immunohistochemical finding, it is concluded on the importance of perform association of the two techniques to assist the establishing of the neurological disease etiology, especially in case without diagnostic.

Key words: Immunofluorescence, immunohistochemistry, *Lyssavirus*, meningoencephalitis.

INTRODUCCIÓN

Los disturbios neurológicos en bovinos comprenden un amplio grupo de enfermedades que es importante estudiar por el peligro potencial que algunas de ellas representan para la salud humana, especialmente desde el punto de vista zoonótico (Neto *et al.* 2009), por las pérdidas económicas que ocasionan (Glaucio *et al.* 2010; Neto *et al.* 2009; Oliveira *et al.* 2012), por su frecuente presentación y la dificultad de diagnóstico, última ligada a la variación de las manifestaciones clínicas de una misma enfermedad (Neto *et al.* 2009) y la semejanza en la sintomatología existente entre algunas de las entidades (Marcolongo-Pereira *et al.* 2011; Neto *et al.* 2009).

El interés por el estudio de las enfermedades del sistema nervioso (SN) aumentó desde la aparición de la encefalopatía espongiiforme bovina (EEB) a mediados de la década de 1980 (Wells *et al.* 1987), y su importancia política, económica, social y de salud pública fue realzada después del surgimiento de una nueva variante de la enfermedad de Creutzfeldt-Jacob en humanos (vCJD) relacionada con la EEB (Will *et al.* 1996). Por esta razón,

las autoridades sanitarias internacionales solicitan a los países exportadores de carne bovina que demuestren que sus rebaños estén libres de EEB; por lo tanto, los laboratorios dedicados al diagnóstico veterinario deben estar en la capacidad de identificar diferencialmente las enfermedades que afectan el sistema nervioso central en bovinos (Sanches *et al.* 2000).

En Colombia, el Instituto Colombiano Agropecuario (ICA) estableció en 2001 el Programa Nacional de Prevención de EEB, reglamentado bajo la Resolución 03153 del mismo año; entre otros aspectos, establece la notificación obligatoria e inmediata de cualquier caso sospechoso o con síntomas compatibles con esta enfermedad (Duque-Velásquez *et al.* 2010). Así, en el país es necesario tener plenamente identificados los distintos agentes etiológicos que están involucrados con la enfermedad neurológica en bovinos.

Según el mismo instituto, se considera al virus de la rabia como el principal agente que afecta el Sistema Nervioso Central (SNC) de los bovinos en Colombia (ICA 2011) y se estima que son altas las pérdidas económicas que ocasiona la presencia de este agente en las ganaderías (Jurado *et*

al. 2012). Reportes sobre sanidad animal emitidos por la entidad, evidenciaron que el 33% del total de notificaciones de síndrome neurológico en bovinos en el año 2009 se relacionaron con el virus rábico (ICA 2011).

Otro agente que en los últimos años ha despertado el interés científico en Colombia, es el herpes virus bovino 5 (BoHV-5); del cual ya existen evidencias moleculares y serológicas sobre su presencia en el país; así, este virus también se propone como otra importante causa de enfermedad del SNC en bovinos (Pedraza *et al.* 2010; Pedraza *et al.* 2011), tal como acontece en otros países (Barros *et al.* 2006; Kunert *et al.* 2013; Sanches *et al.* 2000; Ubiali *et al.* 2008). Por tanto, indagar esta hipótesis es fundamental.

La enfermedad de la rabia es producida por un virus RNA del género *Lyssavirus* de la familia *Rhabdoviridae* (Consales y Bolzan 2007; Lima *et al.* 2005) que desencadena en los animales afectados una encefalomielitis no supurativa de curso mortal (Karhs 1985); la enfermedad se presenta de forma esporádica en bovinos y mamíferos de todo el mundo (Callan y Van Metre 2004) y es zoonótica (Consales y Bolzan 2007; Dodet 2007): tan sólo en África y Asia se reportan anualmente 55000 muertes de personas por causas de este virus (Weese y Fulford 2011).

El diagnóstico del virus puede ser hecho en tejido nervioso, a través de las técnicas de inmunofluorescencia directa (IFD), prueba biológica en ratones, por detección de ácidos nucleicos mediante RT-PCR, en células de neuroblastoma o por pruebas histológicas que demuestran la presencia de corpúsculos de Negri (Bingham y Merwe 2002; Consales y Bolzan 2007; Smith 1995).

Por otro lado, evidencias moleculares sobre la presencia de meningoencefalitis por herpes virus bovino 5 en Colombia fueron descritas en 2010 (Pedraza *et al.* 2010). El BoHV-5 es un miembro de la familia *Herpesviridae*, sub-familia *Alpha herpesvirinae* (García *et al.* 2013) y es el agente etiológico primario de la meningoencefalitis no supurativa en ganado (Machado *et al.* 2013) que es descrita como una causa de importantes pérdidas económicas en Latinoamérica (Belnap *et al.* 1994; D'offay *et al.*, 1995; Kunert *et al.* 2013).

El diagnóstico del virus puede establecerse por la asociación entre los hallazgos epidemiológicos, clínicos y patológicos (Colodel *et al.* 2002; Elias *et al.* 2004; Salvador *et al.* 1998), a través del aislamiento viral a partir del encéfalo y las secreciones nasales de los bovinos afectados (D'offay *et al.* 1995), la caracterización del agente por anticuerpos monoclonales (Almeida *et al.* 1998; Roehe *et al.* 1997; Souza *et al.* 2002), PCR (Ferrari *et al.* 2007) y por medio de la técnica de aglutinación látex (LAT) (Fan *et al.* 2012).

Llevar a cabo estudios retrospectivos basados en la recolección de datos de archivo es importante en medicina veterinaria, y particularmente en patología veterinaria, porque a través de estos levantamientos es posible: agrupar datos clínicos —de laboratorio o patológicos—, sobre determinada enfermedad; definir la prevalencia de enfermedades de acuerdo con la especie, raza, sexo, edad o sistema productivo de una región geográfica, así como para determinar la etiología de las lesiones vistas en el pasado cuando las técnicas modernas de diagnóstico aún no estaban disponibles y, en algunos casos, para modificar conceptos incorrectos o erróneos sobre ciertas entidades clínico-patológicas (Figuera *et al.* 2008).

Así mismo, los estudios retrospectivos son de utilidad para identificar y diferenciar agentes que afectan el SNC en material archivado de bovinos porque la información puede auxiliar programas de control, de vigilancia inmunológica, así como el monitoreo efectivo de áreas geográficas (Jurado *et al.* 2012) y la orientación de medidas preventivas (Jurado *et al.* 2012; Kunert *et al.* 2013). Estos últimos aspectos se relacionan con la reducción del riesgo de zoonosis y de las pérdidas económicas, además del entorpecimiento del comercio bovino.

El presente trabajo tuvo como objetivo utilizar la técnica de inmunohistoquímica (IHQ) con el fin de identificar antígenos del virus de la rabia y el BoHV-5 en muestras de encéfalos de bovinos fijados en formol e incluidos en parafina pertenecientes a casos de enfermedad neurológica con diagnóstico no conclusivo procedentes de la zona norte de Colombia.

MATERIALES Y MÉTODOS

Tipo de estudio y muestras

El estudio, de tipo descriptivo retrospectivo, fue realizado a partir de muestras de encéfalo bovino fijados en formalina al 10% y mantenidas en bloques de parafina, correspondientes a casos de enfermedad neurológica con diagnósticos no conclusivos. Fueron analizados diez tejidos con diagnóstico de encefalitis inespecífica procedentes del laboratorio del ICA en Montería.

Los tejidos procedían de bovinos de la raza cebú o sus cruces con edades diversas. En todos los animales fueron descritos síntomas de enfermedad neurológica y, debido al tipo de conservación de los tejidos, no fue posible realizar la prueba de inmunofluorescencia para rabia.

Los bloques de parafina que contenían los tejidos cerebrales fueron transportados

hasta el servicio de patología veterinaria de la Universidad Estadual Paulista (UNESP), en el campus de Botucatu en Sao Pablo (Brasil), para la realización de la prueba de inmunohistoquímica mediante inmunoperoxidasa indirecta y para el análisis histopatológico; en ambos casos, la observación de las muestras fue realizada por dos patólogos.

Prueba inmunohistoquímica (IHQ)

Cortes tisulares de 3 μ m de grosor fueron colocados en láminas de vidrio cargadas (Slidetech Plus Novocastra® New Castle, UK). Después de la remoción de parafina mediante tres pases consecutivos en xilol, fue hecha la hidratación de los tejidos en concentraciones ascendentes de alcohol (50°, 70°, 85°, 95° y 99.8°). El bloqueo de la peroxidasa endógena se realizó con una solución al 8% de peróxido de hidrógeno en metanol durante 30 minutos a temperatura ambiente; luego los tejidos fueron lavados en una solución de Tris con pH 7.4.

Para la recuperación antigénica del virus de la rabia, se utilizó calor mediante un sistema de presión Pascal durante 15 minutos a 125°C; para el BoHV-5, la recuperación antigénica se realizó con proteinasa K al 0.05 % (0.5 mg/mL) diluida en Tris con pH de 7.4; el complejo se dejó incubar por 15 minutos a 37° C en cámara húmeda.

Los sitios de ligación inespecífica fueron bloqueados con una solución al 3% de leche en polvo sin grasa por 60 minutos. Posteriormente fueron llevadas a cabo tres incubaciones: la primera se realizó con el anticuerpo específico para cada agente. Para rabia fueron utilizados dos reactivos diferentes: el primero fue un anticuerpos monoclonal (Rabies monoclonal DFA Chemicon®) y el segundo un anticuerpo

policlonal (Rabies polyclonal DFA Chemicon®), ambos a una dilución de 1:200. Para BoHV-5 se usó un anticuerpo monoclonal (2f9) a una dilución de 1:100. El periodo de incubación en ambos casos fue durante la noche. La segunda incubación se realizó con el anticuerpo secundario biotinilado (Universal Biotinilade DAKO K0690® Carpintería, CA, USA) y la tercera, con el Complejo Streptoavidina Peroxidasa (DAKO K0690® Carpintería, CA, USA): el tiempo de incubación en ambos casos fue de 30 minutos. La reacción de la peroxidasa fue revelada con diaminobenzidina (DAB DAKO K3468® Carpintería, CA, USA) diluyendo 5 µL por 100 µL del sustrato y dejando reaccionar con los tejidos por 3 minutos. Finalmente, los tejidos fueron contra coloreados con hematoxilina de Harris durante 3 minutos, lavados con agua corriente y se les realizó el montaje respectivo.

Como control positivo para rabia se utilizó un bloque de tejido cerebral obtenido en el Instituto Nacional de Salud en Bogotá confirmado como positivo mediante inmunofluorescencia directa y prueba biológica; para BoHV-5, se usó un bloque de tejido cerebral donado por personal del Departamento de la Clínica Veterinaria de la Facultad de Medicina Veterinaria y Zootecnia, UNESP - Campus de Botucatu y confirmado como positivo a través de la técnica de PCR. Los controles negativos en cada caso fueron dos: uno correspondió a un cerebro bovino de un animal sano y el otro, al tejido usado como control positivo, al que se le adicionaba una solución salina fosfatada y buferada (PBS) que sustituyó el anticuerpo primario.

Análisis y procesamiento de datos

El análisis se realizó mediante estadística de tipo descriptiva utilizando el programa Microsoft® Excel® 2007 para Windows®.

RESULTADOS

Hallazgos histopatológicos en los tejidos

En nueve casos se observaron lesiones que variaron de tipo y severidad; en el 11% (1/9) de los casos, los hallazgos histológicos se caracterizaron por alteración inflamatoria (meningoencefalitis no supurativa) y en 77% (8/9) de los casos, por alteraciones circulatorias (hiperemia, hemorragia y/o edema) distribuidas en el neurópilo (sustancia blanca, gris o ambas) y en algunos casos en las meninges. Se observó infiltrado inflamatorio en el espacio de Virchow-Robin y en los vasos meníngeos, el cual estaba constituido por linfocitos, células plasmáticas y algunos macrófagos. En el 11% (1/9) de los casos fue posible observar gliosis difusa y satelitosis; no obstante, en ningún caso se detectaron corpúsculos de inclusión intracitoplasmáticos o intranucleares compatibles con el virus de la rabia o el BoHV-5 respectivamente. Finalmente, en uno de los casos no hubo cambios histológicos aparentes.

La detección de antígenos del virus de la rabia pudo demostrarse en el 20% (2/10) de las muestras analizadas. La utilización de anticuerpos monoclonales y policlonales contra antígenos del virus, permitió evidenciar el mismo número de tejidos positivos; sin embargo, fue posible observar una marcación más intensa con el anticuerpo policlonal. En cuanto a la detección de antígenos del BoHV-5 no se pudo demostrar en ningún caso.

La prueba de inmunohistoquímica para rabia permitió demostrar la presencia de pequeños agregados en el citoplasma de las neuronas con un patrón de forma redondeada en número variable (Figura 1).

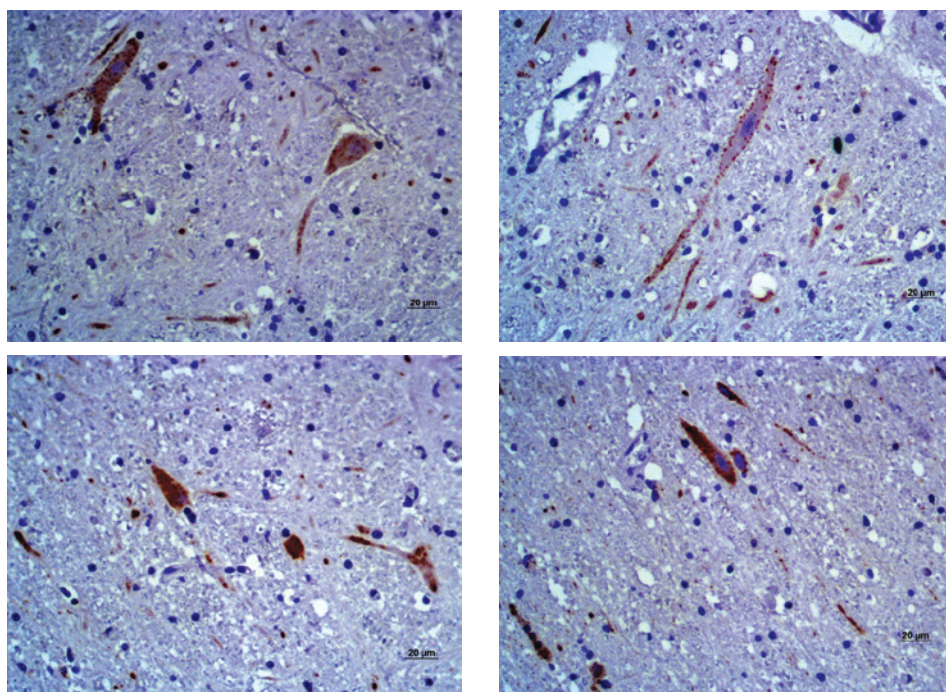


FIGURA 1. Rabia bovina: inmunohistoquímica en corteza cerebral de casos con diagnóstico no conclusivo, marcación distribuida en el citoplasma neuronal con un patrón de forma redondeada (A, B, C) y difuso D, revelado con diaminobenzidina (DAB DAKO K3468® Carpinteria, CA, USA). Bar: 20 µm.

DISCUSIÓN

La confirmación del diagnóstico de rabia en algunas de las muestras analizadas es relevante debido a que se contribuyó en el establecimiento del agente etiológico en casos no concluyentes de enfermedad nerviosa; en este sentido, es importante destacar que la Organización Mundial de Sanidad Animal (OIE) y la Organización Mundial de la Sanidad Animal (OMSA 2008) han exhortado a los países a establecer un sistema de análisis de riesgos, vigilancia y seguimiento para prevenir el ingreso de la encefalopatía espongiforme bovina en sus territorios (Duque-Velásquez *et al.* 2010), lo que implica tener plenamente identificadas otras entidades que cursan con sintomatología clínica nerviosa en bovinos.

A través de la técnica de IHQ fue posible evidenciar la presencia del virus de la rabia en dos casos, es decir 20% (2/10) de las muestras; esta información, sumada a trabajos previos de los mismos autores (Jurado *et al.* 2012), aporta indicios de un posible problema de subdiagnóstico de enfermedades del sistema nervioso en esta región del país, por lo menos, en relación con el virus de la rabia bovina. Así, aún es necesario indagar en un número más alto de muestras si tal situación se repite, además de conocer si acontece lo mismo en otras regiones y cuál es el impacto de esta condición sobre los planes epidemiológicos.

Los tejidos evaluados para evidenciar antígenos del virus de la rabia, fueron

sometidos a pruebas con anticuerpos monoclonales y policlonales contra el agente, logrando en ambos casos el mismo número de tejidos positivos. No obstante, fue posible observar que la marcación más intensa se obtuvo con el anticuerpo policlonal, aspecto que coincide con información ya descrita (Hamir y Moser 1994; Hamir *et al.* 1995; López y Trimarchi 1998-2001; Pedroso *et al.* 2008); para explicar lo que sucedió, se debe tener en cuenta que en general, los anticuerpos policlonales presentan alta afinidad y amplia reactividad (Ramos 2005), posibilitan el acceso a una mayor número de epítopes y aumentan la intensidad de marcación.

La lesiones microscópicas fueron observadas en el 90% (9/10) de los tejidos y variaron de tipo, severidad y distribución. Sólo uno de los tejidos positivos a rabia a través de la IHQ, presentó algunas características histopatológicas concordantes con la enfermedad; sin embargo, en ninguno de los dos casos se observaron corpúsculos de inclusión citoplasmático (corpúsculos de Negri) típicos de la enfermedad, mediante la tinción de hematoxilina-eosina (HE), razón por la cual estos casos fueron archivados como no conclusivos.

Se ha reportado que el hallazgo de corpúsculos de Negri depende del curso clínico de la enfermedad (Lima *et al.* 2005) y que su aparición varía entre el 48% y el 87% (Langohr *et al.* 2003; Lemos 2005; Lima *et al.* 2005; Rech 2007; Silva *et al.* 2010). Además, el 30% de los tejidos de animales afectados con rabia pueden no tenerlos (Maxie 2007; Feng *et al.* 2014); no obstante, la ausencia de esta característica no puede ser motivo para descartar la rabia como causa.

El tejido sin cambios microscópicos aparentes pudo provenir de un animal que presentó una enfermedad que mos-

tró síntomas nerviosos pero no cambios aparentes a nivel de tejido, o ser una caso clínicamente mal interpretado como enfermedad nerviosa. La ausencia de lesiones en el SNC de bovinos con signos clínicos de enfermedad nerviosa ya ha sido reportada y la variación puede ir desde 26% a 57%. En general, entre sus causas pueden mencionarse: cetosis, fiebre de leche, intoxicaciones con *Claviceps paspali* y toxiinfecciones por botulismo o tétano (Sánchez *et al.* 2000).

Es importante destacar que ocho de los diez casos, aún siguen con diagnóstico no conclusivo; al respecto, en Colombia, no se conocen cifras sobre casos no conclusivos de enfermedades del sistema nervioso de los bovinos, por lo que al respecto es necesario realizar un levantamiento. En Brasil, en estudios regionales en Rio Grande do Sul y en Mato Grosso, del total de casos analizados de enfermedad neurológica, el 37.7% (2528/6706) y 46.26% (227/588) respectivamente, fueron clasificados con diagnóstico no conclusivo (Lucena *et al.* 2010; Ribas *et al.* 2013), así mismo, en un estudio regional en Inglaterra, Watson *et al.* 2008 describieron en 52% (131/253) de los casos esta condición.

Generalmente, los altos índices de casos no conclusivos se atribuyen a la carencia de historia clínica, cantidad insuficiente de muestras, ausencia de lesiones (Casagrande *et al.* 2008), la distancia de los lugares donde ocurren los casos hasta el centro de diagnóstico (Watson *et al.* 2008), cadáveres o tejidos en mal estado de conservación y, finalmente, al envío de tejidos con lesiones incidentales o de poca significancia y mal conservadas (Lucena *et al.* 2010).

Otros aspectos que se deben destacar son: fase y tiempo de evolución de la enfermedad, porción de cerebro seleccionada,

concentración de antígenos en los tejidos (Jurado *et al.* 2012), tiempo de fijación en formol (Jurado *et al.* 2012; Leong y Peter 1989) y, finalmente, la calidad en la elaboración de las láminas y la experiencias de quien las analiza (Silva *et al.* 2010), condiciones que pudieron incidir de forma directa sobre el resultado en los tejidos bajo estudio.

Las porciones cerebrales contenidas en los bloques correspondieron a corteza cerebral en el 100% de los casos, 60% (6/10) tenían hipocampo, 30% (3/10)

cerebelo y 10% (1/10) médula oblonga (Tabla 1); trabajos realizados con bovinos infectados experimentalmente con BoHV-5 demostraron que el virus se encuentra presente en la mayoría de los casos en el cortex frontal del ganglio de Gasser, mesencéfalo y tálamo (Voguel *et al.* 2003) y las lesiones son más relevantes en las porciones rostrales del encéfalo (Rissi *et al.* 2006), debido a las diferentes rutas neuronales utilizadas por el virus para acceder al SNC durante las fases aguda y latente (Caron *et al.* 2002).

TABLA 1. Datos epidemiológicos y diagnóstico inmunohistoquímico (IHQ) en casos no conclusivos de enfermedad nerviosa de bovinos.

Número de caso	Procedencia	Edad (meses)	Región cerebral contenida en el bloque	Diagnóstico IHQ*	
				Rabia	BoHV-5
C-14	Planeta Rica	–	Corteza	–	–
C-24	Montería	–	Corteza, hipocampo, médula oblonga.	–	–
C-33	Valledupar	48	Corteza, hipocampo	–	–
C-42	Valledupar	23	Corteza	+	–
C-45	Puerto Libertador	–	Corteza, hipocampo.	–	–
C-49	Montelíbano	–	Corteza, cerebelo.	+	–
C-54	Ciénaga de Oro	–	Corteza, hipocampo.	–	–
C-53	Tierra Alta	–	Corteza, cerebelo.	–	–
C-69	Montería	–	Corteza, hipocampo.	–	–
C-97	Montería	–	Corteza, hipocampo, cerebelo.	–	–

* IHQ: Inmunohistoquímico.

Al respecto, tal vez las políticas sanitarias del país influyeron el tipo de muestra presente en los tejidos analizados, puesto que las muestras contenían secciones cerebrales donde existe más posibilidad de encontrar alteraciones compatibles con el virus de la rabia; no obstante, aún es necesario determinar si la misma condición se repite en un mayor número de muestras y en otras regiones del país.

Es importante destacar que el virus de la rabia también se distribuye en otras regiones del SNC, como tronco cerebral, bulbo a la altura del *óbex*, pedúnculo cerebelar, colículo rostral (Langohr *et al.* 2003), puente y médula (Silva *et al.* 2010), secciones donde se determinó que las lesiones causadas por este virus son más prominentes (Langohr *et al.* 2003) y son sitios de elección para la realización de la inoculación cerebral en ratones y la IFD (Silva *et al.* 2010). Por lo tanto, para mejorar la eficiencia en el diagnóstico de estos agentes, es recomendable muestrear múltiples sitios con énfasis en los citados.

Con relación a la técnica de inmunohistoquímica para la detección de BoHV-5, se empleó una metodología previamente optimizada para evidenciar el agente en muestras fijadas en formaldehído por largos períodos de tiempo (Hübner *et al.* 2005); así mismo, como control positivo se usó tejido cerebral de un bovino que padeció la infección de forma natural y el tejido estuvo previamente fijado en formol por un largo periodo. Igualmente, el protocolo de recuperación antigénica con proteinasa K para viabilizar el acceso de los anticuerpos a los antígenos, fue igual al descrito en experiencias exitosas en el diagnóstico del agente (D'offay *et al.* 1993; Hübner *et al.* 2005).

A pesar de esas condiciones, no fue posible la identificación de BoHV-5; no

obstante es imprescindible seguir con los estudios sobre este agente, debido a que la enfermedad herpética en bovinos produce importantes pérdidas económicas en las ganaderías del mundo entero (Chowdhury *et al.* 2000), y especialmente en países vecinos como Brasil (Barros *et al.* 2006; Kunert *et al.* 2013; Sanches *et al.* 2000; Ubiali *et al.* 2008), y es previsible que pueda acontecer lo mismo en Colombia.

Así mismo, dado a que en el país este agente fue previamente identificado (Pedraza *et al.* 2010; Pedraza *et al.* 2011) y que existe un alto número de reportes de enfermedad neurológica en zonas donde se existen altas tasas de seroprevalencia para BoHV-1 (Piedrahita *et al.* 2010), agente estrechamente relacionado con el BoHV-5 en aspectos estructurales, biológicos, antigénicos y moleculares (Beltrão *et al.* 2000; Rissi *et al.* 2008, Flores *et al.* 2009; Marin *et al.* 2012).

CONCLUSIÓN Y RECOMENDACIONES

El asocio de hallazgos histopatológicos y el empleo de la técnica de IHQ fueron importantes para el diagnóstico del virus de la rabia en muestras con diagnóstico no conclusivo.

Para identificar y establecer mapas epidemiológicos sobre el herpes virus bovino 5, es prioritario capacitar a los médicos veterinarios de campo sobre cuáles fragmentos de cerebro coleccionar y la forma de envío de estas muestras al laboratorio.

Para posteriores estudios se recomiendan incluir regiones anatómicas del SNC por las cuales el virus de la rabia y el herpes virus bovino 5 tienen tropismo, además de garantizar una adecuada toma y conservación de las muestras, así como la elaboración de una completa descripción del caso por parte del médico veterinario de campo a fin de propiciar la obtención

de resultados óptimos. Así mismo, es necesario indagar sobre que otros tipos de agentes etiológicos que pueden estar relacionados con casos no conclusivos de enfermedad neurológica.

Agradecimientos

Al personal del ICA de Montería por suministrar el material utilizado en la investigación; al doctor Eduardo Furtado Flores del sector de virología veterinaria de la Universidad Federal de Santa María Brasil por la donación del anticuerpo 2f9.

REFERENCIAS

- Almeida RS, Melo SV, Silva TC, Oliveira LG, Lemos RA, Roehle PM. 1998. Anticorpos monoclonais contra o Herpes vírus bovino tipo 5 (BHV-5). *Pes. Agrop. Gaúcha*. 4: 67-72.
- Barros CSL, Driemier D, Dutra IS, Lemos RA. 2006. Doenças do sistema nervoso de bovinos no Brasil. 1ª. ed. Montes Claros, MG: Ed. Vallée. Belnapk EB, Collins JK, Ayers VK, Schultheiss PC. 1994. Experimental infection of neonatal calves with neurovirulent bovine herpesvirus type 1.3. *Vet. Path.* 31: 358-365.
- Beltrão N, Flores EF, Weiblen R, Silva AM, Roehle P, Irigoyen L. 2000. Infecção e enfermidade neurológica pelo herpesvírus bovino tipo 5 (BHV-5): coelhos como modelo experimental. *Pesq. Vet. Bras.* 20: 144-150.
- Bingham J, Merwe M. 2002. Distribution of rabies in infected brain material: determining the reliability of different regions of the brain for the rabies fluorescent antibody test. *J. Virol. Methods.* 101: 85-94.
- Caron L, Flores EF, Weiblen R, Scherer CF, Irigoyen LF, Roehle PM, Odeon A, Sur JH. 2002. Latent infection by bovine herpesvirus type-5 in experimentally infected rabbits: virus reactivation, shedding and recrudescence of neurological disease. *Vet. Microbiol.* 84: 285-295.
- Callan RJ, Van Metre DC. 2004. Viral diseases of the ruminant nervous system. *Vet. Clin. North. Food. Anim. Pract.* 20: 327-362.
- Casagrande RA, Mazzocco MB, Frizon R, Lentz D, Traverso SD, Gava A. 2008. Doenças de bovinos diagnosticadas pelo Laboratório de Patologia Animal CAV/UDESC de janeiro de 2000 a abril de 2008. 3º Endivert, Campo Grande, MS, 55-56.
- Colodel EM, Nakazato L, Weiblen R, Mello RM, Souza AM, Aguiar J, Caron L. 2002. Meningoencefalite necrosante em bovinos causada por herpes vírus bovino no estado de Mato Grosso do Sul, Brasil. *Cienc. Rural.* 32: 293-298.
- Consales CA, Bolzan VL. 2007. Rabies review: immunopathology, clinical aspect and treatment. *J. Venom. Anim. Toxins incl. Trop. Dis.* 13 (1): 5-38.
- Chowdhury SI, Lee BJ, Ozkul A, Weiss ML. 2000. Bovine Herpesvirus 5 Glycoprotein E is Important for Neuroinvasiveness and Neurovirulence in the Olfactory Pathway of the Rabbit. *J. Virol.* 74: 2094-2106.
- Dodet B. 2007. An important date in rabies history. Meeting report. *Vaccine.* 25: 8647-8650.
- D'offay JM, Mock RE, Fulton RW. 1993. Isolation and characterization of encephalitic bovine herpesvirus type 1 isolates from cattle in North America. *Am. J. Vet. Res.* 54: 534-539.
- D'offay JM, Ely RW, Baldwin CA, Whitenack DL, Stair EL, Collins JK. 1995. Diagnosis of encephalitic bovine herpesvirus type 5 (BHV-5) infection in cattle: virus isolation and immunohistochemical detection of antigen in formalin-fixed bovine brain tissues. *J. Vet. Diag. Invest.* 7: 247-251.
- Duque-Velásquez JC, Villegas A, Rodas JD. 2010. Encefalopatías espongiiformes transmisibles: biología del prion y estado actual de la vigilancia epidemiológica en Colombia. *Ver. Col. Cien. Pec.* 23: 240-249.
- Elias F, Schild AL, Riet-Correa F. 2004. Meningoencefalite e encefalomalacia por herpesvírus bovino-5: distribuição das lesões no sistema nervoso central de bovinos naturalmente infectados. *Pesq. Vet. Bras.* 24: 123-131.
- Fan Q, Yao L, Ding M, Wang D, Chen H, Liu Z. 2012. Development of latex agglutination test for rapid detection of antibodies against Bovine herpesvirus 1 and Bovine herpesvirus 5 in cattle.

- Journal of Veterinary Diagnostic Investigation. 24(6): 1162–1165.
- Feng Y, Ling W, Qing T, Lin D, Yan T, Hao LI, Miao S, Yang G, Xin S, Dong L, Long W. 2014. Identification of Animal Rabies in Inner Mongolia and Analysis of the Etiologic Characteristics. *Biomed Environ Sci.* 27(1): 35-44.
- Ferrari HF, Luvizotto MCR, Ramal P, Cardoso TC. 2007. Detection of bovine herpesvirus type 5 in formalin- fixed, paraffin-embedded bovine brain by PCR: a useful adjunct to conventional tissue based diagnostic test of bovine encephalitis. *J. Virol. Methods.* 146 (1-2): 335-340.
- Figuera RA, Souza TM, Silva MC, Brum JS, Graça DL, Kommers G, Irigoyen L, Barros CS. 2008. Causas de morte e razões para eutanásia de cães da Mesorregião do Centro Ocidental Rio-Grandense (1965-2004). *Pesq. Vet. Bras.* 28 (4): 223-230.
- Flores EF, Weiblen R, Vogel FS, Dezengrini R, Almeida SR, Spilki F, Roehe P. 2009. Neuropatogênese experimental da infecção pelo herpesvírus bovino tipo 5 em coelhos. *Pesq. Vet. Bras.* 29:1-16.
- Garcia AF, Novais JB, Antello TF, Silva-Frade C, Ferrarize MC, Florez EF, Cardoso TC. 2013. Bovine herpesvirus type 5 infection regulates Bax/BCL-2 ratio. *Genet. Mol. Res.* 12 (3) 3897 – 3904.
- Glauco JN, Galiza MLC, Antonio FM, Dantas SV, Riet-Correa F. 2010. Doenças do sistema nervoso de bovinos no semiárido nordestino. *Pesq. Vet. Bras.* 30 (3): 267-276.
- Hamir AN, Moser G. 1994. Immunoperoxidase test for rabies: utility as a diagnostic test. *J. Vet. Diag. Invest.* 6:148-152.
- Hamir AN, Moser G, Fu ZF, Dietzschold B, Rupprecht CE. 1995. Immunohistochemical test for rabies: Identification of a diagnostically superior monoclonal antibody. *Vet. Record.* 136: 295-296.
- Hübner SO, Pescador C, Corbellini LG, Driemeier D, Spilki FR, Roehe PM. 2005. Otimização da imunoistoquímica para detecção de herpesvírus bovino tipo 5 (BHV-5) em tecidos do sistema nervoso central fixados com formaldeído. *Arqu Bras. Med. Vet. Zoot.* 57: 1-6.
- [ICA] Instituto Colombiano Agropecuario. Colombia: sanidad animal. 2011. Informe técnico. Bogotá: Produmedios. Pp. 45-47.
- Jurado GE, Montoya LM, Betancur Cesar, Pedraza FJ. 2012. Uso de la inmunohistoquímica como herramienta epidemiológica para el diagnóstico de rabia bovina a partir de casos no conclusivos. *Rev. MVZ Córdoba.* 17(2): 3065-3070.
- Karhs FR. 1985. Enfermedades víricas del ganado vacuno, ed Acribia. 84-200.
- Karlsen F, Kalantari M, Chitemerere M, Johansson B, Hagmar B. 1994. Modifications of human and viral deoxyribonucleic acid by formaldehyde fixation. *Lab Invest.* 71 (4): 604-611.
- Kunert HC, *et al.* 2013. Bovine Herpesviruses Do Not Play a Major Role in the Differential Diagnosis of Rabies in Cattle in Southern Brazil. *Act. Scient. Vet.* 41: 1099.
- Langohr IM, Irigoyen LF, Amaral de Lemos RA, Barros CS. 2003. Aspectos epidemiológicos, clínicos e distribuição das lesões histológicas no encéfalo de bovinos com raiva. *Cienc. Rural.* 33 (1): 125-131.
- Lemos RAA. 2005. Enfermidades do sistema nervoso de bovinos de corte das regiões Centro-oeste e Sudeste do Brasil. Tese Doutorado em Medicina Veterinária. Universidade Estadual Paulista-Brasil. 150p.
- Leong A, Peter NG. 1989. The effects of progressive formaldehyde fixation on the preservation of tissues antigens. Division of tissue pathology, Institute of medical and veterinary science. *Ad. Path.* 21: 266-268.
- Lima EF, Riet-Correa F, Soares CR, Barros GA, Sousa LF. 2005. Sinais clínicos, distribuição das lesões no sistema nervoso e epidemiologia da raiva em herbívoros na região Nordeste do Brasil. *Pesq. Vet. Bras.* 25(4): 250-264.
- Lopez J, Trimarchi C, Wandeler A, Gessel Y. 1998-2001. Immunohistochemical recognition of a wide spectrum of lyssaviruses in formalin-fixed tissues by one monoclonal antibody. *Bol. Centr. Panam. Fiebre Aftosa.* 64-67: 18-25.
- Lucena RB, Pierezan F, Kommers GD, Irigoyen LF, Figuera RA. 2010. Doenças de bovinos no Sul do Brasil: 6.706 casos. *Pesq. Vet. Bras.* 30 (5):428-434.

- Machado FG, Bernardi F, Hosomi F, Peiró J, Weiblen R, Roehe P, Maiorka P. 2013. Bovine herpesvirus-5 infection in a rabbit experimental model: Immunohistochemical study of the cellular response in the CNS. *Microbial Pathogenesis*. 10-16.
- Marcolongo-Pereira C, Sallis ES, Grecco FB, Raffi MB, Soares MP, Schild AL. 2011. Raiva em bovinos na Região Sul do Rio Grande do Sul: epidemiologia e diagnóstico imuno-histoquímico. *Pesq. Vet. Bras.* 31 (4): 331-335.
- Marin MS, Leunda MR, Verna AE, Faverín C, Pérez SE, Odeón AC. 2012. In vitro replication of bovine herpesvirus types 1 and 5. *J. Virol. Methods*. 181: 80– 85.
- Maxie G. 2007. Nervous system. Vol 1. In: Jubb KVF, Kennedy PC, Palmer N. (eds), *Pathology of Domestic Animals*. 7th ed. New York: Elsevier Health Sciences. 415 p.
- Neto AHM, Carvalho AU, Facury FEJ, Ferreira PM, Stancioli-Barbosa EF, Barbosa-Stancioli EF, Lobato Z, Alvarenga M, Serrano A, Martins R, Afonso D. 2009. Meningoencefalite por Herpesvirus bovino 5 em Minas Gerais: relato do caso clínico. *Arq. Bras. Med. Vet. Zoot.* 61(1): 1-5.
- Oliveira TS, Bull V, Rezende CA, Furtini R, Costa EA, Paixão TA, Santos RL. 2012. Perfil das amostras do sistema nervoso central de bovinos com síndrome neurológica e diagnóstica da raiva bovina no serviço de defesa sanitária de Minas Gerais, 2003-2010. *Pesq. Vet. Bras.* 32 (4): 333-339.
- [OMSA] Organización Mundial de Sanidad Animal. Plan de contingencia-encefalopatía espongi-forme bovina. 2008. [Internet] Bogotá: ICA. [Citado 2013 junio 15]. Disponible en: http://www.oie.int/eng/maladies/en_alpha.htm
- Pedraza FJ, Alessi AC, Barbosa-Stancioli EF. 2010. Detection of bovine herpesvirus 5 (BoHV-5) in formalin-fixed, paraffin-embedded bovine brain by nested PCR in colombian cattle. *Rev. Col. Cienc. Pec.* 23: 292-298.
- Pedraza FJ, López JP, Ávila JA, Alessi AC, Flores EF. 2011. Evidencia serológica de herpes vírus bovino 5 (BoHV-5) em bovinos de la región de los llanos orientales de Colômbia. *Rev. Cient. FCV-LUZ.* 21 (1): 16 - 21.
- Pedroso POM, Pescador CA, Bandarra PM, Ray-mundo DL, Borba MR, Wouters F, Bezerra P S, Driemeier D. 2008. Padronização da técnica de imuno-histoquímica para raiva em amostras de tecido do sistema nervoso central de bovinos fixadas em formol e emblocadas em parafina. *Pesq. Vet. Bras.* 28 (12), 627-632.
- Piedrahita LE, Montoya LM, Pedraza FJ. 2010. Herpes Virus Bovino tipo 1 (BoHV-1) como posible causa de encefalitis en bovinos de la región del Magdalena Medio Colombiano. Estudio serológico y análisis epidemiológico. *Rev. Col. Cienc. Pec.* 23: 191-198.
- Ramos VJ. 2005. Technical Aspects of Immunohistochemistry. *Vet. Path.* 42: 405–426.
- Rech RR. 2007. Alterações no encéfalo de bovinos submetidos à vigilância das encefalopatias espongi-formes transmissíveis. [Tese de Doutorado em Medicina Veterinária]. Universidade Federal de Santa Maria-Brasil. 228p.
- Ribas NL, Carvalho RI, Santos AC, Valença RA, Gouveia AF, Castro MB, Mori AE, Lemos RA. 2013. Doenças do sistema nervoso de bovinos no Mato Grosso do Sul: 1082 casos. *Pes. Vet. Bras.* 33 (10):1183-1194.
- Rissi DR, Oliveira FN, Rech RR, Pierezan F, Lemos RA, Barros C. 2006. Epidemiologia, sinais clínicos e distribuição das lesões encefálicas em bovinos afetados por meningoencefalite por herpesvírus bovino-5. *Pesq. Vet. Bras.* 26 (2): 123-132.
- Rissi D, Pierezan F, Silva M, Furtado E, Lombardo C. 2008. Neurological Disease in Cattle in Southern Brazil Associated with Bovine Herpesvirus Infection. *J Vet Diagn Invest*, 346-349.
- Roehe PM, Silva TC, Nardi NB, Oliveira LG, Rosa JCA. 1997. Diferenciação entre o vírus da rinotraqueíte infecciosa bovina (BHV-1) e o herpesvírus da encefalite bovina (BHV-5) com anticorpos monoclonais. *Pesq. Vet. Bras.*; 17: 41-44.
- Salvador SW, Lemos RA, Riet-Correa F, Roehe PM, Osório ALR. 1998. Meningoencefalite em bovinos causada por herpesvírus bovino-5 no Mato Grosso do Sul e São Paulo. *Pesq. Vet. Bras.* 18: 76-83.
- Sanches AD, Ingerborg ML, Stigger AL. 2000. Cláudio Barros. Doenças do sistema nervoso central em bovinos no sul do Brasil. *Pesq. Vet. Bras.* 20 (3), 113-118.

- Silva ML, Riet-Correa F, Galiza GJ, Azevedo S, Afonso JÁ, Gomes A. 2010. Distribuição do vírus rábico em herbívoros naturalmente infectados. *Pesq. Vet. Bras.*; 30 (11), 940-944.
- Smith J. Rabies virus. In: Murray PR, Baron EJ, Pfaller MA, Tenover FC, Tenover RH. (Eds.) 1995. *Manual of Clinical Microbiology*, 6th ed. Washington DC: A S M Press. 997-1003.
- Souza VF, Melo SV, Esteves PA, Schmidt CS, Gonçalves DA. 2002. Caracterização de herpesvírus bovinos tipos 1 (BHV-1) e 5 (BHV-5) com anticorpos monoclonais. *Pesq. Vet. Bras.* 22: 13-18.
- Ubiali DG, Caldeira FHB, Moraes LG, Neto WSP, Antoniassi NAB, Arruda LP, Souza MA, Colodel EM. 2008. Causas de enfermidades com sinais clínicos nervosos em bovinos no Estado de Mato Grosso entre Janeiro de 2005 e Abril de 2008 diagnosticadas no LPV-UFMT. In: *Anais do Encontro Nacional de Diagnóstico Veterinário*. Campo Grande, MS. 261-262.
- Voguel FS, Caron L, Flores EF, Weiblen R, Winkelmann ER, Mayer SV, Bastos R. 2003. Distribution of Bovine Herpesvirus type 5 DNA in the central nervous systems of latently experimentally infected calves. *J. Clin. Microbiol.* 41: 4512-4520.
- Watson EN, David GP, Cook AJC. 2008. Review of diagnostic laboratory submissions of adult cattle 'found dead' in England and Wales in 2004. *Vet. Rec.* 163: 531-535.
- Wells GAH, Scotta C, Johnson CT, Gunning RF, Hancock RD, Jeffrey M, Dawson M, Bradley R. 1987. A novel progressive spongiform encephalopathy in cattle. *Vet. Rec.* 121: 419-420.
- Weese JS, Fulford MB. 2011. *Companion animal zoonoses*. First edition, Blackwell Publishing Ltd. 241p.
- Will RG, Ironside JW, Zeidler M, Cousens SN, Estibeiro K, Alperovitch A, Poser S, Pocchiari M, Hofman A, Smith PG. 1996. A new variant of Creutzfeldt-Jakob disease in the UK. *Lancet.* 347: 921-925.

Article citation:

Montoya LM, Ocampo PE, Sousa-Rocha N, Pedraza FJ. 2015. Enfermedad neurológica bovina con diagnóstico no conclusivo en la región norte de Colombia. Análisis histológico e inmunohistoquímico [Neurological diseases in cattle with non-conclusive diagnostic in the Colombia northern region. Histological and immunohistochemical analyses]. *Rev Med Vet Zoot.* 62(1):37-49.
<http://dx.doi.org/10.15446/rfmvz.v62n1.49384>