



Revista Estomatológica Herediana

ISSN: 1019-4355

rev.estomatol.herediana@oficinas-
upch.pe

Universidad Peruana Cayetano Heredia
Perú

Amaro Padilla, Rosalía E.; Ccahuana Vásquez, Vanessa Z.; Balarezo Razzeto, Jose
Antonio

Implantes inmediatos con prótesis fija implantosoportada en el maxilar superior
Revista Estomatológica Herediana, vol. 21, núm. 4, octubre-diciembre, 2011, pp. 205-509
Universidad Peruana Cayetano Heredia
Lima, Perú

Disponible en: <http://www.redalyc.org/articulo.oa?id=421539366005>

- Cómo citar el artículo
- Número completo
- Más información del artículo
- Página de la revista en redalyc.org

redalyc.org

Sistema de Información Científica

Red de Revistas Científicas de América Latina, el Caribe, España y Portugal

Proyecto académico sin fines de lucro, desarrollado bajo la iniciativa de acceso abierto

Implantes inmediatos con prótesis fija implantosoportada en el maxilar superior

Rosalía E. Amaro Padilla¹
Vanessa Z. Ccahuana Vásquez²
Jose Antonio Balarezo Razzeto¹

¹Docente del Departamento Académico de Clínica Estomatológica.

²Docente del Departamento Académico de Medicina y Cirugía Bucomaxilofacial. Facultad de Estomatología. Universidad Peruana Cayetano Heredia.

Correspondencia

Rosalía E. Amaro Padilla
Santa Carla 179 Urb Palao - Lima 31, Perú.
Teléfono: 991924588
e-mail: rosalia.amaro.p@upch.pe

Recibido : 18 de mayo de 2011

Aceptado : 10 de agosto de 2011

Amaro-Padilla RE, Ccahuana-Vásquez VZ, Balarezo-Razzeto JA. Implantes inmediatos con prótesis fija implantosoportada en el maxilar superior. Rev Estomatol Herediana. 2011; 21(4):205-209.

RESUMEN

El tratamiento del edentulismo total, parcial y unitario con prótesis oseointegradas está bien estudiado y presenta previsibilidad con altas tasas de éxito a largo plazo. En los casos en que el tratamiento convencional presenta limitaciones, el proceso de toma de decisiones en la elaboración del planeamiento se encuentra en la búsqueda de la mejor relación costo/beneficio. Es así que se debe tomar la decisión de: mantener o substituir dientes de pronóstico dudoso por prótesis oseointegradas con la finalidad de optimizar las funciones estética, oclusal y fonética evitando de esta manera procedimientos de aumento óseo. Este trabajo tiene como objetivo presentar y relatar un caso clínico en el cual se realizó el tratamiento optando por la substitución de los dientes de pronóstico dudoso por prótesis oseointegradas totales fijas con una función oclusal mutuamente protegida.

Palabras clave: IMPLANTES DENTALES / PRÓTESIS DENTAL DE SOPORTE IMPLANTADO.

Immediate implants with implant-supported fixed prostheses in the maxilla ABSTRACT

Long term treatment of total, partial and single edentulism with osseointegrated prostheses has been well documented and presents high success rates with predictability. In the treatments of cases with limite prognosis, the process for taking decisions depends on the best benefit/cost relationship. So we have to make a decision: keep and treat natural teeth or dentition with uncertain prognostic or substitute them by osseointegrated prostheses. This paper reports a clinical case where the treatment performed was substitution of the teeth with poor prognosis, by osseointegrated prostheses with an improvement of the occlusal functions.

Key words: DENTAL IMPLANTS / IMPLANT-SUPPORTED DENTAL PROSTHESIS.

Introducción

La sustitución de múltiples dientes perdidos en la región estética presenta un complejo desafío debido a la dificultad en la reforma de la apariencia natural sulcular y de la anatomía papilar que rodea a los implantes adyacentes. La estética óptima se basa en la ejecución meticulosa de la secuencia de los primeros pasos de la planificación del tratamiento: un buen diseño de guía quirúrgica, desarrollo y preservación del lugar de colocación del implante, colocación óptima del pilar y contorno de la corona (1).

La relación entre los implantes, los componentes protésicos y los tejidos duros y blandos circundantes es complejo y determina el resultado clínico final. La reabsorción ósea crestal frecuentemente observada seguida de la colocación del implante o seguida de la carga del mismo puede estar relacionada a factores tales como el espacio biológico, el macrodiseño del área cervical

del implante, posible tratamiento de superficies, el tipo de conexión implante- pilar, la posición del implante en relación al hueso crestal, el ancho del reborde alveolar, la distancia entre implantes contiguos, el procedimiento quirúrgico y los efectos de una sobrecarga y peri-implantitis. El establecimiento del ancho biológico perse está relacionado a una serie de eventos que resultan en un remodelamiento del hueso que rodea el implante, un hecho que ha sido observado en análisis radiográfico e histomorfo-métrico (1).

Caso clínico

Paciente de sexo femenino de 48 años edad, portadora de prótesis fija superior e inferior, con insatisfacción estética y funcional. Al examen clínico intraoral se observó puentes veneer resina desadaptados e inflamación gingival moderada generalizada y presencia de fístula a nivel de la pieza 13, caries

múltiples, migraciones dentarias, sobremordida horizontal y vertical incrementada, dificultad en la alimentación debido a la falta de dientes posteroinferiores, plano oclusal alterado y maloclusión clase II (Fig. 1). Al examen radiográfico mostró tratamientos de conducto defectuosos, lesiones endodónticas con necesidad de retratamiento, postes en mal estado y coronas desadaptadas con proporción coronoradicular desfavorable (Fig. 2). A la paciente se le diagnosticó enfermedad gingival inducida por placa dental, deformidades alrededor de los dientes: recesiones gingivales, periodontitis asociada con lesiones endodónticas; A nivel de los dientes: caries múltiples y desorden funcional oclusal por ser edéntulo parcial superior e inferior, alteración de la guía anterior, alteración del plano oclusal, alteración de la dimensión vertical, interfecciones oclusales: vertical, horizontal y trauma oclusal primario.

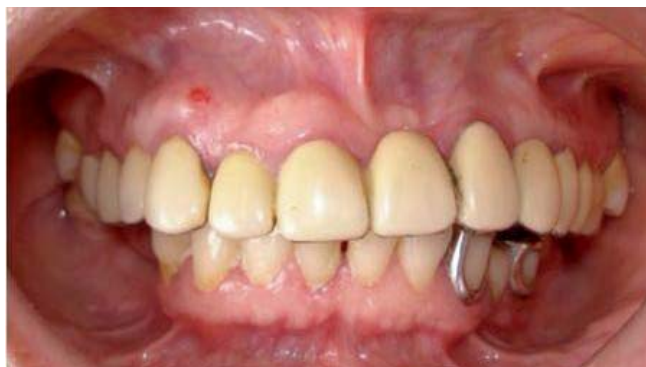

Fig. 1. Caso Clínico inicial.

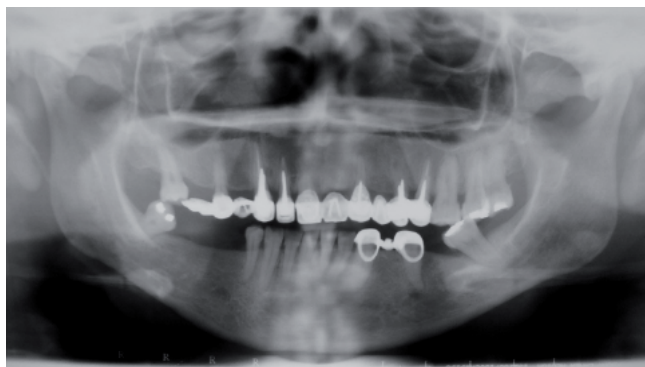

Fig. 2. Radiografía Panorámica inicial.

Debido a la evaluación del costo-beneficio de las opciones de tratamiento propuestas, la paciente decidió por los implantes oseointegrados y por prótesis total fija implanto-soportada, con exodoncia de los dientes remanentes y la confección transitoria de una prótesis total superior y parcial inferior durante el tiempo de oseointegración para una posterior provisionalización superior previa al tratamiento definitivo.

En la arcada superior el tratamiento con implantes oseointegrados tuvo como primera fase las exodoncias de las piezas 17, 15, 13, 12, 11, 22, 24, 25, 26, 27, 28 y colocación de ocho implantes inmediatos con la instalación de una prótesis total inmediata transitoria con el plano oclusal corregido, dimensión vertical conservada y función y estética mejoradas. Todos los implantes tuvieron una estabilidad inicial mínima de 35Ncm y fueron distribuidos en las posiciones: 16, 14, 13, 11, 21, 23, 24, 26; lo que posibilitó la función oclusal mutuamente protegida con una prótesis total fija metal cerámica implanto-soportada luego del tiempo de oseointegración (Fig. 3).

El acto quirúrgico se inició con la incisión supracrestal desde el área posterior de la tuberosidad con colgajo mucoperiostico. Se colocaron los implantes mediante la utilización

de la guía quirúrgica, verificando las inclinaciones y dirección mediante paralelizadores, empezando por la colocación del implante a nivel de la pza 11 seguido de la 13 luego se colocó el implante a nivel de la pza 14 y 26. Luego de verificar el paralelismo entre ellos se procedió a colocar los implantes a nivel de las pzas 21, 23, 24, 26. Así, fueron colocados ocho implantes de conexión interna con dimensiones de 4 x 15mm, con un trabamiento inicial de más de 35N. El procedimiento quirúrgico fue finalizado con la sutura del colgajo y colocación de una prótesis total superior transitoria rebasada con acondicionador de tejidos. Se indicaron paños helados de compresión externa en el área operada en las primeras 24 horas. En relación a la alimentación se recomendó comida fría durante el primer día, En las primeras 24 horas los enjuagatorios fueron evitados. Se realizó seis rebasados con acondicionador de tejidos durante los seis meses posteriores.

Después de seis meses de la instalación de la prótesis total superior, se procedió a la segunda fase quirúrgica en la arcada superior. Se utilizó la técnica de Palacci con el objetivo de lograr los contornos gingivales más óptimos y la formación de papilas con el fin de lograr la más alta estética, colocándose posteriormente los cicatrizadores

para finalizar con el rebasado de la prótesis total superior provisional con acondicionador de tejidos. Luego de cuatro semanas se realizó la provisionalización con pilares ucla de titanio y coronas termocuradas en base al encerado de diagnóstico manteniendo la dimensión vertical original de la paciente. Durante los dos meses posteriores se cuidaron los tejidos blandos focalizándose en la conformación de los pónticos y papilas mediante el empleo de pónticos ováticos (Fig 4).

En la evaluación de los tejidos blandos se comprobó la formación de papilas y mejoramiento del contorno gingival con lo cual se realizó la toma de transferencia de los ocho implantes previa confección de una cubeta individual. Obtenido el modelo definitivo se confeccionó una férula deacrílico termocurado incluyendo los ocho transfers para realizar una segunda transferencia y lograr una mayor exactitud debido a la menor contracción de polimerización delacrílico. Debido a la divergencia de los pilares se consideró conveniente realizar la ferulización de dos en dos en base a la planificación del caso que sería la confección de cuatro puentes metal cerámicos. Obtenido este segundo modelo definitivo se envió al laboratorio para el fresado de los pilares elegidos que fueron entre rectos y angulados. Para el fresado se tuvo en cuenta

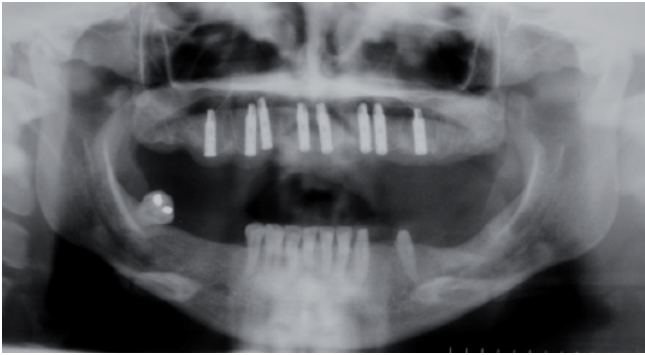


Fig. 3. Radiografía panorámica luego de la colocación de implantes.

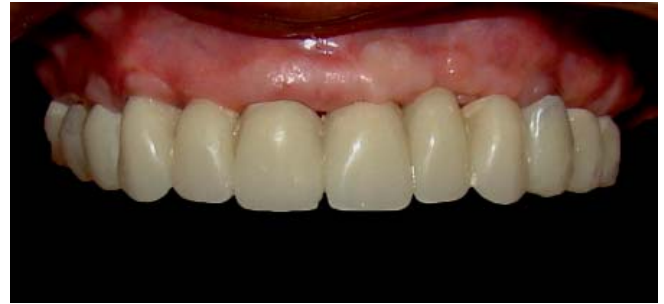

Fig. 4. Provisionalización: manejo de pónicos ováticos.

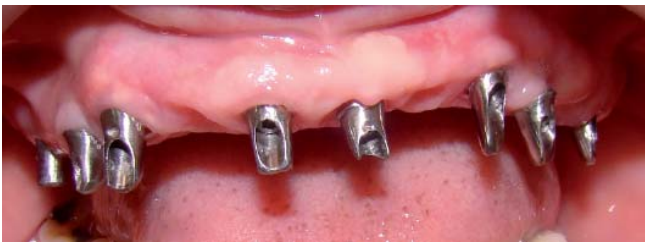

Fig. 5. Prueba de fresado de pilares.

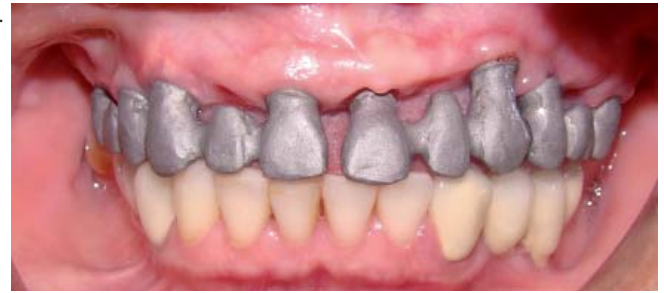

Fig. 6. Prueba de estructuras coladas.

el paralelismo entre los implantes a nivel de las piezas 16/14, 13/11, 21/23, 24/26 (Fig. 5). Se realizó la prueba del fresado de los pilares y se confeccionó a partir de estos las estructuras coladas como puentes de tres unidades (Fig. 6), luego de la prueba de los colados y verificación del asentamiento de dichos colados se procedió a la aplicación de porcelana y prueba de bizcocho verificando las tablas oclusales estrechas, puntos de contactos dirigidos a nivel del eje axial de implante y rampas bajas en las desoclusiones (Fig. 7,8). En la arcada inferior se realizó la nivelación de los bordes incisales desde de las pzas 32-43. Se colocaron implantes oseointegrados para las piezas 36 (4 x 10mm), 45 (4 x 11,5) y 46 (4 x 11,5) colocación posterior de coronas metalo cerámicas cementadas y un puente metal cerámica en pzas 35-33. Se consiguió una oclusión mutuamente protegida con una desoclusión canina derecha e izquierda. Finalmente se realizó la cementación temporal y confección de una férula de protección.

Discusión

La colocación de implantes inmediatos es una técnica aparentemente simple y extremadamente precisa, sensible y puede ser recomendada para áreas anteriores solamente con indicaciones específicas, que incluyan una extracción atraumática sin pérdida de soporte óseo para mantener la forma esencial de los tejidos blandos (en particular, de las papilas interproximales), abordaje sin incisión (para el posicionamiento del implante en el alveolo), un implante de plataforma baja (para obliterar la parte superior del alveolo), con un diámetro reducido apicalmente (para impedir una perforación de la superficie vestibular de la concavidad), superficie rugosa (permitiendo una rápida oseointegración) y una restauración provisional no funcional (evitando compromiso estético) (2). Las contraindicaciones de los implantes inmediatos son la presencia de infección activa, hueso insuficiente (<3mm), ausencia de ápice alveolar para estabilidad inicial del implante, fenestración cervical en la pared vestibular o su

destrucción es un hecho o cuando hay una amplia y larga recesión. Las ventajas son el mantenimiento de la forma de la interface restauradora gingival, maximizando el resultado estético, la preservación del hueso y el contorno gingival manteniendo el suplemento vascular, la optimización de la longitud del implante utilizando el tejido óseo residual, además del ápice, la estabilidad primaria y la cicatrización con completa oseointegración, la porción cervical de la corona provisional duplicando el perfil de emergencia del diente extraído, la preservación de la anatomía gingival antes de su colapso, inserción inmediata del provisional con el beneficio psicológico del paciente y la colocación de la restauración definitiva después de seis meses en vez de 9 a 12 meses (2).

Pinto et al. (1) realizaron el reporte de dos casos clínicos concluyendo que debido al alto índice de éxito alcanzado por la terapéutica con implantes oseointegrados se creó la expectativa de utilizarlos para reemplazar los dientes con

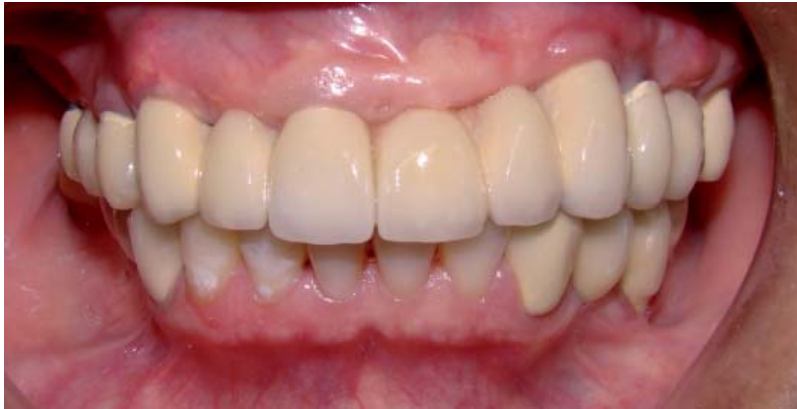

Fig. 7. Prueba de bizcochos.

pronóstico malo o reservado para lo cual debe realizarse un diagnóstico multidisciplinario y la aplicación de una técnica basada en la evidencia científica. Sugirieron que se debe presentar las diferentes posibilidades de tratamiento al paciente alertando sobre las ventajas y desventajas de cada opción en relación a los aspectos biológicos y financieros siendo el paciente el que debe escoger entre las posibilidades presentadas, considerando costo/beneficio. Esto debe registrarse por razones legales en la historia clínica.

En el año 2003, Schropp et al. (2) estudiaron la instalación de implantes inmediatos evaluando los cambios que ocurren en los tejidos óseos y gingivales después de la extracción de un diente por 12 meses y concluyeron que es favorable la instalación de implantes lo antes posible después de la exodoncia. De esta manera la colocación de implantes inmediatos es una alternativa válida para la preservación ósea, permitiendo la maximización de la oseointegración y el desarrollo de una restauración estética y funcional (3). Algunos factores previenen la falla prematura o posterior de la colocación inmediata de implantes: biológicos (ausencia de infección, buena higiene oral y paciente no fumador), biomecánicas (longitud

mínima 13 mm de implante, un buen posicionamiento del mismo y una buena estabilidad inicial) y anatómicos (alveolo intacto con una buena cortical vestibular y excelente topografía ósea con un mínimo de 3mm de hueso residual apical) (4).

En el 2008, Degidi et al. (3) realizaron un estudio cuyo propósito fue comparar y evaluar los niveles de tejidos de soporte entre implantes inmediatos, implantes restaurados inmediatamente en la región anterior estética con diferentes distancias inter-implantes. Cuarenta y nueve pacientes recibieron 152 implantes ubicados en la zona anterior que fueron restaurados inmediatamente siendo evaluados radiográficamente a los 0, 6, 12 y 24 meses después de la cirugía. Se evaluó la presencia de papila interproximal y se comparó con las distancias entre la cresta ósea y el punto de contacto entre las piezas naturales y las restauraciones con coronas. Se concluyó que para garantizar un mejor resultado estético en implantes inmediatos y restaurados inmediatamente el punto de contacto entre las coronas protéticas debe ser colocado de 3 a 4mm, nunca a más de 6mm del pico óseo y la colocación de dos implantes adyacentes debe tener una distancia de 2 a 4 mm.

El uso de estrategias estéticas para lograr los contornos de te-

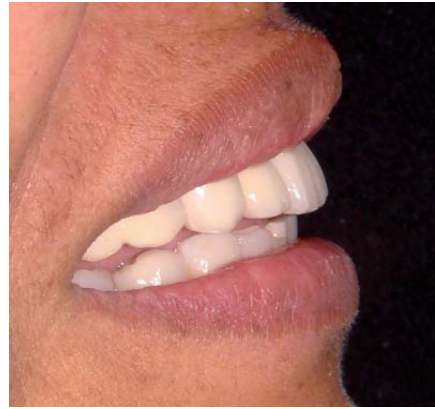

Fig. 8. Sonrisa: vista lateral.

jidos blandos ideales es de suma importancia para el resultado final del tratamiento. Salama et al. (4) presentaron un estudio cuyo objetivo fue evaluar el diagnóstico y el criterio de pronóstico que enfatiza la relación ósea gingival como medida para alcanzar resultados estéticos predecibles en el segmento anterior con restauraciones convencionales o implanto soportadas.

Asimismo, Palacci y Nowzari (5) revisaron las características anatómicas antes de la colocación de los implantes que influyen en el resultado de la terapia con implantes y presenta una serie de modalidades quirúrgicas destinadas a mejorar la apariencia de la los tejidos blandos peri-implantarios importantes para la creación de mucosa queratinizada alrededor de los implantes y de altura de tejido blando inter-implantes con el fin de evitar la retención de alimentos, aire y problemas al hablar. El uso de una prótesis provisional durante el periodo de recuperación es fundamental para la óptima recuperación basándose el diseño en la información de diagnóstico a fondo y así provocar una mínima inflamación y presión post quirúrgica a los tejidos blandos. Una prótesis provisional adecuada puede proporcionar valiosas sugerencias sobre la apariencia estética de la restauración definitiva. Sustenta el

uso de una técnica quirúrgica para restablecer un tejido similar a la papila entre los implantes mediante la manipulación de los tejidos blandos adyacentes a los implantes que pueden dar como resultado una arquitectura de tejido blando similar a la anatomía gingival alrededor de los dientes.

En el 2006, Kourtis et al. (6) indicaron la importancia clínica de las restauraciones provisionales, las cuales permiten guiar los tejidos blandos y la creación de un perfil de emergencia estético.

Si analizamos los resultados que se hubieran dado si se hubiera realizado un tratamiento convencional veríamos la necesidad de un abordaje clínico multidisciplinario con un tiempo de ejecución largo, costo alto y resultado con pronóstico de corto a mediano plazo. Sería necesario tratamiento periodontal, tratamiento y retratamiento endodóntico para eliminar áreas de infección. También serían necesarios tratamientos protéticos para mejorar la posición de los dientes con el objetivo de establecer una oclusión funcional y la reposición de los dientes perdidos. Inclusive la estética estaría comprometida debido a la relación maxilomandibular de clase II esquelética y dental en una relación clase I, para establecer una nueva dentición que contemple las funciones estéticas, oclusal y de fonación cómoda.

La reconstrucción con prótesis oseointegradas es actualmente la

única modalidad terapéutica protética que permite convertir la relación esquelética y dental clase II en relación dental clase I, sin cirugía ortognática.

Conclusiones

Los implantes oseointegrados son considerados actualmente una alternativa de tratamiento en los casos de edentulismo total, parcial y hasta en unitarios. A través de los avances de los sistemas de implantes, materiales para injertos y técnicas para manipulación de los tejidos la estética natural es alcanzada. Esta, antes considerada factor secundario, es ahora determinante para el éxito, pues ella es la que motiva, atrae e induce al paciente a buscar tratamiento odontológico. Uno de los principales limitantes para la obtención de padrones naturales (ausencia de soporte y consecuentemente estética gingival) en las restauraciones implanto soportadas puede ser vencido con la asociación de técnicas, dependiendo de las características individuales de cada paciente las cual debe ser correctamente evaluadas y estudiadas considerándose todas sus limitaciones. De esta manera se consigue el objetivo deseado, pudiéndose obtener resultados extremadamente estéticos.

Referencias bibliográficas

1. Pinto AVS, de Souza FL, Bellinghausen Neto AE, Anabuki

N, Boniati D, Pinto MS. El dilema de la substitución de dientes naturales por implantes oseointegrados: relato de dos casos clínicos. *Rev Implantnews*. 2010; 1(1):13-20.

2. Schropp L, Wenzel A, Kostopoulos L, Karring T. Bone healing and soft tissue contour changes following single-tooth extraction: a clinical and radiographic 12-month prospective study. *Int J Periodontics Restorative Dent*. 2003; 23(4):313-23.
3. Degidi M, Novaes AB Jr, Nardi D, Piattelli A. Outcome analysis of immediately placed, immediately restored implants in the esthetic area: the clinical relevance of different interimplant distances. *J Periodontol*. 2008; 79(6):1056-61.
4. Salama H, Salama MA, Garber D, Adar P. The interproximal height of bone: a guidepost to predictable aesthetic strategies and soft tissue contours in anterior tooth replacement. *Pract Periodontics Aesthet Dent*. 1998; 10(9):1131-41
5. Palacci P, Nowzari H. Soft tissue enhancement around dental implants. *Periodontol 2000*. 2008; 47:113-32.
6. Kourtis S, Psarri C, Andritsakis P, Doukoudakis A. Provisional restorations for optimizing esthetics in anterior maxillary implants: a case report. *J Esthet Restor Dent*. 2007; 19(1):6-17.