



Revista Estomatológica Herediana

ISSN: 1019-4355

rev.estomatol.herediana@oficinas-  
upch.pe

Universidad Peruana Cayetano Heredia  
Perú

Hidalgo Lostaunau, Rony Christian; Chinchay Ríos, Paola  
Solución Estética a un dilema en las restauraciones indirectas con corona y carillas  
simultáneas: Reporte de un caso.  
Revista Estomatológica Herediana, vol. 22, núm. 2, abril-junio, 2012, pp. 109-115  
Universidad Peruana Cayetano Heredia  
Lima, Perú

Disponible en: <http://www.redalyc.org/articulo.oa?id=421539370006>

- Cómo citar el artículo
- Número completo
- Más información del artículo
- Página de la revista en redalyc.org

redalyc.org

Sistema de Información Científica  
Red de Revistas Científicas de América Latina, el Caribe, España y Portugal  
Proyecto académico sin fines de lucro, desarrollado bajo la iniciativa de acceso abierto

Rony Christian Hidalgo Lostaunau<sup>1</sup>  
Paola Chinchay Ríos<sup>2</sup>

<sup>1</sup>Cirujano Dentista. Especialista en Odontología Restauradora y Estética Docente Principal de Odontología Restauradora y Estética en el programa de Especialidad en Rehabilitación Oral de la Universidad Privada San Juan Bautista .Lima, Perú.

<sup>2</sup>Técnica en Prótesis Dental. Facultad de Estomatología Rodolfo Beltrán. Universidad Peruana Cayetano Heredia. Lima, Perú.

#### Correspondencia

Rony Christian Hidalgo Lostaunau  
Calle Alameda del Crepúsculo #195 –  
Urb. Alborada.  
Lima 33, Perú  
Teléfono: 5112718942  
Email : esteticadentalperu@hotmail.com

## Reporte de Caso

# Solución Estética a un dilema en las restauraciones indirectas con corona y carillas simultáneas: Reporte de un caso.

Hidalgo-Lostaunau R<sup>1</sup>, Chinchay P<sup>2</sup>. Solución Estética a un dilema en las restauraciones indirectas con corona y carillas simultáneas: Reporte de un caso. Rev Estomatol Herediana. 2012; 22(2):109-115

#### RESUMEN

El presente artículo presenta una alternativa de solución ante la necesidad de resolver el sector anterior con combinaciones de carillas y corona. Se confeccionó una infraestructura que simula a un diente natural tallado para carilla y luego la cementación de las carillas sobre dientes preparados y sobre la infraestructura adhoc.

Esta es una alternativa ante la imposibilidad de coincidir estéticamente de manera adecuada una situación clínica en la cual la coincidencia estética sea un reto; el manejo del caso estuvo basado en una planificación precisa que inicia con un diseño digital personalizado, recogiendo las expectativas estéticas de la paciente y luego en una traducción a modelos encerados, para transitoriamente pre-visualizar el diseño en un ensayo restaurador en boca, el cual sirvió también como guía precisa para las preparaciones dentarias de las carillas a manera de pre-provisionales, finalmente para confeccionar los provisionales y orientar el formato de las futuras cerámicas. La predictibilidad de los resultados conseguidos fue gracias a una adecuada planificación y las cualidades estéticas y mecánicas de los materiales dentales restauradores indirectos empleados en este caso.

Palabras clave: RESTAURACIÓN DENTAL, CERÁMICA VÍTREA, LIBRE DE METAL, CARILLA DENTAL, ESTÉTICA

#### Dental restoration with laminate veneers and ceramic crown, aesthetic solution to a routine dilemma. Case Report.

#### ABSTRACT

The following article presents an alternative to resolve the esthetic zone with a combined treatment, consisting of laminate veneers and full coverage crown. A substructure that simulates natural tooth structure prepared for veneer was built, and then laminate veneers were fabricated and cemented over these adhoc substructures. The case was based in a meticulous treatment planning, which starts with custom smile design, gathering the patients' expectations and appropriate principles in dental esthetics. The result is then rendered in a diagnostic wax up, so the final outcome can be pre-visualized in the mouth by a mock-up. This mock-up will be later on used as a precise guide for the reduction required for the veneers, and serving as pre-provisionals. Predictability of the excellent results obtained is due to an adequate planning and of course quality and good handling of the dental materials used in the present case.

Key Words: DENTAL RESTORATION; GLASS-CERAMICS; METAL-FREE; DENTAL VENEER; AESTHETIC.

## Introducción

Desde el punto de vista protésico es retadora la situación clínica donde se tiene que rehabilitar el sector antero-superior con pocas carillas y una corona simultáneamente, y es más desafiante si algunos dientes al mismo tiempo presentan discromías dentales; tradicionalmente la solución con cerámicas feldespáticas podría implicar carillas y coronas ceramo-metálicas en los dientes

discrómicos, sin embargo actualmente contamos con diversos tipos de cerámicas dentales se pueden barajar nuevas posibilidades al respecto de una situación como esta.

Por otro lado, es cada vez mayor la solicitud de los pacientes de recibir tratamientos que no lleven metal, es conocido ya que los productos de la corrosión de los metales componentes de las aleaciones no

nobles que se generan y desprenden de prótesis dentales pueden afectar negativamente no solo la estética sino la salud del periodonto, sostén biológico de los dientes (1,2). Entendamos por corrosión al proceso electromecánico que involucra la pérdida de electrones y produce oxidación del material y liberación de subproductos que generan daños irreparables en el material, inflamación de los tejidos periodontales

circundantes y alteraciones estéticas desagradables.

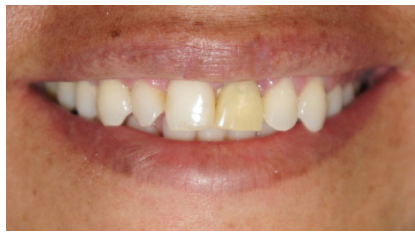Una vez que las condiciones iniciales del paciente han sido analizadas y sus expectativas determinadas, se establecen los objetivos del tratamiento y así las alternativas del procedimiento restaurador pueden ser seleccionadas, planteándose alternativas de tratamiento fundamentalmente basadas en la solución de los objetivos (1,3). Esto implica un conocimiento de los materiales dentales disponibles para lograr de la mejor manera posible estos objetivos, satisfaciendo las necesidades del caso, pero a su vez sosteniendo la rehabilitación en una adecuada función oclusal, la mejor aceptación biológica al tratamiento y finalmente una estética que cierre el círculo de la terapéutica exitosa.

El siguiente caso muestra una alternativa restauradora gracias a las posibilidades que ofrecen las cerámicas libres de metal, específicamente el sistema e.max, resaltando el proceso de planificación por medio del diseño digital bidimensional y el diseño creativo tridimensional.

## Reporte de Caso

La paciente (31 años, género femenino, ABEG, LOTE) llega a nuestra consulta pidiendo solucionar la sensibilidad dental que presentaba en algunos dientes, a la vez que solicita mayor estética para sus dientes anteriores, pues le desagrada el desalineamiento que presentan y la notoriedad de sus restauraciones de resina compuesta y sobretodo la condición del incisivo central superior izquierdo (Figura 1)

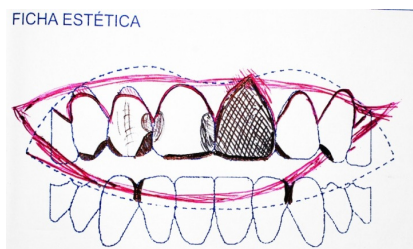
Luego de realizar una historia



**Figura 1.** Condición inicial de la paciente, sonrisa posada y cohibida por la condición antiestética de los incisivos superiores.

clínica completa (patológica, funcional, estética), que incluyó: odontograma, periodontograma, análisis clínico de la oclusión y ficha estética (Figura 2), procedimos a tomar fotografías de su condición inicial, tanto en estática como en función, intra y extraorales estandarizadas, como también modelos de estudio, registros intermaxilares y de arco facial. Catalogamos a la paciente como colaboradora, con altas exigencias estéticas, pero reticente a colaborar con más auxiliares radiográficos (radiografía lateral estricta).

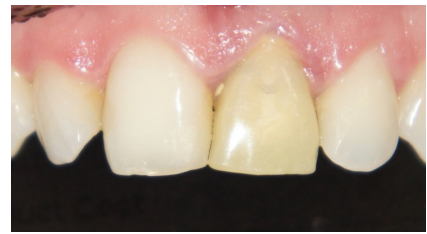Resalta de su historia clínica pa-



**Figura 2.** Ficha para el diagnóstico estético: marcando las condiciones negativas de la situación clínica.

sada el haberse hecho un tratamiento de clareamiento dental externo hace medio año y que el diente 21 había recibido un golpe fuerte que lo había fracturado hace siete años, lo que implicó recibir un tratamiento de conductos y un perno colado desde ese entonces (Fig. 3.).

Para el diagnóstico integral se usaron la historia clínica (periodontograma, odontograma, ficha oclusal y ficha estética), fotografías



**Figura 3.** Close-up de los incisivos superiores mostrando el aspecto antiestético del 12, 11, 21 (corona de acrílico) y de la condición gingival.

clínicas, registros vídeo-gráficos, radiografías, modelos de estudio articulados, registro intermaxilar en relación céntrica y registro del color dental. En el cuadro 1 se aprecia la relación entre los diagnósticos y los hallazgos clínicos / radiográficos / vídeo-fotográficos.

Los objetivos específicos para resolver este caso fueron: instrucción de higiene oral y mantenimiento de la misma; restablecer la salud periodontal; nivelar estéticamente los cenit gingivales; restablecer la integridad dental mediante restauraciones directas e indirectas; solucionar los puntos de contactos prematuros e interferencias (desgaste o incremento); optimizar la guía anterior (nivelando bordes incisales y otorgando oclusión mutuamente protegida); enseñar fisioterapia labial para una correcta exposición gingivo-dental; otorgar armonía y estética dental al sector anterior mediante restauraciones dentales.

La paciente pasó por una primera etapa asistencial, donde se estabilizó la mordida mediante un ajuste oclusal por desgaste en cúspide de balance del diente 14 e incrementos de resina compuesta directa en palatino de caninos 13 y 23, se solucionó el problema de la sensibilidad dental mediante barnices de ionómero vítreo Climpro XT (3M-ESPE, USA), se efectuó una profilaxis dental y se cambió el provi-

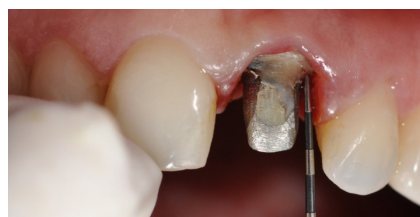**Cuadro I.** Cuadro de triple diagnóstico: patológico, oclusal, estético. Los objetivos de tratamiento se plantean en base a los diagnósticos y solución de las condiciones clínicas específicas apuntadas en este cuadro.

Principales Hallazgos Clínicos / Radiográficos	Diagnóstico	
Provisional desadaptado 21 Espacio periodontal ensanchado en 21 Restos de cemento en el espacio biológico en 21 Restauraciones de resina compuesta en mal estado Sensibilidad al frío y al dulce	Periodontitis Leve Aguda Localizada Lesiones secundarias de caries dental	Patológico
Protusiva: 11/42, 22/32, 23/33 Lateralidad Derecha: 14/44, 13/43 Lateralidad Izquierda: 22/31, 23/33 Punto de contacto prematuro en Relación Céntrica: 24 (Cresta proximal mesial) 33 (Vertiente distal de cúspide) Deslizamiento en céntrica 0,5mm - 1mm aprox. (medial) Giroversiones y contactos dentarios alterados	Desorden Funcional de la Oclusión	Oclusal
Contracción asimétrica perioral durante la sonrisa Alteración de posiciones del céntit y troneras gingivales Discromía de restauraciones (12,11) y provisional (21) Alteraciones de la tríada estética individual (forma, color y brillo) y eje dentario de 12 y 23.	Compromiso Estético de Moderado a Grave	Estético

sional del diente 21 para mejorar su condición gingival, evidenciando que existía una invasión del espacio biológico a nivel proximal (Fig. 4); se instruyó para una correcta higiene dental y mantenimiento de su salud buco-dental.

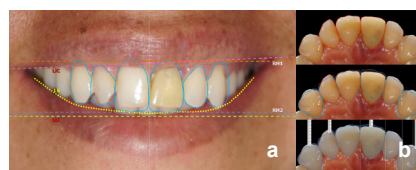
Con las fotografías protocolares para el diseño personalizado de la sonrisa (CSD, siglas en inglés de Custom Smile Design) se realizaron diseños digitales a medida, basándose principalmente en el manual sobre una ficha estética la ficha (4) y luego computacionalmente en 2D (5), con lo que se determinaron las formas dentales y disposición de las mismas en busca del mejor resultado estético posible (Fig. 5).

Se tradujo este diseño digital 2D



**Figura 4.** Detalle de la profundidad subgingival de la preparación dentaria encontrada luego del retiro de la corona de acrílico del 21.

al diseño creativo de la sonrisa 3D en cera, optimizando la oclusión y sin interferir por desgastes en la anatomía de los caninos superiores, exclusivamente se hizo una reducción de yeso de a 0.3mm en vestibular del incisivo lateral 12 (Fig. 6a), y luego se trabajó con cera por incrementos en 12, 11 y 21 (Fig. 6b); luego el modelo encerado (3D) fue duplicado, vaseado en yeso y se generó un negativo en acetato (Fig. 6c), que nos serviría posteriormen-

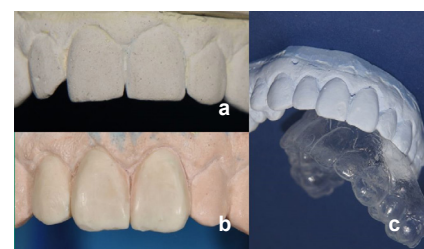


**Fig. a5 y b5.** Diseño de sonrisa personalizado (Custom Smile Design - CSD), redefiniendo la línea oclusal anterior (referencia horizontal 2 - RH2-) y la propuesta de morfología de los dientes antero-superiores, la cual fue aceptada por la paciente (a); en otra vista conjunta el análisis digital y diseño oclusal evidenciando los milímetros necesarios de corrección por desgaste o incremento (b).

te como matriz para el mock-up, la pre-visualización y la provisionali-

zación.

Se presentó el caso a la paciente planteándose tres propuestas de tratamiento, la tercera opción (que aceptó) involucraba: un ajuste oclusal por desgaste selectivo para estabilizar la oclusión, cerrar los diastemas 33/32, 42/43 con resina compuesta, restablecer la guía anterior y estética con restauraciones indirectas en 12, 11, 21 (previo reemplazo de las resinas compuestas en mesio-vestibular de 12 y 11), restauración definitiva de abfracciones 14, 34, 35, propuesta restauradora indirecta para restablecer las deficiencias del plano oclusal



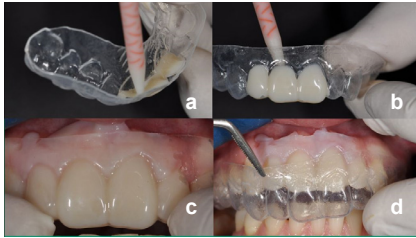
**Figura 6.** Detalle de la reducción del yeso en el modelo original (a); duplicado del modelo y confección del encerado basado en el diseño en 2D y optimizando la anatomía palatina y guía anterior (b); duplicado del modelo encerado y confección de negativo en acetato (c).

posterior en el cuadrante edéntulo parcial. La primera alternativa que rechazó implicaba un tratamiento de ortodoncia fija para corregir la oclusión y extruir el diente 21, combinar restauraciones directas con una indirecta; y en la segunda alternativa sólo combinar restauración indirecta en 21 con directas en los demás dientes anteriores. Ambas propuestas fueron rechazadas, la primera por el tiempo de tratamiento que implicaba y la segunda por la poca previsibilidad estética, pues ya había tenido restauraciones amplias de resina compuesta en el sector antero-superior con las cuales estaba disconforme.

Empleando bisacryl, Protemp 4 (3M ESPE, EEUU) hicimos un



mock-up y se llevó a cabo la pre-visualización inmediata, se corrigieron en boca detalles mínimos de



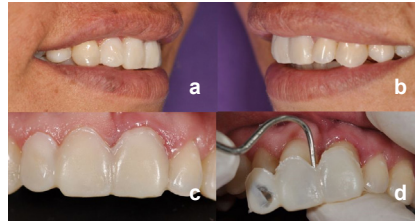**Figura 7.** Proceso de confección de la pre-visualización inmediata (mock-up indirecto): Inyección de bisacryl en la cubeta de acetato (a); detalle del contenido del material en la cubeta (b); colocación inmediata en boca (c); retiro del acetato quedándose el bisacryl sobre los dientes planificados a tratamiento (d).

los bordes incisales distales de 11 y 21, que la paciente recalco observándose al espejo (Fig. 7).

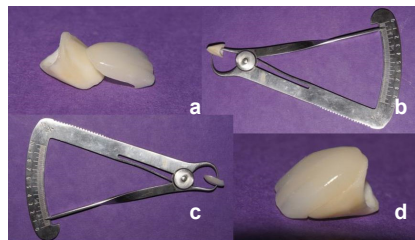
La paciente notó los aspectos laterales de la sonrisa de una manera inmediata por medio de las fotografías digitales (Fig. 8a y 8b), al igual que el descanso de sus labios en reposo, la cantidad de exposición dental y la fonética labio-dental, la paciente observó en el cambio que podíamos generar en sus dientes aceptando iniciar el tratamiento rehabilitador de su sonrisa (Fig. 8c). Aceptada la meta a donde queríamos llevarla, procedimos a retirar el mock-up y calibrar aproximadamente el grosor obtenido (Figura 8d), y a nivel de los incisivos centrales se midió que vestibularmente un máximo de 0,3mm en grosor, lo cual consideramos muy favorable procedimentalmente pues si la paciente aceptaba la alternativa rehabilitadora con restauraciones indirectas, la preparación dental implicaría un desgaste únicamente del esmalte dental sin exposición de la dentina.

Con la idea de llevar a cabo restauraciones indirectas, ahora el dilema de restaurar dos carillas y una corona se presentaba como una si-

tuación especialmente difícil, para nuestros colaboradores los técnicos dentales. Se decidió confeccio-



**Figura 8.** Fotografías laterales (derecha e izquierda) en sonrisa social (a,b); condición con el mock up de 12,11 y 21 (c); retiro del mock up mostrándose la perforación del mismo en mesio - vestibular de 12 por la giroversión de ese diente (d).



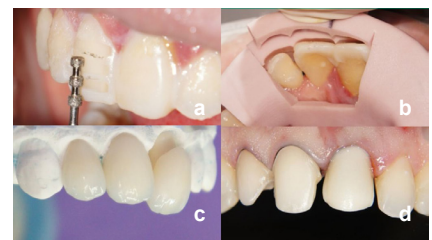**Figura 9.** Conjunto restaurador del diente 21: infraestructura vitrocerámica prensada con anatomía de diente tallado para carilla (a); calibrado vestibular de la infraestructura (b); calibrado de la carilla del 21 (c); superposición de la carilla sobre la infraestructura (d).

nar una infraestructura opaca con aspecto de diente tallado para carilla en vitrocerámica prensada y así manejar los tres dientes 12,11 y 21 cementando tres carillas de Empress Esthetic de pastilla ETC 1 (Ivoclar Vivadent, Liechtenstein): dos sobre esmalte (12 y 11) y una sobre infraestructura de disilicato de litio del sistema E.max press -pastilla HO- (Ivoclar Vivadent, Liechtenstein) (Figura 9)

Hicimos las preparaciones dentales basados en un nuevo mock-up, ahora empleándolo como pre-provisional (Figura 10). Concluida la etapa de preparaciones dentales (desgaste máximo de 0.4mm del esmalte) e impresiones definitivas se recibió el trabajo de la técnica dental, que estuvo presente el día de la toma de color.

La cementación de las carillas

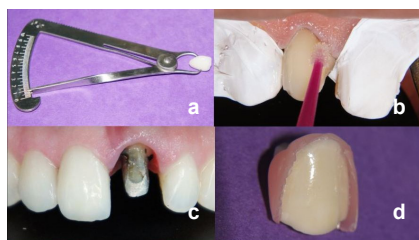
de 12 y 11 de 0,7mm de grosor (0,4 de preparación dental vestibular, 1.5mm incisal y 1mm de traslape palatino) fue con RelyX Veneer A1, bajo técnica adhesiva de acondicionamiento ácido (etch & rinse) íntegramente en esmalte (Figura 11); la infraestructura del 21 se cementaría por separado con cemento de ionómero vítreo modificado con resinas autocurables, RelyX Luting 2 (3M-ESPE; Germany), y la carilla del 21 de e.max esthetic se cementaría luego directamente; esto representó un desafío que modificó nuestra visión de previsibilidad en este caso, pues aunque se tuvo mucho cuidado en la toma del color de la infraestructura (HO E.max Press), el maquillaje de preparación superficial, el liner o wash de la superficie de toda la estructura se hizo con la cerámica reforzada con nano fluorapatita Empress Ceram -A1- (Ivoclar Vivadent-Liechtenstein) y su fijación posterior con un agente cementante opaco (RelyX Luting 2), existió la dificultad del manejo de



**Figura 10.** Preparación para carillas en los dientes 12 y 11 (sólo en esmalte, 0.4mm aproximadamente) sobre el pre-provisional con fresas de tres ruedas FG4142 (Sorensen; Brasil)(a); calibración de la preparación dental a 0.7mm empleando llave de silicona rígida Zetalabor (Zhermack; Italia) en recorte tipo sandwich (b); carillas de cerámica feldespática reforzada con leucita: Empress Esthetic (Ivoclar-Vivadent, Liechtenstein) (c); infraestructura de disilicato en diente 21 sostenida por el try-in WO del cemento RelyX Veneer (3M-ESPE; Germany).

los sustratos para la cementación de cerámica sobre cerámica, por los detalles que se especifican a continuación.

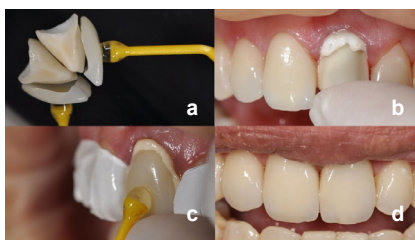
Técnicamente el proceso de cementación es muy semejante al



**Figura 11.** Calibración de la carilla sobre el diente preparado 12 (a); aplicando el agente de unión Single Bond 2 (3M-ESPE, USA) (b); una vez cementadas las carillas de 12 y 11, el muñón del diente 21 fue arenado con partículas de 50um (Bioart; Brasil) y fue acondicionado con ácido poliacrílico (Densell; Argentina) al 15% por 15 segundos y quedó listo para recepcionar la infraestructura (c); aislamiento del área a ser acondicionada con ácido fluorhídrico de la infraestructura del 21 (d).

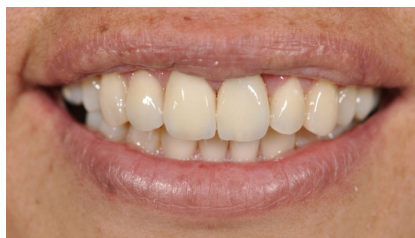protocolo clásico de cementación (5-7), pero generando un sándwich entre dos cerámicas ácido-sensibles.

Teniendo en cuenta que teníamos la posibilidad de hacer la prueba de los colores con los Try-in del cemento para carillas Relyx Veneer (3M-ESPE; Germany); lo que hacía suponer que el proceso sería bastante predecible. Sin embargo tuvimos un cambio de color no considerado durante el proceso y fue de la superficie vestibular de la infraestructura luego del acondicionamiento con ácido fluorhídrico al 10% ConAc Porcelana (FGM; Brasil), es decir durante su preparación fuera de boca; el acondicionamiento ácido alteró el aspecto del color de la superficie de la infraestructura, tornándola mate y aumentando el valor clínicamente; lo que obligó a realizar una mezcla artística del cemento resinoso Relyx Veneer WO con el tinte fotocurable Tetric Color (Ivoclar Vivadent; Liechtenstein) antes de cementar la carilla sobre la infraestructura del diente 21 (Fig. 12). Luego de la cementación, se retiraron los excesos de cemento y se controló nuevamente la oclusión y la guía anterior.



**Figura 12.** Ensayo fuera de boca del encaje entre la infraestructura y la carilla del diente 21 (a); cementación de la infraestructura con cemento de ionómero vítreo modificado con resinas que nos permitió alta opacidad (b); cementación de la carilla sobre la infraestructura con la mezcla entre el cemento resinoso para carillas y el tinte de resina fluida fotocurable (c); aspecto inmediato post-cementación (d).

A pesar de este impase, los resultados finales fueron satisfactorios y se lograron cumplir las expectativas de la paciente como el desenvolvimiento de este nuevo manejo de una situación clínica complicada que es la combinación de coronas y carillas con restauraciones cerámicas. Resuelto el sector anterior inferior y superior se procedió a rehabilitar los sectores posteriores y



**Figura 13.** Situación clínica post.operatoria inmediata.

completar la salud del sistema. En la figura 13 se aprecia la sonrisa final el mismo día de la cementación adhesiva.

## Discusión

La mayoría de literatura científica al respecto de las carillas indirectas está referida a aquellas que requieren de preparaciones dentales para su aplicación, sin embargo hoy existe mucho énfasis al respecto de la mínima preparación o sin preparación, y esto finalmente depende de la condición clínica a en-

frentar y de los resultados deseados con odontología restauradora indirecta (8,9); esto a su vez es posible porque los técnicos laboratoristas o protésicos dentales pueden prensar cerámica y confeccionar mínimas piezas de grosores extremadamente delgados, como carillas entre 0,4mm-0,75mm de grosor (9-11).

Es sabido que las carillas cerámicas fundamentan su longevidad en el procedimiento adhesivo y el adecuado manejo de la oclusión de los dientes donde son cementadas (8,12), este caso representó un reto que intentó en el intento de lograr un emparejamiento de color entre una corona libre de metal sobre muñón con perno colado metálico y unas carillas muy delgadas adheridas exclusivamente en el esmalte; el procedimiento adhesivo además no fue sencillo, primero debimos preparar el sustrato vestibular de la infraestructura y la superficie interna de la carilla fuera de boca, cementar la infraestructura y nuevamente limpiar la superficie vestibular de la infraestructura, este paso complicado lo efectuamos de la siguiente manera: 1) Acondicionamiento con ácido fluorhídrico 10% (4,5) de ambas superficies a adherirse, 2) La cementación de la infraestructura con cemento de ionómero vítreo modificado con resinas, previo silanizado de la misma (y el manejo del sustrato del muñón: la dentina fue acondicionada con ácido poliacrílico y del areanado con partículas de 50um  $Al_2O_3$  por 10s del poste colado del muñón, 2-3 segundo por cara) 3) Comprobación del correcto posicionamiento de la carilla sobre la infraestructura cementada, 4) Cotejo del color con los Try-In del sistema Relyx Veneer (donde se comprobó la disminución del valor y la saturación del color, consecuencia del acondicionamiento áci-

do de la infraestructura, lo que obligó a realizar mezclas empíricas con tinte marrón de Tetric Color hasta lograr una proporción adecuada) 5) Limpieza frotando ácido fosfórico de la superficie vestibular de la infraestructura cementada y de la superficie interna de la carilla (6), 5) Silanización de ambas superficies y secado al calor por 1 minuto (7), 6) Aplicación de resina hidrófuga Helibond (Ivoclar-Vivadent; Liechtenstein) y aireado profuso de ambas superficies para adelgazar la capa de adhesivo, 7) Aplicación de la mezcla del agente cementante (Relyx Veneer con Tetric Color) en la carilla, 8) Asentamiento de la carilla en posición sobre la infraestructura, retiro de excesos y fotocurado por 60 segundos en vestibular con énfasis en cervical e igualmente 60 segundos desde incisal (13,14), 9) Acabado y pulido de la unión y control de la oclusión en estática y dinámica.

La rehabilitación estética del grupo frontal siempre representa una de los mayores retos para nuestra profesión. Creemos que la estética no existe sin salud biológica, y la relación entre ambas establece lo más óptimo si es que el manejo oclusal es también preciso.

El éxito en odontología restauradora implica entonces la conservación de la condición biológica, la función óptima y la estética con naturalidad; a esto le hemos llamado a la vez, los fines terapéuticos de la odontología restauradora (15). Creemos que la pretensión de restaurar previsiblemente es posible de ser cumplida gracias al seguimiento de un protocolo de trabajo que implica una historia clínica completa, el empleo del diseño digital en 2D y el diseño por encerado

en 3D, la traducción y secuencia de ambos hasta que se plasmen en el mock up y los pre-provisionales antes de la realidad rehabilitadora nos permite decir que si es posible, que la secuencia otorga previsibilidad y puede ser plasmada siguiendo este protocolo de planificación. Es decir, que de manera ideal, durante el plan y transcurso del tratamiento, el profesional debe poseer la habilidad de visualizar el resultado y el pronóstico (16,17).

El mock up y los pre-provisionales le dan la posibilidad al paciente de visualizar el resultado antes de que el profesional proceda con cambios irreversibles, también podemos hacerles los ajustes necesarios, es decir, detalles mínimos a modificar de estos pre-provisionales para optimizar la estética y función (generalmente fonética), luego también servirán para la generación de llaves rígidas en boca, que podrán orientar el tallado, al mismo tiempo que los pre-provisionales en sí mismos son per se una guía casi natural para el tallado o preparación dental pues permitirán trabajar con instrumental rotatorio (fresas -tres ruedas-) pre-calibrado y finalmente para generar nuevamente los provisionales que la paciente llevará a la espera de los definitivos (2,17).

Hoy en día, las carillas de cerámica se han convertido en la principal modalidad de tratamiento estético conservador cuando se necesita y exige la restauración de los dientes anteriores, logrando la mayor naturalidad sin la necesidad de retenciones específicas pues está garantizada su unión mediante procedimientos adhesivos predecibles al esmalte, preservando al mismo tiempo su estructura pues requiere de mínimos tallados (2,3,9,10,18-

20). El ser conservador no es inherente al material, sino más bien a la técnica como es utilizado, por lo tanto la traducción de la planificación desde el diseño virtual al pre-provisional y a la preparación dental es de fundamental importancia y necesita precisión, es esto lo que permitirá ser verdaderamente conservador.

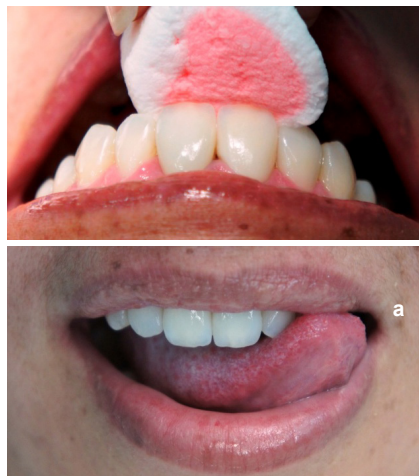Los factores que determinaron la toma de decisiones clínicas, utilizados para sustentar el plan de tratamiento efectuado son los relativos a la dificultad de obtener un emparejamiento ideal entre una corona de cerámica y una carilla tan delgada, por el hecho de desear en esta última reflejar la translucidez del diente lo más natural posible, el control de esta variación en la opacidad-translucidez y el adecuado manejo del color para el protésico o técnico dental fueron las dos principales razones para decidimos por este proceder, creemos que es una alternativa viable en situaciones similares, aun así como sugerencia podríamos recomendar infraestructuras de cerámicas más opacas y estratificadas con cerámicas feldeespáticas de mayor saturación, para evitar el problema consecuencia del acondicionamiento ácido.

## Conclusiones

Mediante esta alternativa restauradora se intentó coincidir al máximo el resultado estético entre dientes naturales, dos carillas y un diente no vital con poste colado destinado a corona, mediante el uso de una infraestructura libre de metal que sirvió como soporte para adherir una tercera carilla; la cerámica escogida es posible de ser adherida perfectamente a esmalte, dentina y entre sí, minimizando la posibilidad de defectos en la inter-



face. Consideramos que el resultado final logró bio-integración entre las estructuras dentales y la cerámica, proporcionando una armonía en la sonrisa que fue inicialmente diseñada según las expectativas de la



**Figura 14.** Fotografías artísticas de la condición final un mes post-operatorio (a,b).

paciente y siguiendo un protocolo preciso fue predeciblemente lograda con la mayor naturalidad posible (Figura 14).

Finalmente, consideramos que la planificación de este caso establece una secuencia lógica que genera un camino de previsibilidad, que la comunicación y trabajo en conjunto con el protésico dental a la vez que se persiguen cumplir las expectativas del paciente, es una triada que siempre se ha de buscar tener si se desean obtener resultados de óptima estética.

#### *Agradecimientos*

A los doctores: Roberto Tello, Rafael Barrantes, Israel Chávez, Joanna Dávila por su apoyo constante en el logro de la excelencia estética de este caso y a la paciente por consentir el registro detallado de su caso.

#### **Referencias Bibliográficas**

1. Mezzomo E, Susuki R. Reha-

- bilitación oral contemporánea. Primera edición. Venezuela : Editorial Amolca; 2010.
2. Gürel G. The science and art of porcelain laminate veneers. EEUU: Quintessence Books; 2003.
3. Nocchi-Conceicao E. Restaurações estéticas: compósitos, cerâmicas e implantes. Brasil: Editora Art Med; 2003.
4. Javaheri DS, Shahnava S. Utilizing the Concept of the Golden Proportion. Dentistry Today 2002; 21(6):96-101.
5. Coachman Ch, Van Dooren E, Gürel G, Landsberg CJ, Calamita MA, Bichacho N. Smile design: From digital treatment planning to clinical reality. In: Cohen M (ed). Interdisciplinary Treatment Planning. Vol 2: Comprehensive Case Studies. Chicago: Quintessence, 2012.
6. Magne P, Cascione D. Influence of post-etching cleaning and connecting porcelain on the microtensile bond strength of composite resin to feldspathic porcelain. J Prosthet Dent. 2006 Nov;96(5): 354-61.
7. Shen C, Oh WS, Williams JR. Effect of post-silanization drying on the bond strength of composite to ceramic. J Prosthet Dent. 2004; 91(5):453-8.
8. Gresnigt M, Özcan M. Esthetic Rehabilitation of Anterior Teeth with Porcelain Laminates and Sectional Veneers. J Can Dent Assoc. 2011; 77: b143
9. Javajeri D. Considerations for planning esthetic treatment with veneers involving no or minimal preparation. J Am Dent Assoc. 2007; 138: 331-7.
10. Magne P, Magne M. Use of additive wax-up and direct Intraoral mock-up for enamel preservation with porcelain laminate veneers. Eur J Esthet Dent. 2005; 1(1): 10-9.
11. Friedman MJ. A 15-year review of porcelain veneer failure a clinician's observations. Compend Contin Educ Dent. 1998; 19(6): 625-30.
12. Edelhoff D, Özcan M. To what extent does the longevity of fixed dental prostheses depend on the function of the cement? Clin Oral Impl Res. 2007; 18(3): 193-204.
13. Cabrera E, de la Macorra JC. Polymerization shrinkage influences microtensile bond strength. J Dent Res. 2007;86(3):227-31.
14. Feilzer AJ, De Gee AJ, Davidson CL. Increased wall-to-wall curing contraction in thin bonded resin layers. J Dent Res. 1989; 68(1):48-50.
15. Hidalgo – Lostanau RC. Restauración del sector anterior con resinas compuestas. Boletín del COL. 2010; 15(31): 24- 26.
16. Jahangiri L, Moghadam M, Choi M, Ferguson M. Casos Clínicos en Prostodoncia. Caracas: Editorial. Amolca; 2012.
17. Mintrone F, Kataoka S. Pre-visualization: A useful system for truly informed consent to esthetic treatment and an aid in conservative dental preparation. Quintessence of Dental Technology. 2010; 33: 189- 205.
18. McLean JW. Evolution of dental ceramics in the twentieth century. J Prosthet Dent 2001; 85:61-66.
19. Peumans M, Van Meerbeek B, Lambrechts P, Vanherle G. Porcelain veneers: a review of the literature. J Dent. 2000; 28:163-177.
20. Sevik C, Gü r H, Akkayan B: Fabrication of one-piece all ceramic coronal post and laminate veneer restoration: a clinical report. J Prosthet Dent 2002; 88:565-568.