



Veterinaria México

ISSN: 0301-5092

rmp@servidor.unam.mx

Universidad Nacional Autónoma de México
México

Ramírez Díaz, María de Guadalupe; Calzada, Luis Antonio; Colín Flores, Rafael
Schwannoma en la región pélvica de un perro de raza Doberman
Veterinaria México, vol. 31, núm. 2, abril-junio, 2000, pp. 169-172
Universidad Nacional Autónoma de México
Distrito Federal, México

Disponible en: <http://www.redalyc.org/articulo.oa?id=42331215>

- Cómo citar el artículo
- Número completo
- Más información del artículo
- Página de la revista en redalyc.org

redalyc.org

Sistema de Información Científica
Red de Revistas Científicas de América Latina, el Caribe, España y Portugal
Proyecto académico sin fines de lucro, desarrollado bajo la iniciativa de acceso abierto

Schwannoma en la región pélvica de un perro de raza Doberman

María de Guadalupe Ramírez Díaz *
Luis Antonio Calzada Nova **
Rafael Colín Flores ***

Abstract

The Schwannoma is a tumor of the myelin nerves that originates in the sheath of the cells of Schwann, and it can appear as a benign or malignant presentation; the difference is evident upon evaluating the structural characteristics of the tumor as well as the signology of the patient. Diagnosis can be carried out by means of observation of the macroscopic and microscopic characteristics, as well as by the use of immunocytochemical stains or by electronic microscopy. A case of a Schwannoma that originated in the nerves of the pelvic left member in a 7 year old Doberman was presented. At the beginning, the tumor had a diameter of thirteen centimeters approximately, and the patient did not show any signology. Three months later the animal showed a 4th degree claudication, anorexia, depression and a 100% increase of the tumoral mass in comparison to the initial observation. Diagnosis of the Schwannoma was confirmed by a histopathological study which evaluated the cellular morphology, and through an immunocytochemical technique tumor cells reacted positively with the S-100 protein.

Key words: DOG, MALIGNANT, SCHWANNOMA, SCHWANN.

Resumen

El schwannoma es una neoplasia de los nervios mielinizados que se origina en la vaina de las células de Schwann, puede tener presentación maligna o benigna, diferencia que se evidencia al evaluar las características estructurales del tumor, así como la semiótica del paciente; el diagnóstico puede realizarse mediante la observación de las características macroscópicas y microscópicas, al igual que con el uso de tinciones inmunocitoquímicas o microscopia electrónica. Se presentó un caso de schwannoma que se originó en los nervios de la región crural anteromedial, del miembro pelviano izquierdo en un perro de raza Doberman, de 7 años de edad. Al inicio la neoplasia tenía un diámetro de 13 centímetros, aproximadamente, y el paciente no presentaba ningún signo de la enfermedad; tres meses después, el animal presentó claudicación de cuarto grado, así como anorexia, depresión y un aumento de la masa tumoral de 100% respecto de la observación inicial. El diagnóstico de schwannoma se estableció mediante el estudio histopatológico evaluando la morfología celular y por medio de inmunocitoquímica, técnica en donde las células tumorales reaccionaron fuertemente con la proteína S-100.

Palabras clave: PERRO, MALIGNO, SCHWANNOMA, SCHWANN.

Recibido el día 16 de junio de 1998 y aceptado el 17 de febrero de 1999.

* Departamento de Patología Clínica, Facultad de Medicina Veterinaria y Zootecnia, Universidad Nacional Autónoma de México, 04510, México, D. F., Tel. 5622 5878.

** Clínica privada, Calle 6 núm. 18, Col. Espartaco, 04800, México, D. F., Tel. 5679 8773

*** Departamento de Patología, Facultad de Medicina Veterinaria y Zootecnia, Universidad Nacional Autónoma de México, 04510, México, D. F., Tel. 5622 5888.

El schwannoma (tumor de las células de Schwann), junto con el neurofibroma/neurofibrosarcoma, el neurinoma y el fibroblastoma perineural son neoplasias que se originan en las células de Schwann, a partir de cualquier nervio mielinizado; la incidencia de estos tumores en perros es aproximadamente de 3.8 por cada 100 000 animales de la población.¹⁻⁵

El schwannoma ha sido informado en la mayoría de las especies animales, como en perros, bovinos, gatos, etc. No hay predisposición de raza ni sexo y es más frecuente en perros adultos.²⁻⁸

La mayoría de los schwannomas tienen una presentación benigna,⁸ se caracterizan por un crecimiento lento, por provocar escaso dolor y por causar algunos signos neurológicos; miden aproximadamente menos de 5 centímetros.

Macroscópicamente se encuentran rodeados por una cápsula verdadera constituida por epineurio; al corte, estos tumores tienen un color rosado, blanco o amarillento. Microscópicamente se encuentra constituido por dos componentes:

a) Área A de Antoni, se caracteriza por su celularidad altamente ordenada en cortos haces o fascículos entrelazados, las células son fusiformes y compactas, generalmente tienen un núcleo ondulado, límites citoplasmáticos poco evidentes y ocasionalmente claras vacuolas intranucleares.^{4,8,9}

b) Área B de Antoni, se caracteriza por células fusiformes u ovaladas, dispuestas al azar dentro de la matriz de textura laxa, que llegan a presentar cambios microquísticos, células inflamatorias y delicadas fibras de colágeno.^{4,7-9}

En los schwannomas malignos, los casos de metástasis son raros, habitualmente son más grandes que los benignos y se derivan de éstos; aunque existe literatura que apoya que no se originan de los benignos, sino que son tumores de nueva formación, o que se derivan de la transformación de un neurofibroma plexiforme.¹⁰ Muestran notables cambios degenerativos, como la formación de quistes, calcificación, hialinización, hemorragia, atipia nuclear, celularidad muy mitótica, anaplasia, infiltración de siderófagos, histiocitos y ocasionalmente puede presentarse metástasis a linfonodos y pulmón.^{4,7,8}

El diagnóstico de schwannoma se realiza mediante la evaluación macroscópica y microscópica; el uso de inmunocitoquímica ha sido más utilizada en las neoplasias de origen humano, por lo que se disponen de pocos datos para las neoplasias animales, en este estudio se busca la expresión de las proteínas S-100 y la ácido gliofibrilar (PAGF), esta última es una proteína común de las células de sostén del sistema nervioso: central y periférico, ambas proteínas se expresan en las células de Schwann benignas y sólo la PAGF cuando existe degeneración de los nervios periféricos. Los

schwannomas malignos en humanos expresan pocos marcadores inmunocitoquímicos para su diagnóstico, a diferencia de la contraparte benigna; por lo tanto, las técnicas inmunocitoquímicas son consideradas de poca ayuda para el diagnóstico del tipo maligno; por último, se puede hacer uso de la microscopía electrónica, la cual no es necesaria en la mayoría de los casos.^{7,11}

Los schwannomas pueden originarse de un solo nervio, y paulatinamente extenderse en sentido proximal y distal en conjunción con el mismo; son tumores solitarios e infiltrantes. Los tumores que se desarrollan distantes del sistema nervioso central no están encapsulados ni bien definidos, y son de textura fibrosa. Los que se originan de las raíces nerviosas suelen estar bien definidos y son generalmente fusiformes.^{2,7,12}

Este informe describe un caso de schwannoma originado en los nervios de la región crural anteromedial del miembro pelviano izquierdo (MPI), que se desarrolló en un perro de raza Doberman, de 7 años de edad, macho, el cual al momento de la consulta manifestó una masa tumoral dura, firme, de superficie lisa, no desplazable, no dolorosa al tacto y de aproximadamente 13 cm de diámetro, con evolución de un mes, no presentó claudicación ni ningún otro signo. Se decidió realizar una biopsia profunda de la zona afec-

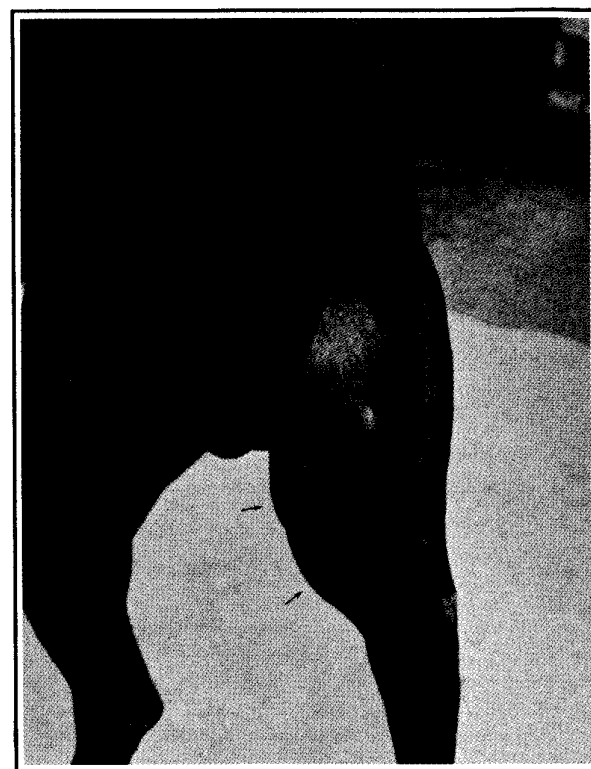


Figura 1. Se observa un aumento del tumor de 100%, comparado con la observación original (flechas).

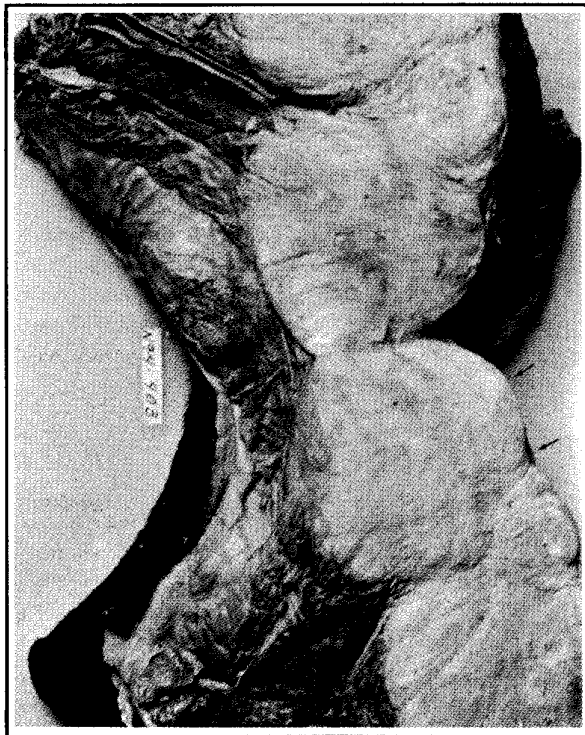


Figura 2. Corte transversal del miembro posterior izquierdo. Nótese un tumor de aspecto multilobular, de color blanco grisáceo, fasciculado (flechas).

tada, la muestra fue enviada al Departamento de Patología de la Facultad de Medicina Veterinaria y Zootecnia de la Universidad Nacional Autónoma de México, para el estudio histopatológico. Una semana después se obtuvo el resultado, que resultó compatible con schwannoma.

Por la localización y extensión de ese tumor, se indicó la amputación del miembro, petición que fue negada por los dueños, permitiendo, por lo tanto, la evolución natural de la enfermedad. Uno y medio meses después, al evaluar nuevamente al paciente se detectó una claudicación de segundo grado, sin pérdida de la propiocepción, con aumento del 50% del tumor, al compararlo con la observación original.

A los 3 meses, el paciente se revisó una vez más y presentaba anorexia, depresión y claudicación de cuarto grado, sin pérdida de la propiocepción, con un aumento del tumor de 100%, comparado con la observación original (Figura 1). Unos días después los dueños solicitaron la eutanasia.

Los propietarios permitieron la realización de la necropsia; en el examen macroscópico se observó una masa de 25 cm de largo y 10 cm de ancho, que al corte presentaba un aspecto multilobular, de color blanco grisáceo, fasciculado (Figura 2); en el examen micros-

cópico con tinción de hematoxilina y eosina (H y E) y tricrómica de Masson, se apreció una proliferación de células fusiformes con distribución laminar (Figura 3); además se empleó la técnica de inmunoperoxidasa, donde se utilizó la proteína S-100 y la proteína gliofibrilar que resultaron positivas, se percibió una reacción café-ocre en el sitio de unión antígeno-anticuerpo (Figura 4).

Es de suma importancia el diagnóstico precoz y diferencial del schwannoma para ofrecer un tratamiento efectivo y específico; entre los diagnósticos diferenciales se incluyen algunos tumores de la estirpe mesenquimal, como el fibroma, fibrosarcoma, mixomas, mixosarcomas, etcétera.

El schwannoma tiene la característica de ascender por la vaina de los nervios adyacentes y provocar la extensión de la masa tumoral rápidamente, ocasionando así una merma de la condición física del animal. Si llega a presentarse en los miembros, se indica la amputación del miembro afectado, inmediatamente después del diagnóstico.

Cabe considerar que con un manejo adecuado del schwannoma, podrá determinarse una mayor longevidad del animal. Entre las terapias que se han emplea-

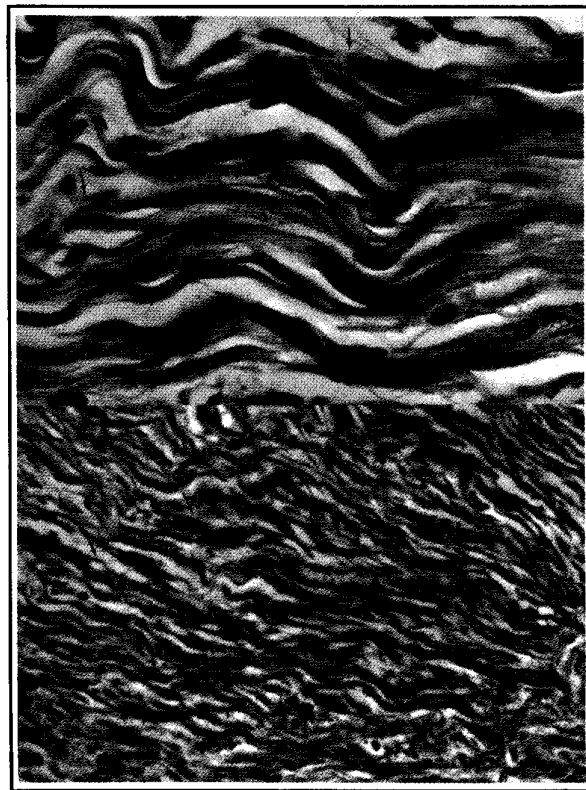


Figura 3. Corte histológico donde se aprecia la proliferación de células fusiformes con distribución laminar. Tricrómica de Masson 100X y 400X (flechas).

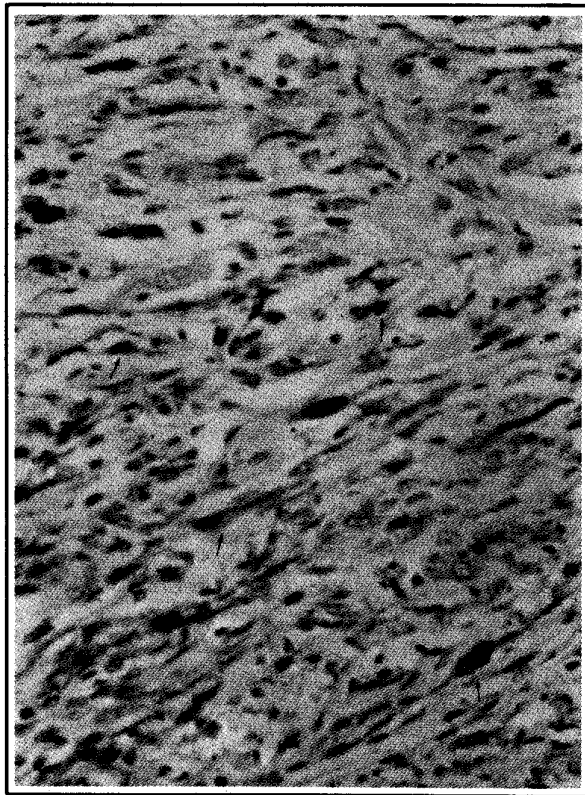


Figura 4. Técnica de inmunoperoxidasa, donde se utilizó la proteína S-100 y la proteína gliofibrilar que resultaron positivas. Se advierte una reacción en el sitio de unión antígeno-anticuerpo (flechas).

do para este tumor, la de elección es la excisión quirúrgica; cuando ésta no es indicada, se puede emplear la radioterapia, con la desventaja de que aún no se encuentra completamente estudiada y puede afectar estructuras próximas al tumor; la quimioterapia es otra opción, se ha recomendado una combinación de vincristina, doxorubicina y ciclofosfamida, conside-

rando que los beneficios tan sólo son paliativos. Todas las terapias anteriores pueden ser combinadas tomando en cuenta las limitaciones de cada una.⁸

El schwannoma es un tumor de origen nervioso que requiere de un diagnóstico precoz y tratamiento oportuno y radical, que muchas veces puede ser agresivo, por la capacidad que posee de extenderse a otros nervios.

La presentación inicial se caracteriza por el desarrollo de una masa tumoral, sin otro signo aparente, por lo que el médico veterinario, al enfrentarse con un problema de este tipo, puede permitir su evolución sin el tratamiento adecuado, disminuyendo así la oportunidad de sobrevida del paciente.

Referencias

1. Salvat. Diccionario terminológico de ciencias médicas. 12a ed. México (DF): Salvat, 1984.
2. Gregory K, Moore A. Managing the veterinary cancer patient. Trenton (NJ): Veterinary Learning Systems, 1995.
3. Uchida K, Kakayama H, Sasaki N, Tateyama S, Goto N. Malignant Schwannoma in the spinal root of a dog. J Vet Med Sci 1992;54:809-811.
4. Enzinger FM, Weiss SW. Tumores de tejidos blandos. Buenos Aires, Argentina: Médica Panamericana, 1985.
5. Withrow S, MacEwen E. Clinical veterinary oncology. Philadelphia: J.B. Lippincott, Co., 1989.
6. Hoerlein B. Canine neurology. 3rd ed. Philadelphia: W.B. Saunders, 1985.
7. Johnson G. Genesis and pathology of tumors of the nervous system. Sem Vet Med Surg (Small Anim) 1990;5:210-222.
8. Jubb K, Kennedy P, Palmer N. Patología de los animales domésticos. 3a ed. Montevideo, Uruguay: Hemisferio Sur, 1985.
9. Summers BA, Cummings JF, Lahunta A. Veterinary neuropathology. St. Louis (Mo): Mosby, 1995.
10. Cotran R, Kumar V, Robbins S. Patología estructural funcional. 5a ed. Madrid, España: Interamericana-McGraw-Hill, 1995.
11. Nesbitt J, Vega D, Burke T, Mackay B. Cellular Schwannoma of the bronchus. Ultrastruct Pathol 1996;20:349-354.
12. Jubb K, Kennedy P, Palmer N. Pathology of domestic animals. 4th ed. San Diego (Ca): Academic Press, 1993.