



Acta Pediátrica de México

ISSN: 0186-2391

editor@actapediatrica.org.mx

Instituto Nacional de Pediatría

México

Cámara-Miranda, Anabelle; Belmont-Laguna, Francisco; Cuevas-Schacht, Francisco
Tratamiento estomatológico de pacientes que ingirieron sustancias cáusticas. Ruta de
atención interdisciplinaria y reporte de caso

Acta Pediátrica de México, vol. 36, núm. 3, mayo-junio, 2015, pp. 164-176

Instituto Nacional de Pediatría

Distrito Federal, México

Disponible en: <http://www.redalyc.org/articulo.oa?id=423640353005>

- Cómo citar el artículo
- Número completo
- Más información del artículo
- Página de la revista en redalyc.org

redalyc.org

Sistema de Información Científica

Red de Revistas Científicas de América Latina, el Caribe, España y Portugal

Proyecto académico sin fines de lucro, desarrollado bajo la iniciativa de acceso abierto

Tratamiento estomatológico de pacientes que ingirieron sustancias cáusticas. Ruta de atención interdisciplinaria y reporte de caso

RESUMEN

La ingestión de sustancias cáusticas es un grave problema médico y social. La prevención de estos accidentes es esencial para evitar las lesiones y secuelas en la cavidad oral y en el tubo digestivo. Las lesiones producidas por esas sustancias se clasifican, desde un punto de vista anatomopatológico, de manera similar a las quemaduras de la piel. Existe relación entre el grado de profundidad de la lesión, los hallazgos endoscópicos y el pronóstico. La localización, la extensión y la gravedad de las lesiones dependen de muchos factores relacionados con el cáustico, por lo que es muy importante identificar el tipo de cáustico, las propiedades organolépticas, la concentración, la cantidad ingerida, el tiempo transcurrido desde la ingesta, si se han realizado medidas para neutralizar que puedan añadir un efecto térmico y la voluntad o no de la ingesta.

El objetivo de este artículo es establecer, en el Instituto Nacional de Pediatría, la clasificación de lesiones bucales y las bases para su rehabilitación de forma integral; ello con la finalidad de evitar secuelas que limiten la función estética, el crecimiento y desarrollo adecuados con las características orofaciales de cada paciente.

Palabras clave: sustancias cáusticas, clasificación de lesiones bucales, rehabilitación y prevención de secuelas.

Stomatological treatment in patients with ingestion of caustic substances. Interdisciplinary care pathway and case report

ABSTRACT

Ingestion of caustic substances remains a serious medical social problem; prevention of this accident is essential to avoid injuries and sequelae in the digestive tract and the oral cavity. The injuries caused by caustic substances are classified from a histological view, similarly to skin burns. In general, there is a relationship between the degree of depth of the lesion, endoscopic findings and prognosis. The following points should take into account: location, extension and severity of lesions which depends on many factors related to the caustic; there fore

Anabelle Cámara-Miranda¹
Francisco Belmont-Laguna²
Francisco Cuevas-Schacht³

¹ Residente de segundo año de la especialidad en Estomatología Pediátrica.

² Ortodoncista adscrito al Servicio de Estomatología Pediátrica.

³ Jefe del Servicio de Neumología Pediátrica.

Instituto Nacional de Pediatría, México.

Recibido: 7 de abril del 2014

Aceptado: 10 de octubre del 2014

Correspondencia: Dra. Anabelle Cámara Miranda
Instituto Nacional de Pediatría
Insurgentes Sur 3700-C
CP 04530 México, D.F.
Tel.: 10-84 09-00 ext. 1219
dracamamiranda@hotmail.com

Este artículo debe citarse como

Cámara-Miranda A, Belmont-Laguna F, Cuevas-Schacht F. Tratamiento estomatológico de pacientes que ingirieron sustancias cáusticas. Ruta de atención interdisciplinaria y reporte de caso. Acta Pediatr Mex 2015;36:164-176.

it is very important to identify: the type of caustic, the properties, the concentration, the amount consumed, the time since the ingestion, if you have actions taken to neutralize the noxious effect, that can add a thermal injury, and the voluntary intake or not.

The aim of this article is to establish at the National Institute of Pediatrics the classification given to the oral injuries and their rehabilitation in order to prevent sequelae that limit function, alter esthetics and appropriate growth and development orofacial characteristics of patients.

Key words: caustic substances, classification of oral lesions, rehabilitation and prevention of sequelae.

INTRODUCCIÓN

La ingestión accidental de agentes o sustancias cáusticas produce lesiones histológicas y trastornos funcionales cuya severidad puede ocasionar la muerte del niño, o bien, la aparición de secuelas inflamatorias y fibrosas que estenosan la cavidad bucal y el tubo digestivo invalidando al paciente de manera permanente.¹

Epidemiología

Las cifras de incidencia real de este problema varían según el centro sanitario. En el Instituto Nacional de Pediatría se atienden en promedio 23 casos por año, esta cifra representa el sexto lugar en frecuencia dentro de los ingresos al servicio de Urgencias por causa accidental, envenenamientos y violencia, con una tasa de 25 por cada 1 000 pacientes atendidos.¹

La facilidad para acceder a sustancias cáusticas para uso en el hogar, así como la introducción de nuevos y potentes limpiadores alcalinos concentrados, ha producido un aumento de la frecuencia de las lesiones corrosivas.²⁻⁴ El accidente ocurre cuando los adultos, concretamente los padres, por ignorancia y por descuido, dejan los envases con estas sustancias al alcance de los

niños que ingieren su contenido al confundirlo con refrescos o golosinas.¹ En adolescentes y adultos es obligado investigar la posibilidad de intento suicida.

Los detergentes o productos clorados que se compran en envases sellados de fábrica no son cáusticos; sin embargo, se les agrega sosa cáustica para mejorar su efectividad, ofertando un producto altamente peligroso denominado “artesanal”. Es importante que los padres o acompañantes proporcionen una muestra del producto ingerido con lo que tendremos una idea clara de su capacidad cáustica.⁵

Etiopatogenia

Los agentes cáusticos son sustancias o elementos cuya naturaleza fisicoquímica determina que, al ponerse en contacto con los tejidos, ocasionen lesiones semejantes a las quemaduras con inflamación aguda, formación de ampollas, escaras y necrosis, que pueden llegar a la perforación de los tejidos involucrados. En nuestro medio, el agente etiológico más frecuente es la sosa cáustica, que se utiliza en los hogares con diversas funciones como destapar tuberías de desagüe de cocinas y baños, entre otras.^{4,6}

Existen valores de pH que se consideran críticos. El pH superior o igual a 12 de las sustancias alcalinas tiene la capacidad de producir lesiones cáusticas; mientras que las sustancias ácidas lo hacen con un pH inferior a 4.^{1,3}

Los ácidos producen necrosis por coagulación proteínica con pérdida de agua, lo que forma una escara firme y protectora que dificulta en parte una mayor penetración, salvo en concentraciones elevadas.⁶⁻⁸ Los álcalis provocan necrosis por licuefacción con desnaturalización de las proteínas, saponificación de las grasas y trombosis capilares. Estas reacciones favorecen la profundización de las lesiones.

La severidad de las lesiones depende de la naturaleza fisicoquímica del agente cáustico, de su concentración y del tiempo que permanece en contacto con los tejidos. Las presentaciones en gránulos o en jaleas aumentan el tiempo de exposición.⁸

Clasificación de las lesiones en la cavidad bucal

De acuerdo con la clasificación de Benaim (1970) de las quemaduras en la piel,⁹ las lesiones en la cavidad bucal de tejidos afectados por sustancias cáusticas pueden ser:

Abiertas: con pérdida de continuidad de piel y mucosa.

Cerradas: sin pérdida de continuidad del tejido afectado; existe hematoma.

Tipo I: alteración sin pérdida de la continuidad del tejido epitelial, que se manifiesta por una zona eritematosa; puede incluir cambios en la temperatura y consistencia.

Tipo II: pérdida de continuidad de tejido epitelial; se considera una herida superficial que tiene aspecto de abrasión, ampolla o cráter superficial.

En ocasiones puede tener regiones cubiertas por tejido de granulación o fibrina, úlceras superficiales y aisladas en la zona afectada.¹⁰

Tipo III: pérdida de continuidad de tejido epitelial y fascia subyacente de la región afectada; puede extenderse con úlceras localizadas, confluentes y con zonas de tejido necrótico que provoca secreciones serosas y pus en caso de infección.

Tipo IV: pérdida total con destrucción extensa, necrosis de tejido o lesión en músculo, hueso o estructuras de sostén y terminaciones nerviosas. En este estadio pueden presentarse lesiones en cavernas o trayectos sinuosos.¹¹

Cuadro clínico

La sintomatología clínica inmediata es muy variable. El paciente pediátrico que ingiere una sustancia cáustica presenta inmediatamente dolor, sensación de quemadura, incapacidad para deglutir, sialorrea, vómito, irritabilidad y llanto.¹ Puede o no haber signos de aspiración del cáustico con tos y severa dificultad respiratoria. Los casos extremos que evolucionan con perforación del esófago, mediastinitis y empiema pleural cursan con estado sumamente grave de choque y sepsis.^{12,13}

En las primeras 48 horas después de la ingestión del agente cáustico se producen edema, hemorragia y ulceración de la mucosa con infiltrado de leucocitos polimorfonucleares, trombosis y gangrena. En la práctica clínica ocurre que el niño no siempre es llevado a consulta con la seguridad absoluta de que haya ingerido una sustancia cáustica. La situación clínica más frecuente es la de una madre que consulta porque encontró a su niño llorando frente a un recipiente que contenía una sustancia desconocida.^{1,14} Frecuentemente es imposible saber si el niño bebió o no de esa sustancia y, en todo caso, la cantidad ingerida.²

La ausencia de lesiones orales no descarta la existencia de lesión en el tubo digestivo, pero su presencia verifica que si hubo ingestión y obliga a la exploración endoscópica. El dolor es síntoma frecuente de ingesta de sustancias granulares y puede limitarse a la cavidad bucal o manifestarse en tórax o abdomen, indicando perforación esofágica con mediastinitis o perforación visceral y peritonitis.^{1,2,5}

Si no existe perforación los síntomas agudos suelen remitir en dos o tres días y la ingestión comienza a regularizarse. Durante esta fase pueden aparecer complicaciones respiratorias como neumonías o abscesos pulmonares, complicaciones sépticas a distancia y progresión de las lesiones periesofágicas hacia el mediastino.^{1,8}

Una vez fundamentada la sospecha de ingestión de una sustancia de naturaleza desconocida, probablemente cáustica, el servicio de Neumología Pediátrica iniciará un protocolo de tratamiento.^{1,14} Si el paciente muestra signos de intoxicación como somnolencia, sopor, pérdida de la conciencia, miosis, midriasis, taquicardia, bradicardia, cianosis, hipotermia o convulsiones, se tratará de acuerdo con el protocolo de probable intoxicación por fármacos o venenos. Si la exploración neurológica es normal se tratará de acuerdo con el protocolo de probable ingestión de sustancias cáusticas, independientemente de que el niño muestre o no lesiones peribucales, bucofaríngeas, o ambas, y será referido al servicio de Estomatología Pediátrica para su valoración, clasificación de lesiones y tratamiento.^{1,7}

ruta interdisciplinaria de tratamiento

El área más común de una lesión en la cavidad bucal por sustancias cáusticas son las comisuras labiales junto con el labio superior o inferior, el surco vestibular anterior, la lengua y, en ocasiones, los órganos dentarios y sus raíces, incluido el hueso alveolar.¹⁵

Las secuelas principales son: microstomia,¹⁶ deformidades morfológicas del labio, anquiloglosia, alteraciones en el desarrollo óseo y oclusal,¹⁷ necrosis pulpaes y defectos en el desarrollo dental.

La rehabilitación (Figura 1) de la porción labial es una de las más difíciles de lograr por su morfología y por las características de la musculatura peribucal, que al funcionar como un esfínter se colapsa debido al proceso de cicatrización de las lesiones y la contractura de los tejidos peribucales, con reducción marcada de la apertura bucal generando microstomia que, si no es tratada de manera adecuada, se agravará con la edad.¹⁸ El contacto de la mucosa oral con sustancias cáusticas suele evolucionar durante su resolución hacia la formación de bridas cicatriciales que, dependiendo de su localización, comprometen en mayor o menor medida fonación, deglución y masticación.¹⁹

Hay muchos factores externos que intervienen en el crecimiento craneofacial:²⁰

- El crecimiento de la lengua, los labios y las mejillas.
- El cambio en la acción muscular.
- El cambio en los patrones de deglución de la infancia y de la niñez.
- Variaciones morfológicas y anatómicas.

Estas últimas pueden ser utilizadas para producir cambios en el crecimiento a través de las señales externas de activación y guiar positivamente el proceso de crecimiento.²¹

Teoría de la matriz funcional de Melvin Moss²²

De acuerdo con esta teoría del crecimiento el hueso y el cartílago carecen de determinantes intrínsecos de desarrollo y se desarrollan en respuesta al crecimiento de los tejidos adyacentes.

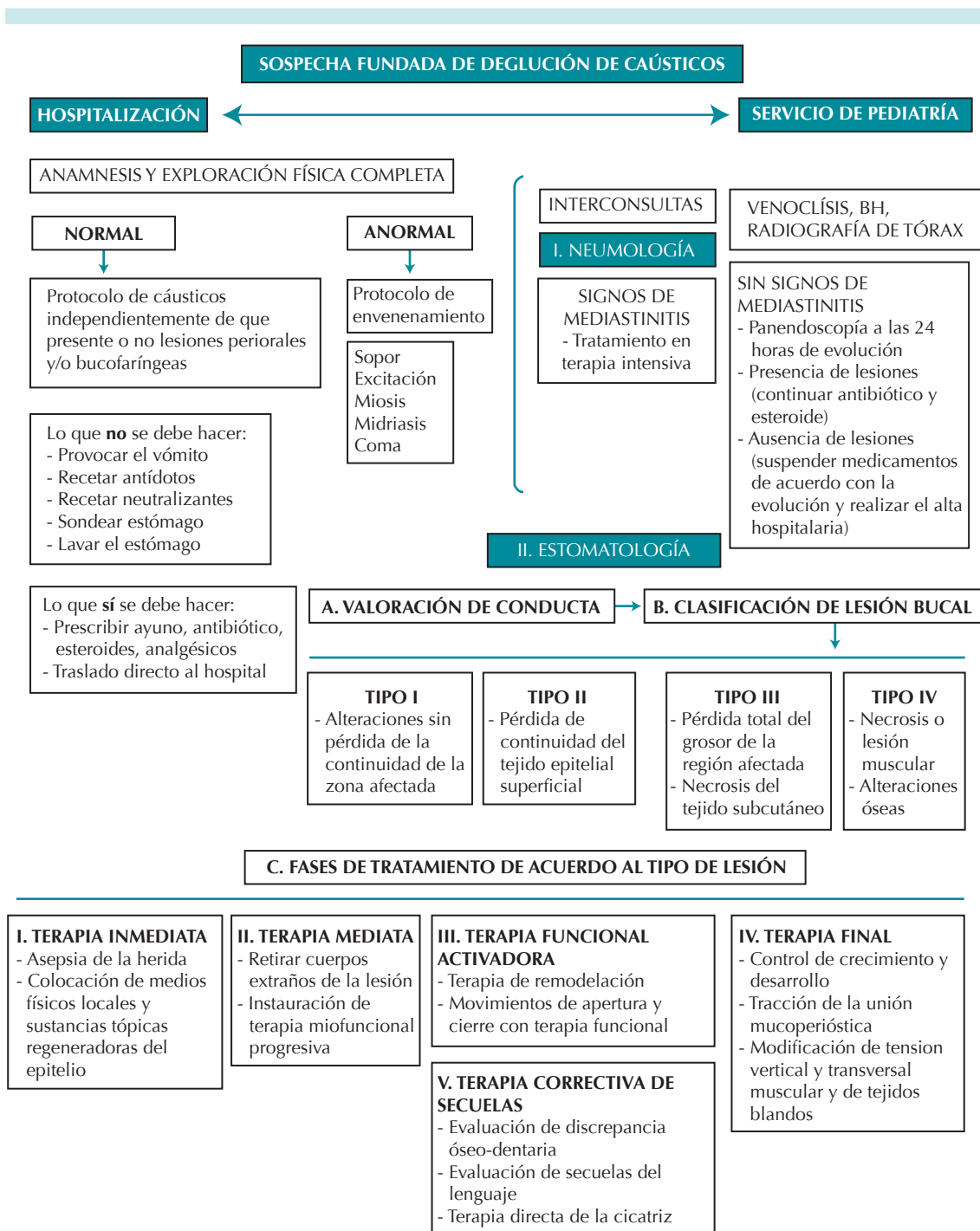


Figura 1. Ruta interdisciplinaria de tratamiento.

Moss llama a dichos tejidos matrices funcionales en las que cada componente realiza una actividad, mientras que los tejidos esqueléticos soportan y protegen a las matrices funcionales. Estos tejidos esqueléticos crecen en respuesta al crecimiento de los tejidos blandos: tejido celular subcutáneo y submucoso, epitelio nasal, bucal, vasos, nervios y músculos.

Cualquier hueso crece en respuesta a las relaciones funcionales establecidas por todos los tejidos blandos vinculados a él, lo cual no regula el ritmo ni las direcciones de su crecimiento. La matriz funcional del tejido blando es el determinante responsable del crecimiento esquelético.

El crecimiento de la cara ocurre como respuesta a necesidades funcionales y está mediado por los tejidos blandos que recubren los maxilares. Los tejidos blandos crecen y el hueso y el cartílago reaccionan a dicho crecimiento.

Tratamiento orofacial

La capacidad de respuesta a la agresión que sufre un tejido está determinada por una serie de eventos que, de manera progresiva, se activan para restablecer las condiciones de integridad anteriores al momento del daño.²³ Los tratamientos miofuncional y del tejido mucoso dependerán directamente del proceso de cicatrización y regeneración, para así facilitar o interferir en la reparación de la herida. El tratamiento estomatológico del paciente se deberá iniciar a las 24 horas de haber tenido contacto con la sustancia cáustica o una vez estabilizado.²⁴

Principios del tratamiento

Las fuerzas aplicadas pueden ser compresivas o de tensión, dependiendo del tipo de fuerza. Existen dos principios diferentes de tratamiento:

1. Aplicación de las fuerzas: el estrés compresivo y el estiramiento actúan sobre la estructura involucrada, dando como resultado una alteración primaria en la forma con una adaptación secundaria de la función.
2. Eliminación de las fuerzas: la distribución y restricción de las influencias ambientales son eliminadas permitiendo un desarrollo óptimo.

Las medidas terapéuticas interrumpen el patrón reflejo anormal restableciéndose la memoria propioceptiva, promoviendo un patrón de desarrollo normal.^{20,21}

Objetivos del tratamiento

1. Eliminación de las influencias nocivas de los tejidos blandos.
2. Cambios del equilibrio entre los grupos musculares bucales.
3. Eliminación de la presión muscular, fortaleciendo así las fuerzas de los antagonistas.

Fases del tratamiento

Fase I. Terapia inmediata: en las primeras 24-48 horas del contacto se presenta una fase inflamatoria inicial junto con eritema, edema y ulceración de la mucosa. La asepsia de la herida debe realizarse con solución fisiológica o agua destilada en lesiones grado I y con peróxido de hidrógeno del 3 al 9% (2 mL), yodopovidona al 10% (5 mL) y solución fisiológica (40 mL) en lesiones grados II, III y IV por un periodo de 2 a 4 minutos de desbridamiento mecánico.

Se decide la aplicación de medios físicos locales, de hidrocarburos saturados, petrolatos (vaselina), o ambos, en lesiones grado I, así como sustancias tópicas balsámicas o reconstituyentes del epite-

lio (*Triticum vulgare*/fenoxietanol) en lesiones grados II, III y IV con el objetivo de mantener lubricada la zona de la lesión; por lo que favorece la cicatrización. Se prescribe dieta libre de grasas e irritantes, fría en lesiones grado I; dieta blanda por un periodo de siete a diez días en lesiones grados II y III; dieta licuada o alimentación vía parenteral en lesiones grado IV, dependiendo de la tolerancia y se evalúa la prescripción de antibióticos y analgésicos.^{25,26}

En lesiones grados I y II se inicia la fase II del tratamiento; se utilizan, en primera instancia, separadores de comisuras labiales plásticos pre-moldeados de forma fija en lesiones grados III y IV por un periodo de tres a cinco días, con los que se aplica tracción vertical para favorecer la adecuada cicatrización de las lesiones, logrando el aumento de la apertura bucal dependiendo de la evolución e inicio de la etapa fibroblástica del periodo de cicatrización.²⁷⁻²⁹

Fase II. Terapia mediata: durante las dos semanas posteriores, una vez establecido el periodo fibroblástico de formación cicatricial, se inicia la terapia miofuncional con base en tracciones progresivas y continuas del tejido cicatricial por medio de dispositivos de distracción externa

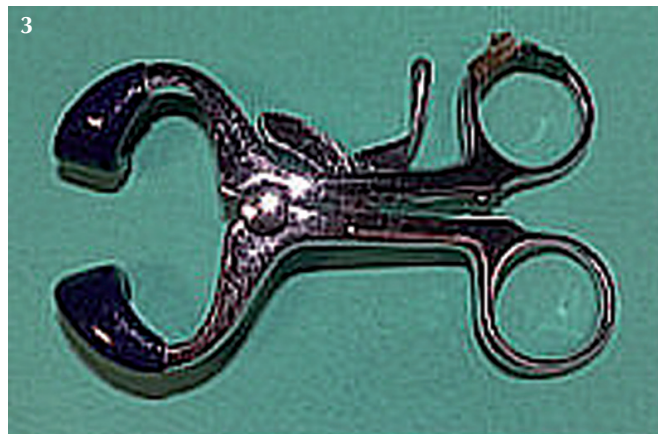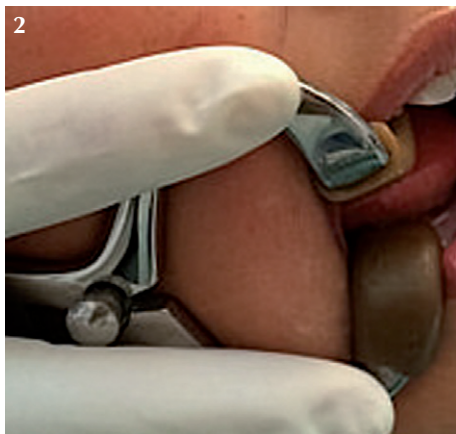tipo abre bocas de Molt de acero inoxidable con apoyos superficiales.^{25,30}

Activación de terapia inmediata. Aparato distractor externo tipo Molt

Se recomienda utilizarlo cuatro veces al día en un periodo de 15 a 20 minutos. Los ejercicios facilitarán los movimientos de apertura, cierre y lateralidad (Figuras 2 y 3).

Fase III. Terapia funcional activadora: una vez establecida la fase de remodelación se inicia el tratamiento con pantallas vestibulares que modifican la fuerza muscular durante aproximadamente dos a tres meses. El aparato debe quedar colocado durante toda la noche y durante dos o tres horas durante el día. Su efectividad radica en que elimina las alteraciones disfuncionales labiales y linguales, y el escudo inferior elimina la hiperactividad del músculo mentoniano, lo que favorece el equilibrio funcional de la musculatura bucofacial durante el proceso de cicatrización.³⁰⁻³³

Existen diversas formas de pantalla vestibular, desde la tradicional de acrílico autopolimerizable hasta las comerciales de poliamida u otros materiales que se diseñan sobre modelos individualizados.³¹



Figuras 2 y 3. Activación de terapia inmediata. Aparatos distractores externos tipo Molt.

Fase IV. Terapia final: terminada la fase de remodelación se establece el tratamiento directamente miofuncional respecto al crecimiento, desarrollo muscular y de tejidos blandos, así como de oclusión orgánica con aparatos tipo Fränkel. El objetivo será la interacción con la cápsula del tejido peribucal, la tracción de la unión mucoperióstica para realizar modificación en posición muscular y dental, así como la estimulación muscular con modificación de tensión vertical y transversal de los tejidos blandos, desarrollando así patrones normales de apertura y cierre sin limitaciones de la apertura bucal.^{25,34-36}

Aparato miofuncional removible tipo Fränkel

La actividad muscular se revisará después de mes y medio. Se recomienda la utilización de los aparatos por un periodo de ocho meses a un año; posteriormente se evaluará la discrepancia ósea-dentaria, lenguaje, posición lingual y balance muscular perioral (Figura 4).³²

Fase V. Terapia correctiva de secuelas: se realizarán las revisiones cada dos a tres meses. En caso de que existan alteraciones en la cicatrización como cicatrización queloide^{37,38} se complementará el control de crecimiento con aparatos miofuncionales y terapia directa de la cicatriz con:

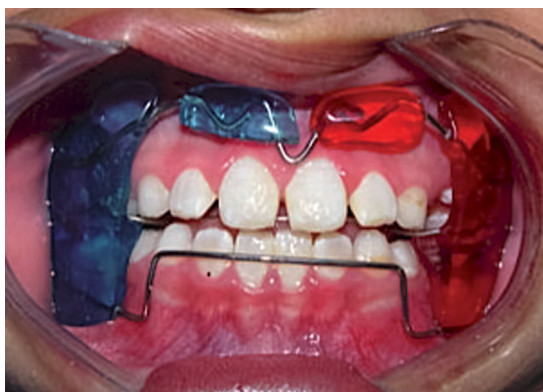

Figura 4. Aparato miofuncional removible tipo Fränkel.

1. Corticoides intralesionales.
2. Geles de silicona.
3. Radioterapia superficial.
4. Crioterapia.
5. Rayo láser.³⁹
6. Tratamiento quirúrgico.⁴⁰

Prevención

Entre las normas de educación sanitaria y prevención se establece:

1. Proteger al niño por medio de una vigilancia atenta y evitar la manipulación de las sustancias cáusticas en su presencia.⁴
2. Disminuir el número de agentes de este tipo en el hogar y mantenerlos en un "armario para tóxicos" cerrado con llave; nunca se almacenarán en las proximidades de los alimentos.
3. Estas sustancias se guardarán siempre en sus recipientes originales y nunca en frascos, botes y menos en envases de colores y formas atractivos que el niño confunda con refrescos y bebidas.
4. Los envases deben tener mecanismos seguros que imposibiliten su apertura por los niños (envases de seguridad), sea con cierres basados en movimientos de presión y giro simultáneo, tapones de plástico con cierre a presión, etc. Lo ideal sería un envase inviolable, económico y con poca cantidad de tóxico.⁵
5. Los envases deben disponer de una etiqueta clara, con la composición y peligros del producto, así como el tratamiento en caso de ingestión.

En este trabajo se documenta un caso de múltiples lesiones producidas por un cáustico en la mucosa oral. Se detalla una forma de tratamiento conservador para la resolución de la limitación cicatricial de la abertura bucal.

CASO CLÍNICO

Paciente masculino de 3 años 5 meses de edad. Su madre había dejado un envase de refresco que contenía sosa cáustica que fue ingerida por el menor. La madre lo encontró con el envase en las manos y llorando, con abundante saliva y sangre en los labios, por lo que decidió acudir a este Instituto Nacional de Pediatría para su atención. La madre declaró que el niño ingirió aproximadamente 100 cm³ de sosa cáustica y traía el envase para comprobarlo (Figura 5). En el Servicio de Urgencias Pediátricas se efectuaron evaluación e historia clínica en la que la madre del menor informó haber administrado leche y que indujo el vómito al menor en 6 ocasiones.

Examen físico: paciente sin datos clínicos de respuesta inflamatoria sistémica; signos vitales

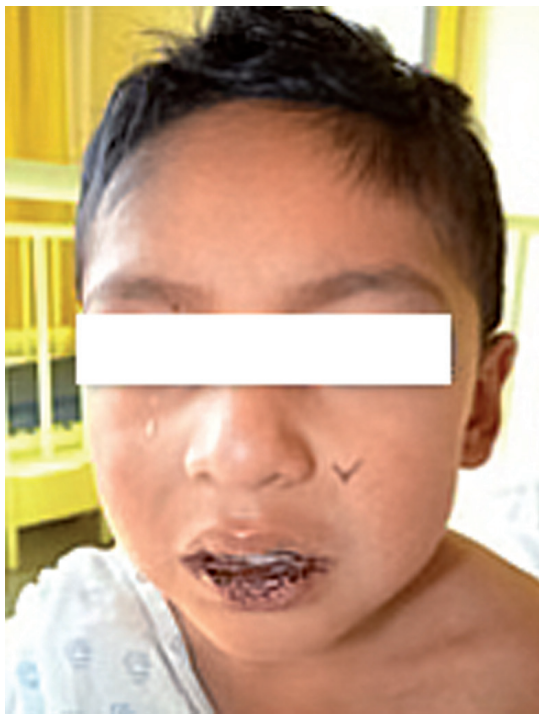

Figura 5. Niño de 3 años 5 meses de edad. Fotografía al ingreso.

normales; activo, reactivo, neurológicamente íntegro, irritable, normocéfalo, con coloración adecuada de piel y tegumentos, sin cianosis ni dificultad respiratoria; bien hidratado, ojos simétricos, pupilas isocóricas normorreflécticas, narinas permeables, cavidad oral con lesiones ulcerativas en labios, lengua y carrillos; cuello sin alteraciones, tórax cilíndrico, simétrico, con movimientos adecuados de amplexión y amplexación; ruidos cardíacos rítmicos sin soplos ni agregados; abdomen blando depresible, sin dolor, peristaltismo normal, extremidades eutróficas, simétricas.

Se decidió inicio de ayuno con aporte hidroelectrolítico. Se le administró ampicilina, 100 mg/kg/d y dexametasona 0.25 mg/kg; se realizaron estudios de biometría hemática y tiempos. Fue valorado por el servicio de Neumología Pediátrica que solicitó radiografía de tórax e ingreso hospitalario para estudio endoscópico. Los síntomas principales fueron disfagia y dolor secundario a la ingestión de una sustancia cáustica.

Valoración de neumología y cirugía de tórax: debido a los antecedentes de la ingestión de una sustancia cáustica se realizó una endoscopia de vía digestiva superior, a las 24 horas, para confirmar o descartar quemadura esofágica (Figura 6), ésta demostró esofagitis moderada grado III y gastritis hemorrágica; se agregó al esquema terapéutico omeprazol 1 mg/kg cada 24

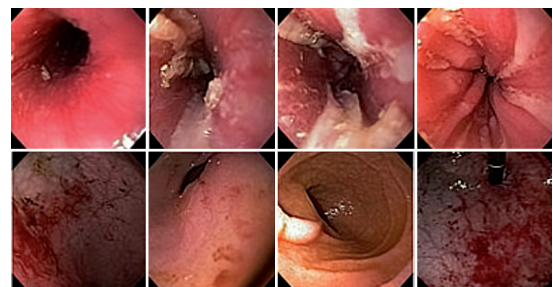


Figura 6. Endoscopia: quemadura esofágica moderada III.

horas. Debido a que el paciente tenía al ingreso leucocitosis de $20\,000/\text{mm}^3$ con neutrofilia de 92% se sospechó mediastinitis; se efectuó serie de esofagoduodenal que no evidenció escape del medio de contraste hacia el mediastino. La radiografía de control no mostró signos de mediastinitis, lesiones en estructuras óseas ni blandas; parénquima pulmonar y silueta cardiaca normales. Por tener adecuada tolerancia a la vía oral se decidió dar de alta al paciente al cuarto día de estancia hospitalaria con un protocolo para cáusticos y cita siete días después.

Evaluación del servicio de estomatología pediátrica: la inspección de la cavidad oral, aunque limitada, permitió constatar restos hemáticos, zonas hiperémicas circunscritas y ulceraciones superficiales en los labios, descamación de la mucosa de dorso de la lengua y fondos vestibulares de la mucosa mandibular con formación aislada de placas blanquecinas. También se constató el estado de las estructuras adyacentes que mostraban hiperemia, edema y ulceración en los tejidos circundantes. Se midió la apertura bucal con regla flexible, de borde incisal de anteriores superiores a borde incisal de anteriores inferiores, registrándose 7 mm.

Se inició terapia perioral y se clasificó la lesión como tipo II (Figura 7).

I. Terapia inmediata: en las primeras 24 horas desde que el paciente fue referido a nuestro servicio, después de la ingestión del cáustico, se realizó asepsia de lesiones peribucales con solución fisiológica (40 mL), peróxido de hidrógeno al 3% (2 mL) y solución yodada 10% (5 mL) (Figura 8). Se descartó la presencia de exudado, cuerpos extraños, o ambas cosas. Se indicó a los familiares la colocación de humectadores de piel de labios y comisuras a base de derivados de petrolato; dieta blanda libre de grasas e irritantes por un periodo de siete días. Se retiraron los tejidos costrosos y las lesiones contaminadas. Se programó cita de revisión 5 días después (Figuras 9 y 10).

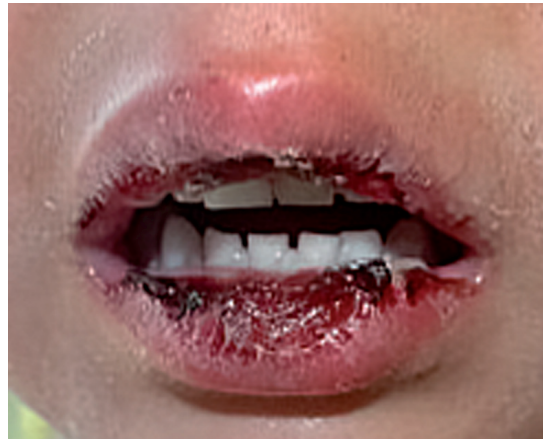

Figura 7. Clasificación de lesión bucal como tipo II. Instauración de fases del tratamiento: seguimiento continuo.

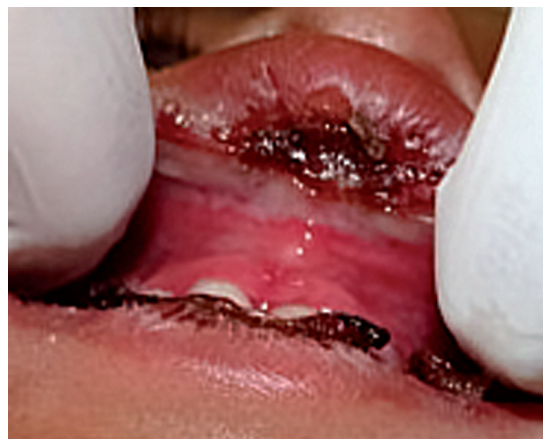
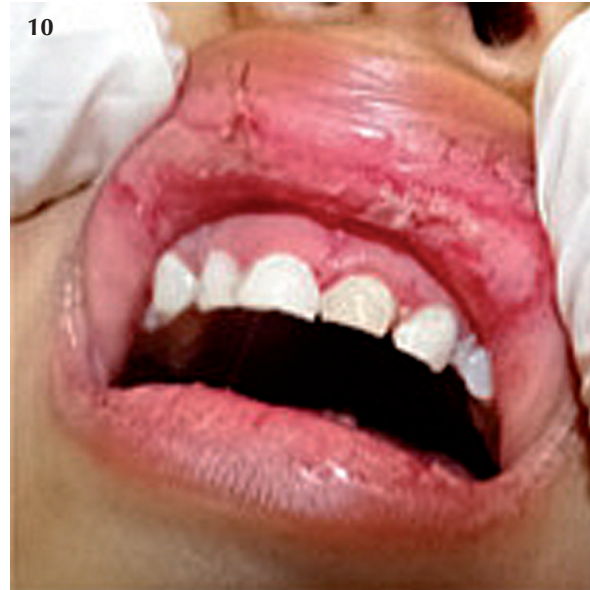
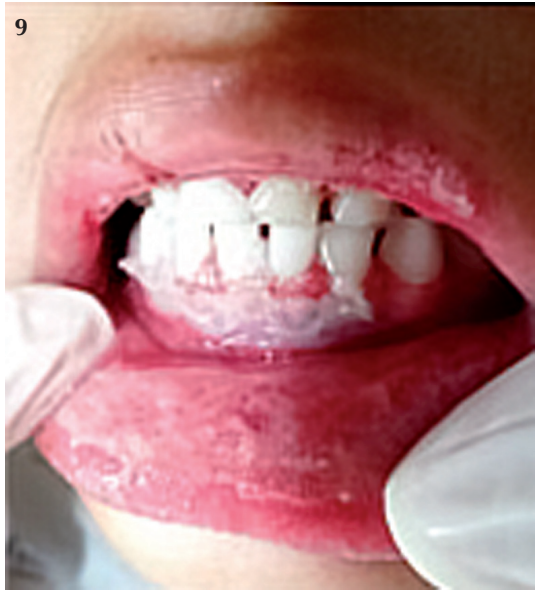Figura 8. Lesiones costrosas y ulcerativas en la mucosa del labio superior, región central.

II. Terapia mediata: durante las dos semanas posteriores, una vez establecido el periodo fibroblástico, se inició la terapia miofuncional con base en tracciones progresivas y continuas del tejido cicatricial con un aparato distractor externo tipo abre bocas de Molt (de acero inoxidable) con apoyos superficiales, cuatro veces al día. Se indicó la colocación de *Triticum vulgare*/fenoxietanol (fi-



Figuras 9 y 10. Formación de tejido de granulación en el fondo del saco vestibular anterior inferior.

toestimulina) como cicatrizante y antiséptico dos veces al día en las comisuras labiales y en la piel de los labios, lo que favoreció la reactivación de la neoformación epitelial y el proceso de reparación tisular a través de la formación, maduración y migración de fibroblastos, conduciendo a una rápida síntesis de tejido de granulación vital y proporcionando las condiciones para una regeneración epitelial rápida y eficiente.

III. Terapia funcional activadora: se revisó al paciente cada mes y medio con medición de la apertura bucal; se registró un avance a 13 mm. El uso del aparato distractor externo fue: cuatro veces al día por un periodo de 15 a 20 minutos (Figura 11).

Los ejercicios constantes de protrusión y retrusión labial facilitaron los movimientos de apertura, cierre y lateralidad, así como la modificación de las tensiones vertical y transversal de los tejidos blandos, lo que favoreció la tracción de la unión mucoperióstica estableciendo el tra-

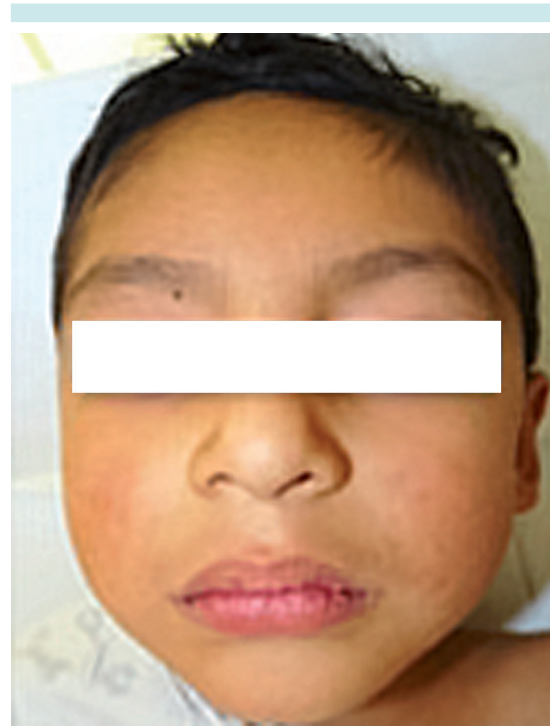

Figura 11. Fotografía al mes de control terapéutico.

tamiento miofuncional directamente en relación con el crecimiento y desarrollo de la porción muscular y de los tejidos blandos de la región peribucal dañada por el cáustico ingerido. Se dio cita de revisión y control en un periodo de dos a tres meses (Figura 12). De manera conservadora se logró resolver la limitación en la apertura oral por medio de distracciones del tejido cicatricial progresivas y continuas. Actualmente el paciente se encuentra bajo control de la fase funcional activadora y con evolución favorable. La última revisión de movimientos periorales y de apertura registró una medición de 3 cm (Figura 13).

CONCLUSIONES

La identificación oportuna y el tratamiento interdisciplinario adecuado, así como el establecimiento de una secuencia de terapia peribucal y funcional, reducirán en gran medida las secuelas causadas por la ingestión de sustancias cáusticas. Se favorecerá el crecimiento y desarrollo adecuado del paciente pediátrico, se obtendrán mejores resultados a largo plazo y se evitarán complica-

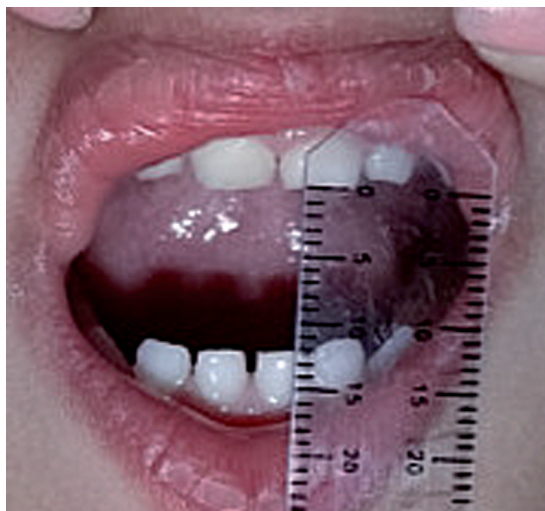


Figura 12. Medición de la apertura bucal a las 3 semanas del inicio de la terapia funcional activadora (12 mm).

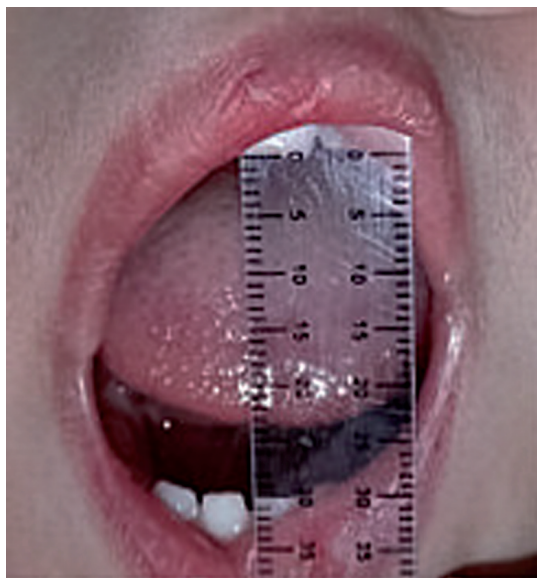


Figura 13. Medición de la apertura bucal a los 3 meses de tratamiento. 3 cm de apertura bucal.

ciones como disminución de la apertura bucal o secuelas funcionales y estéticas.

En nuestra experiencia la difusión del diagnóstico y tratamiento tempranos permitirá establecer lineamientos de investigación con aspectos de diagnóstico y tratamiento en hospitales de segundo y tercer nivel.

REFERENCIAS

1. Pérez FL, Cuevas SF, Smith SA. Guía para estudio y tratamiento del niño que probablemente ingirió una sustancia cáustica. Análisis de 493 casos consecutivos. *Act Pediatr Méx* 1993;14:206-217.
2. Salzman M, O'Malley RN. Updates on the Evaluation and Management of Caustic Exposures. *Emerg Med Clin N Am* 2007;25:459-476.
3. Rodríguez L. Ingestión de sustancias cáusticas: Reporte de un caso y revisión de la literatura. *Gastrohnpul* 2010;12(1):S4-S9.
4. Watson PW, Litovitz TL, Rodgers GC, Klein SW, Reid MN, Youniss MJ, Flanagan MA, Wruk KM. Annual report of the American Association of Poison Control Centers Toxic Exposure Surveillance System. *Am J Emerg Med* 2005;23(5):589-667.

5. Matos PP, Hernández M, Grande BA, Jiménez M. Ingestión de cáusticos: Revisión de la casuística de un hospital de tercer nivel. *Bol Pediatr* 2007;47:55-61.
6. Rodríguez GL, Martínez SL, Quintillá MJ, Trenchs SV, Vila MV, Luaces CC. Ingesta de cáusticos: situación actual y puesta al día de las recomendaciones. *Ann Pediatr (Barc)* 2011;75(5):334-340.
7. Hashem FK, Khayal ZAL. Oral burn contractures in children. *Ann Plastic Surgery* 2003;51(5):468-471.
8. Mattos GM, Lopes DD, Mamede RC, Ricz H, Mello-Filho FV, Neto JB. Effects of time of contact and concentration of caustic agent on generation of injuries. *Laryngoscope* 2006;116:456-60.
9. Benaim F. Enfoque global del tratamiento de las quemaduras. *Cirugía Plástica, reconstructiva y estética* 1994;63:443-489.
10. Linebaugh ML, Koka S. Oral Electrical Burns: etiology, histopathology, and prosthodontic treatment. *J Prosthodont* 1993;2(2):136-141.
11. Iacomino E, Junquera ML, Vendettuoli M, González AM, Olay S, Corbacelli A. Limitación de la abertura oral secundaria a la ingestión de cáusticos: una forma de tratamiento conservador. *Med Oral* 2003;8:61-65.
12. Valencia HR, García HJ. Quemaduras eléctricas en boca. *Perinatol Reprod Hum* 2009;23(2):116-123.
13. Boukthir S, Fetni I, Mrad SM, Mongalgi MA, Debbabi A, Barsaoui S. High doses of steroids in the management of caustic esophageal burns in children. *Arch Pediatr* 2004;11(1):13-7.
14. Gallardo GR, Ruiz PJ, Torres PR, Díaz OJ. Estado actual del manejo urgente de las quemaduras (II). Conducta a seguir ante un paciente quemado. *Emergencias* 2001;13:188-196.
15. Jole WK. A modified dynamic mouth splint for burn patients. *J Burn Care and Research* 2006;27(1):86-92.
16. Taylor LB, Walker J. A review of selected microstomia prevention appliances. *Pediatr Dentistry* 1997;19(6):413-418.
17. Hashem FK, Al Khayal Z. Oral burn contractures in children. *Ann Plast Surg* 2003;51(5):468-71.
18. Salem C, Gorrón RM, Valle CM. Reconstrucción labial: principios y técnicas. *Cuad Cir* 2004;18:98-105.
19. Donelan BM. Principles of burn reconstruction. *Surgery* 2007;3:150-161.
20. Rakosi T, Graber MT. Tratamiento Ortodóntico y Ortopédico Dentofacial. 1era Edición. Venezuela: Amolca; 2012. pp. 68-74.
21. Proffit WR. Ortodoncia teoría y práctica. 3a Edición. Madrid: Harcourt; 2001. pp. 27-58.
22. Moss ML. The primary Role of Functional Matrices in Facial Growth. *J Orthod* 1989;55:566-577.
23. LeCompte JE, Goldman BM. Oral electrical burns in children: early treatment and appliance fabrication. *Ped Dent* 1982;4:333-337.
24. García CE, Torres TM, Torres MJ, Muñoz AJ, Clemente MJ, González BJ. Manejo Urgente de las Quemaduras en Atención Primaria. *Semergen* 1995;25(2):132-140.
25. Belmont LF, Sánchez ML, Téllez RJ, Ceballos H. Terapia funcional en el postoperatorio de la anquilosis temporomandibular en pacientes pediátricos (1ª. parte). *Act Pediatr Mex* 2007;28(3):111-7.
26. Deborah L, Carlow B, Tali A, Stevenson P. Static orthoses for the management of microstomia. *Journal of Rehabilitation Research and Development* 1987;24(3):35-42.
27. Macmillan AR, Oliver AJ, Richardson L, Reade PC. An intraoral splint for the prevention of microstomia from facial burns. *Burns* 1991;17:72-74.
28. Ichioka S, Nakatsuka T, Yoshimura K, Kaji N, Harii K. Free jejunal patch to reconstruct oral scar contracture following caustic ingestion. *Ann Plast Surg* 1999;43:83-6.
29. Yotsuyanagi T, Sawada Y. Expanding oral plastic splint for burn patients. *Plastic and Reconstructive Surgery* 1993;19(2):131-133.
30. Holt GR, Parel S, Richardson DS, Kittle PE. The prosthetic management of oral commissure burns. *Laryngoscope* 1982;92:407-411.
31. Baker PS, Brandt RL, Boyajian G. Impression procedure for patients with severely limited mouth opening. *Journal of Prosthetic Dentistry* 2000;84(2):241-244.
32. Martins WD, Westphalen FH, Westphalen VP. Microstomia caused by swallowing of caustic soda: report of a case. *Journal of Contemporary Dental Practice* 2003;4(4):91-99.
33. Schneider PE. Infant commissural burn management with reverse pull headgear. *Pediatric Dentistry* 1988;10(1):34-38.
34. Silverglade D, Zacher JB, Ruberg RL. Improved splinting of oral commissure burns: results in 21 consecutive patients. *Ann Plast Surg* 1982;9:316-320.
35. Silverglade D, Ruber RL. Nonsurgical management of burns to the lips and commissures. *Clin Plast Surg* 1986;13:87-94.
36. Sánchez NB. Comisuroplastia en un caso de microstomía debida a quemadura bucal. *Colomb Med* 2008;39(1):64-68.
37. Salem ZC, Vidal VA, Mariangel P, Concha M. Cicatrices hipertróficas y queloides. *Cuad Cir* 2002;16:77-86.
38. Richardson DS, Kittle PE. Extraoral management of a lip commissure burn. *J Dent Child* 1981;48(5):352-6.
39. Alster TS, Handrick C. Laser treatment of hypertrophic scar, keloid and striae. *Semin Cutan Med Surg* 2000;19:287-92.
40. Dougherty ME, Warden GD. A thirty-year review of oral appliances used to manage microstomia, 1972 to 2002. *Journal of Burn Care and Rehabilitation* 2003;24(6):418-431.