



Revista Científica Ciencia Médica

ISSN: 1817-7433

revista_ciencomedica@hotmail.com

Universidad Mayor de San Simón

Bolivia

Palacios Montaña, Irene; Pozo Rocha, Alejandra Isabel; Quezada Koller, Ariel

MULTIPLES QUISTES HIDATIDICOS EN HIGADO Y PULMON

Revista Científica Ciencia Médica, vol. 19, núm. 1, 2016, pp. 60-61

Universidad Mayor de San Simón

Cochabamba, Bolivia

Disponibile en: <http://www.redalyc.org/articulo.oa?id=426046636011>

- Cómo citar el artículo
- Número completo
- Más información del artículo
- Página de la revista en redalyc.org

redalyc.org

Sistema de Información Científica

Red de Revistas Científicas de América Latina, el Caribe, España y Portugal

Proyecto académico sin fines de lucro, desarrollado bajo la iniciativa de acceso abierto

MÚLTIPLES QUISTES HIDATIDICOS EN HIGADO Y PULMON

HYDATID CYSTS IN MULTIPLES LIVER AND LUNG

Irene Palacios Montaña¹, Alejandra Isabel Pozo Rocha¹, Dr. Ariel Quezada Koller²

¹Facultad de Medicina Dr. Aurelio Melean, Universidad Mayor de San Simón, Cochabamba-Bolivia

²Cardiologo, Director de la caja Petrolera de salud Hospital Seton

Correspondencia a:
Irene Palacios Montaña
senior_qb@hotmail.com

Paciente masculino de 34 años, trasladado desde Potosí, a la Caja Petrolera de Salud de Cochabamba con el diagnóstico de hidatidosis pulmonar, acompañado de un cuadro clínico de 1 año de evolución caracterizado por: fatiga, alzas térmicas no cuantificadas, tos seca y disnea. Al examen físico presento una temperatura de 38 °C, leve tiraje y abdomen doloroso a la palpación profunda, sin visceromegalia ni signos de irritación peritoneal.

La ecografía abdominal reveló una imagen compatible con membrana germinativa de quiste hidatídico tipo I-hialino en el lóbulo hepático derecho del segmento VII-VIII, y en la radiografía de tórax se observó múltiples masas densas ovaladas, de bordes bien delimitados en ambos campos pulmonares, la prueba de Western Blot dio un resultado positivo para hidatidosis, con todo esto se reafirmó el diagnóstico de hidatidosis quística y se le administró albendazol con el objetivo de reducir el tamaño de los quistes hasta calcificarlos ya que la exéresis quirúrgica de éstos no fue una opción.

La hidatidosis quística es una enfermedad producida por larvas de *Echinococcus granulosus*, parásito que se hospeda en el intestino de animales carnívoros, que eliminan huevos infectados, cuando el hombre los ingiere

desarrolla los quistes, que se presentan con más frecuencia en pulmón o hígado, en 85% a 90% de los pacientes queda afectado solo un órgano y más del 70% tiene solo un quiste¹.

Estos quistes tienen una acción de tipo mecánico, por su crecimiento y ocupación de espacio, en el pulmón permanecen asintomáticos hasta que se rompen o desgarran y provocan anafilaxia, hemoptisis, tos, disnea, dolor torácico; en hígado, cuando están cerca del hilio, pueden comprimir los conductos biliares hepáticos y provocar ictericia. Si el quiste se rompe los escólex pueden invadir tejidos adyacentes o lejanos, por vía hematogena, y además produce signos sintomatología alérgica o incluso shock anafiláctico².

El diagnóstico se basa en la clínica, estudios imagenológicos y la serología. El tratamiento de elección es la cistectomía, exceptuando quistes pequeños, asintomáticos, o cuando el estado de salud, edad del paciente, presencia de quistes múltiples o de localización peligrosa, conlleven un gran riesgo quirúrgico; entonces se prefiere el empleo de albendazol, que tiene poca efectividad y se lo administra indefinidamente^{2,3}.

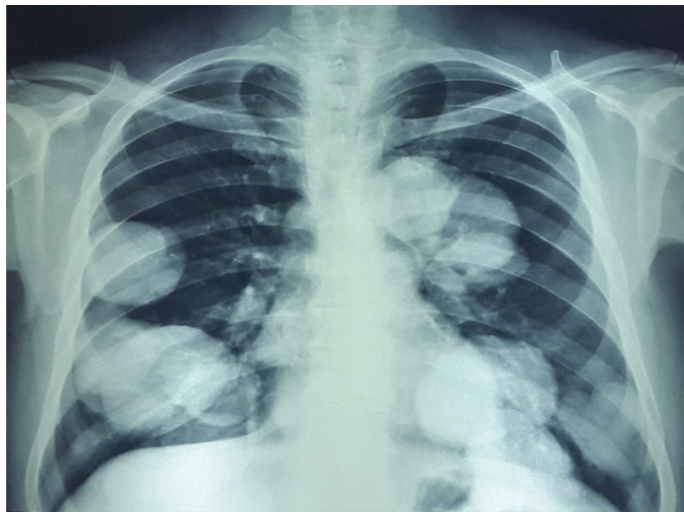


FIGURA 1: RADIOGRAFÍA DE TORAX POSTEROANTERIOR

Procedencia y arbitraje: no comisionado, sometido a arbitraje externo.

Recibido para publicación:
03 de abril del 2015
Aceptado para publicación:
23 de junio del 2015

Citar como:
Rev Cient Cienc Med
2015; 18 (1): 60-61

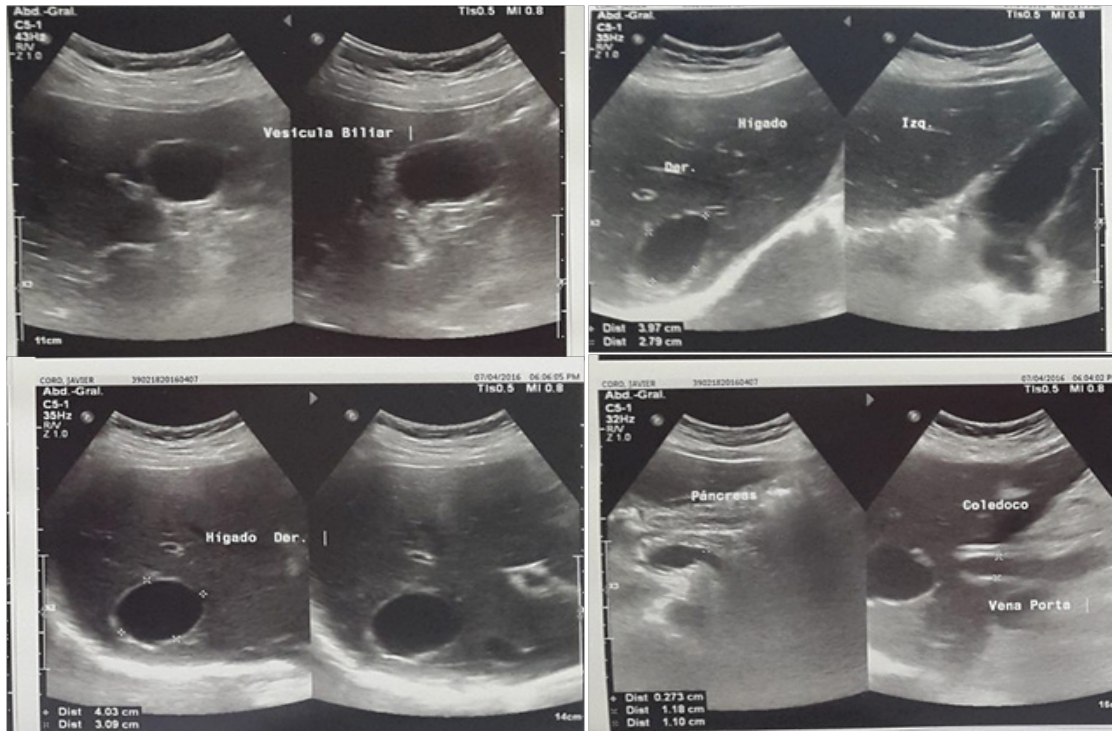


FIGURA 2: ECOGRAFIA HEPATICA

REFERENCIAS

1. Botero RD, Restrepo iM. **PARASITOSIS TISULARES POR LARVAS DE HELMINTOS** Botero RD, Restrepo IM. Parasitosis humanas 5ª edición-Medellin, Colombia-editorial CiB-año 2012: pag. 555 -566.
2. Coordinador del capítulo: Gatell JM. **INFECCIONES CAUSADAS POR CESTODOS Y NEMATODOS INTESTINALES.** Farreras VP, Rozman BC, Cardellach López F. Medicina Interna 7ª edición España. Casa editorial "EL SEVIER": pag. 2201-03.
3. Clinton WA Jc, Weller FP. **INFECCIONES POR CESTODOS.** Harrison TR, Longo DL, Kasper DL, Hauser SL, Lozcalzo J, Fauci AS, Jameson JL. Harrison Principios De Medicina Interna. 8ª edición. Mexico. editorial McGrawHill. año 2012: pag.1763-64.