



Acta Médica Costarricense

ISSN: 0001-6002

actamedica@medicos.sa.cr

Colegio de Médicos y Cirujanos de Costa Rica  
Costa Rica

Porras Morales, Guillermo  
Intoxicación aguda por heroína  
Acta Médica Costarricense, vol. 46, núm. 1, enero-marzo, 2004, pp. 38-41  
Colegio de Médicos y Cirujanos de Costa Rica  
San José, Costa Rica

Disponible en: <http://www.redalyc.org/articulo.oa?id=43414608>

- Cómo citar el artículo
- Número completo
- Más información del artículo
- Página de la revista en redalyc.org

redalyc.org

Sistema de Información Científica  
Red de Revistas Científicas de América Latina, el Caribe, España y Portugal  
Proyecto académico sin fines de lucro, desarrollado bajo la iniciativa de acceso abierto

## Caso clínico

# Intoxicación aguda por heroína

Guillermo Porras-Morales<sup>1</sup>

### Resumen

La intoxicación por opiáceos se presenta casi siempre como consecuencia de una sobredosis accidental de un derivado de éstos, usualmente la heroína por inyección. Otras formas de intoxicación, a las que no somos ajenos en nuestro medio, son los llamados correos de drogas, "body packers" o mulas, utilizados en el tráfico internacional de transporte de drogas. En estos casos la droga es generalmente tragada, envuelta en condones, que pueden contener heroína o cocaína. Su ruptura puede conducir a toxicidad severa y letal. Los antecedentes de un viaje reciente en avión en un paciente con cuadro clínico de intoxicación, pueden justificar la indicación de una radiografía de abdomen como método diagnóstico e incluso la cirugía para limpieza intestinal como parte de su abordaje terapéutico.

**Descriptores:** heroína, tráfico, intoxicación.

**Recibido:** 05 de agosto de 2003

**Aceptado:** 27 de enero de 2004

### Caso Clínico

Presentamos el caso de un paciente masculino de 30 años, venezolano, con historia de haber presentado períodos de apneas y dos crisis convulsivas en un vuelo entre Venezuela y Costa Rica. A su llegada al aeropuerto internacional, el paciente estaba hipertenso, desorientado, sudoroso, hipoxémico, se le estabiliza y se traslada al Servicio de Emergencias del Hospital San Rafael de Alajuela. A su ingreso el paciente estaba normotenso, taquicárdico, con saturación de oxígeno del 98%, desorientado, el resto de examen físico se describe sin hallazgos relevantes. Posteriormente presentó vómito, en el cual se observó material de aspecto plástico, que hizo sospechar transporte ilegal de drogas, por lo que se solicitó Rx de abdomen. Esta mostró imágenes de óvulos en la cámara gástrica. (figura 1).

Tres horas después de su ingreso, presentó depresión sensorial, hipercapnea severa e hipoxemia que no mejoró con mascarilla de reservorio, por lo que se decidió intubarlo y ponerlo en ventilación mecánica asistida. Se consignó en el expediente que el paciente transportaba 100 óvulos (se desconoce el contenido de los mismos), por lo que se envían muestras para estudios por tóxicos en sangre y orina. La Rx de abdomen control a las 24 horas de su ingreso mostró que los óvulos aún persistían en la cámara gástrica y se decidió intervenirlos. Se le practicó una gastrostomía y se extrajeron 87 óvulos (uno de los cuales estaba perforado), se descartó estenosis pilórica. Se trasladó nuevamente a la UCI, con ventilación mecánica, bajo efectos de sedación y febril, por lo que se inició antibiótico terapia.

Las muestras enviadas por tóxicos en sangre y orina fueron reportadas positivas por opiáceos. Presentó evidencia clínica y de laboratorio compatible con

<sup>1</sup> Asistente de Medicina Interna. Servicio de Emergencia y Medicina Dos. Hospital San Rafael de Alajuela.

**Abreviaturas:** PEEP, presión positiva al final de la espiración; SNC, sistema nervioso central; MAM, monoacetilmorfina; TGI, tracto gastro intestinal; RX, Rayos X.

**Correspondencia:** Guillermo E. Porras Morales. Servicio de Emergencia, Hospital San Rafael de Alajuela. E-mail: cgporras@racsa.co.cr

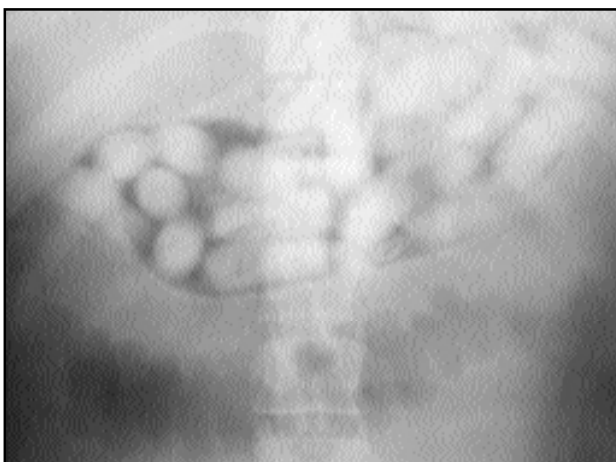

Figura 1. Óvulos en cámara gástrica (radiografía simple de abdomen).

rabdomiolisis. Al sexto día fue extubado. Al 8º día, estaba afebril, con buena evolución clínica, tolerando dieta, y expulsó los últimos óvulos. (figura 2). El paciente confirmó que transportaba 100 óvulos de heroína (el peso registrado oficialmente fue de 1.4 kilos, 14 gramos por óvulo). El valor estimado para dicha droga era de \$112.000 (41 millones de colones).

## Discusión

La intoxicación por opiáceos se presenta casi siempre como consecuencia de una sobredosis accidental de un derivado opiáceo (usualmente la heroína por inyección). Otra forma de intoxicación a la que no somos ajenos en nuestro centro debido a la cercanía con el aeropuerto internacional, es la que se presenta en los llamados correos de drogas (“body packers” o mulas), usados en el transporte ilegal de drogas, generalmente tragada, envueltas en condones, que pueden contener heroína o cocaína (se presentan en forma de óvulos). Su ruptura puede conducir a toxicidad severa y letal. Es frecuente la mezcla de cocaína con heroína, a la cual se le conoce con el nombre de “speedball”.<sup>1,2</sup> Una variante de transporte son los llamados “body stuffers”, los cuales se colocan los paquetes con drogas en diferentes cavidades corporales (recto o vaginal), con el fin de evadir los agentes judiciales.<sup>3,4</sup>

Los opiáceos incluyen a los 20 alcaloides naturales de la amapola del opio, adormidera o *Papaver somniferum*. Se absorben rápidamente por todas las vías excepto por la piel. La mayoría se metabolizan por conjugación hepática siendo excretado el 90% en forma inactiva por la orina. Son depresores del SNC, tienen propiedades analgésica, hipnóticas, sedantes y euforizantes.

Los opiáceos interactúan con receptores que están distribuidos en el SNC, periférico, tracto-gastrointestinal y están estrechamente relacionados a las 3 familias conocidas de péptidos opiáceos endógenos (encefalinas, endorfinas y dimorfinas). Se han identificado 5 receptores principales: mu( $\mu$ ),




Figura 2. Óvulos expulsados por el paciente (forma cilíndrica, longitud de 4.5 cm y diámetro de 0.8 cm).

kappa( $\kappa$ ), delta( $\delta$ ), sigma( $\sigma$ ), y epsilon( $\epsilon$ ). La estimulación de los receptores mu, situados en áreas cerebrales encargadas de las sensaciones dolorosas, producen analgesia, euforia, depresión respiratoria, miosis y se activan por los opiáceos similares a la morfina.

Recientemente se han identificado dos subtipos distintos de receptores  $\mu$ , designados  $\mu 1$  y  $\mu 2$ . El sub-receptor  $\mu 1$  es el responsable de la analgesia supraespinal y el sub-receptor  $\mu 2$  podría mediar en la depresión respiratoria inducida por opiáceos, en la disminución de la motilidad del tracto gastrointestinal y los efectos cardiovasculares que incluyen hipotensión y bradicardia. Los receptores kappa situados en la médula espinal y cerebro producen analgesia, miosis, depresión respiratoria y sedación. La estimulación de los receptores sigma y delta producen euforia, alucinaciones, psicosis y convulsiones.

Los efectos máximos de los opiáceos se presentan a los 10 minutos (iniciando a los 90 segundos) tras la administración intravenosa, a los 30 min después de aplicación intramuscular y a los 90 min después de ingestión oral. El efecto clínico persiste por 3 a 6 horas para la mayoría de los opiáceos, a excepción del fentanyl y sus derivados que son altamente lipofílicos por lo que se han asociado al coma y depresión respiratoria prolongada, incluso la toxicidad por la metadona puede persistir por más de 24 a 48 horas.<sup>1,3</sup>

En relación a la heroína, esta fue descubierta por Dreser en 1874, es la 3-6-diacetilmorfina o diamorfina, es un potente derivado opiáceo sintético, con alto poder adictivo. La heroína es autoadministrada por vía intranasal, subcutánea o intravenosa (es siete veces más tóxica que la morfina), su inicio de acción es rápido, durando su efecto de 3 a 4 horas. Tiene una vida media de 5-9 minutos, se metaboliza rápidamente a monoacetilmorfina (MAM) por la esterasas sanguíneas. La MAM a su vez tiene una vida media de 40 minutos y se metaboliza a morfina. Se elimina fundamentalmente por el riñón en forma libre o conjugada a las 72 horas y tiene circulación enterohepática.<sup>1,5</sup>

La intoxicación por opiáceos se presenta clínicamente con la siguiente tríada: depresión del SNC, miosis y depre-

sión respiratoria. En el SNC: produce depresión sensorial oscilando desde somnolencia al coma profundo, en algunos casos se puede ver excitación paradójica. Ante un coma prolongado o subintrante, hay que sospechar la posibilidad de transporte ilegal de droga ("body packers"). La miosis está presente en la mayoría de los casos. Existe depresión respiratoria con bradipnea e incluso paro respiratorio. El paciente se presenta con cianosis generalizadas y gasometrías arteriales que evidencian hipoxia y acidosis respiratorias extremas. El edema agudo de pulmón no cardiogénico ocurre en mayor o menor grado hasta en un 50% de los casos de intoxicación con heroína e implica una alta mortalidad. Pueden ocurrir crisis de brocoespasmo en aquellos pacientes que usan heroína inhalada. En el sistema *cardiovascular*: los opiáceos producen hipotensión por vasodilatación venosa y bradicardia, sin embargo, puede producir hipertensión arterial reactiva secundaria a hipoxia y acidosis importantes. No tienen efecto depresor miocárdico inotrópico ni cronotrópico, salvo el propoxifeno, la meperidina y la pentazocina. Los opiáceos también producen estimulación de los receptores medulares provocando náuseas y vómitos (lo que asociado a la depresión neurológica, aumenta el riesgo de broncoaspiración), disminuye la motilidad intestinal, aumenta el tono de los esfínteres intestinales, producen además: retención urinaria, hipoglicemia, hipotermia y mioglobinuria por rhabdmiolisis (debido a hipoxia, acidosis, presiones musculares, agitación, contracturas y efecto miotóxico directo).<sup>1,3,6</sup>

Las determinaciones toxicológicas puede hacerse en sangre y orina. Se considera que la determinación sanguínea es más sensible con respecto a la urinaria. La radiografía de abdomen se ha utilizado como método diagnóstico de rutina en los llamados correos de drogas (body packers), siendo este un método rápido, de bajo costo y muy confiable. Se puede utilizar la tomografía axial computarizada como método alterno.<sup>1,4,7</sup>

La piedra angular del tratamiento se basa en el manejo de la vía aérea y en el empleo del antídoto Naloxona (antagonista opioide). La intubación suele ser evitada con la administración de naloxona y la hipoxia corregida con la colocación de cánula nasal, venturi o mascarilla con reservorio. La ventilación mecánica asistida con PEEP puede ser necesaria en algunos casos (si no hay respuesta a la naloxona o si la ventilación no puede ser optimizada con otros medios instaurados).

La naloxona es un derivado sintético de la oximorfona, es un antagonista puro que bloquea el efecto opiáceo por ocupación y no por activación de los sitios de receptor. Es más potente que el agonista, la naloxona puede revertir de 10 a 100 veces mayor cantidad de opiáceos, con excepción del fentanil y sus derivados, la duración de acción de la naloxona (20 a 90 minutos), es más corta que las de los opiáceos agonistas (3-4 horas en caso de la heroína). El efecto de 25 mg de heroína puede ser bloqueado por 1 mg de naloxona. En casos de compromiso de la vida, se debe aplicar en adultos 2 mg, 0.1mg/Kg en niños y en neonatos 0.01 mg/Kg, administrados

intravenosamente, endotraqueal o intralingual. La vía intravenosa es la más idónea, con un inicio de acción menos de un minuto, si no hay respuesta se debe repetir la dosis de 2 mg en el adulto cada 3 minutos hasta obtener respuesta o llegar a una dosis máxima de 10 mg. Sí la naloxona revierte la depresión del sistema nerviosos central y respiratorio, debe mantenerse en infusión continua a dosis de 0.4-0.8 mg/hora en adultos. Puede ser diluida en todo tipo de suero y en cualquier concentración (dependiendo de la condición hemodinámica del paciente). La naloxona se puede también administrar vía plexo venoso sublingual, subcutánea, intramuscular o intratraqueal (2-3 veces la dosis inicial diluidos en 5 ml de suero fisiológico).

Los pacientes que transportan drogas (body packers), deberán tratarse con carbón activado más catárticos a repetición para acelerar la evacuación de la droga. La cirugía debe considerarse como parte del abordaje terapéutico en aquellos pacientes en los que el cuadro clínico haga sospechar posible ruptura de algunos de los óvulos que transporta, es decir coma prolongado o cíclico con signos y síntomas de toxicidad por opiáceos (evitando de esta manera la absorción de la droga), así mismo la obstrucción mecánica de la luz intestinal podría ser dada por cuerpo extraño (óvulos) y favorecida por lesiones intra o extramurales de etiología diversa (inflamatoria, neoplásica, etc). Las convulsiones pueden ser tratadas con diazepam, lorazepam y fenobarbital. No es útil el empleo de diuresis forzada, diálisis o hemoperfusión.<sup>1,3,8,10</sup>

La mayoría de las muertes por consumo y sobre dosis de opiáceos, están en relación con depresión respiratoria. Las vías habituales de administración son la inhalatoria, sub-cutánea o intravenosa. Una variante de ésta, es la ruptura de óvulos generalmente tragados para el transporte ilegal de drogas, lo cual puede causar un toxicidad severa y mortal, debe sospecharse en pacientes que presentan clínica de intoxicación por opiáceos y que tengan el antecedente de un viaje reciente en avión. El diagnóstico temprano y un tratamiento apropiado (manejo de la vía aérea, la aplicación del antídoto naloxona y la evacuación de los óvulos), mejora la sobrevivencia de esta condición que se considera letal.

---

## A b s t r a c t

---

Most of opioid related deaths for overdose are accidental and are primarily due to intravenous heroin use. Other forms of poisoning may occur in the so called body packers ("mulas"), who are used in international drug transportation. These patients generally swallow small quantities of wrapped cocaine or heroin in an attempt to smuggle the drugs across international borders. Their breakage can lead to severe and lethal toxicity. The history of a recent a flight in a patient with a clinical syndrome of poisoning, should justify the indication of abdominal x-rays for diagnosis and also surgery for "intestinal cleaning" as part of his therapeutic approach.

---

## REFERENCIAS

---

1. Balletero M, Salas de Zaya R, Marcias G. Intoxicación por drogas de abuso. Principios de emergencias y cuidados críticos. <http://www.uni-net.edu/tratado/c1004i.html>. Tomado el 20/03/2003.
2. Collee G, Hanson G. The Management of acute poisoning. *Br J Anaesth* 1993; 70: 562-573.
3. Ford M, Hoffamn R. Emergency aspects of drug abuse. Opioids and designer drugs. *Emergency Medicine Clinics of North America*. Vol. 8, N°3, August 1990, 495-511.
4. Morell J, Alvadalejo M. Drogas de abuso/Opiáceos. <http://www.viasalus.com/vs/B2P/cn/toxi/pages/x/x09/x09c/01.jsp>. Tomado 20/03/2003.
5. El opio y derivados. <http://www.vivesindrogas.com/drogas/opioyder.shtml>. Tomado el 07/04/2003.
6. Jorens P, Heytens L. Acute poisoning with amphetamines and heroin: antagonistic effects between the two drugs. *Intensive Care Med*- 1996, 22: 456-459
7. Baselt R. *Disposition of Toxic Drugs and Chemicals in Man*. Fifth Edition. 2000. pag 407-410.
8. Vale A, Meredith T. ABC of Poisoning. Eliminating Poisons. *British Medical Journal*. Vol. 289, 1984. 366-369.
9. Mokhlesi B, Leiken J. Adult Toxicology in Critical Care Part I: General Approach to the Intoxicated Patient. *Chest* /123/2/Feb, 2003. 577-592.
10. Mokhlesi B, Leiken J. Adult Toxicology in Critical Care Part II: Specific Poisonings. *Chest* /123/3/March, 2003. 897-922.

### Fe de erratas

#### Número 4, Vol 45, Octubre-Diciembre 2003

Editorial: A propósito de “Terapia eléctrica de las arritmias cardíacas”.  
Página: 138, columna izquierda, párrafo 6, línea 1, léase 1890 en lugar de 1980.

Artículo: Floraciones algales nocivas en la costa pacífica de Costa Rica: Toxicología y sus efectos en el ecosistema y salud pública.  
Página: 161, columna izquierda, línea 40, léase “... es muy alto y produce bloqueo del paso...”

Artículo: Hepatitis virales agudas en un Hospital de adultos de 1992 a 2001.  
Página: 165, línea 4, léase “...1.4 millones de nuevos casos de hepatitis A anualmente, aunque se piensa...”

Página: 167, columna izquierda, línea 7, léase “... crónico tipo 1...”  
Columna izquierda, Materiales y métodos, línea 9 léase “... anti-VHA 1 g M...”