



Acta Médica Costarricense

ISSN: 0001-6002

actamedica@medicos.sa.cr

Colegio de Médicos y Cirujanos de Costa Rica
Costa Rica

Lizano-Calvo, Mauricio; Brenes-Angulo, Arturo; Gómez-Alpízar, Luis
Primer caso de onicomycosis causada por *Cylindrocarpon lichenicola*, en un paciente inmunosuprimido
en Costa Rica

Acta Médica Costarricense, vol. 55, núm. 4, octubre-diciembre, 2013, pp. 199-204

Colegio de Médicos y Cirujanos de Costa Rica
San José, Costa Rica

Disponible en: <http://www.redalyc.org/articulo.oa?id=43429451009>

- Cómo citar el artículo
- Número completo
- Más información del artículo
- Página de la revista en redalyc.org

redalyc.org

Sistema de Información Científica
Red de Revistas Científicas de América Latina, el Caribe, España y Portugal
Proyecto académico sin fines de lucro, desarrollado bajo la iniciativa de acceso abierto

Caso clínico

Primer caso de onicomycosis causada por *Cylindrocarpon lichenicola*, en un paciente inmunosuprimido en Costa Rica

(First case of onychomycosis caused by *Cylindrocarpon lichenicola* in an immunosuppressed patient in Costa Rica)

Mauricio Lizano-Calvo,¹ Arturo Brenes-Angulo,² Luis Gómez-Alpízar²

Resumen

Antecedentes: la onicomycosis es una infección fúngica de las uñas, que puede ser causada por dermatofitos, levaduras y hongos filamentosos no dermatofitos. El objetivo del presente trabajo fue identificar -morfológica y molecularmente- un aislamiento realizado a partir de la uña del dedo medio de la mano derecha de un paciente inmunosuprimido con trasplante renal.

Métodos: a la muestra se le realizó un examen microscópico directo en KOH 40%, y las características de la colonia fueron evaluadas en medio de cultivo Agar Sabouraud Glucosado y Agar Mycosel. El hongo aislado se identificó molecularmente mediante la amplificación, por reacción en cadena de la polimerasa (PCR) y secuenciación de la región espaciadora transcrita (ITS) de los genes ribosomales y de una porción del gen del factor de elongación 1alfa (EF-1 α). La secuencia de nucleótidos de cada región fue comparada con las secuencias publicadas en la base de datos del Banco de Genes del Centro Nacional para la Información Biotecnológica (NCBI).

Resultados: las características macro y microscópicas de la colonia concordaron con las descritas para *Cylindrocarpon lichenicola* (sinónimo *Fusarium lichenicola*). La secuencia de nucleótidos, tanto de la región ITS (544 pb) como de la porción del gen EF-1 α (710 pb), presentó un 100% de similitud con secuencias de *F. lichenicola*.

Conclusión: se identificó por primera vez en Costa Rica *C. lichenicola* asociado con onicomycosis en un paciente inmunosuprimido. Este tipo de pacientes deben ser instruidos sobre las posibles fuentes de agentes infecciosos,

particularmente los riesgos que pueden generar la jardinería y la agricultura.

Descriptores: onicomycosis, hongos filamentosos no dermatofitos, paciente inmunosuprimido

Absract

Background: Onychomycosis is a fungal infection of nails that can be caused by dermatophytes, yeasts and non-dermatophyte filamentous fungi. The aim of this study was to perform a morphological and molecular identification of an isolate obtained from the nail of the middle finger of the right hand of an immunosuppressed patient, who underwent renal transplant.

Methods: The sample was directly analyzed under the microscope in 40% KOH and cultured on Sabouraud glucose agar and Mycosel agar to study the macro and microscopic features of the colony. The isolated fungus was molecularly characterized by Polymerase chain reaction (PCR) amplification and sequencing of the internal transcribed spacer (ITS) region of the ribosomal DNA genes and a portion of translation elongation factor 1-alpha (TEF). Nucleotide sequences of each region were compared with the sequences reported in the GenBank database of the National Center for Biotechnology Information (NCBI).

Results: The macro and microscopic features of the colony were consistent with those described for *Cylindrocarpon lichenicola* (synonym: *Fusarium lichenicola*). The nucleotide sequence, both of the ITS region (544 bp) as well as that of the TEF gene (710 pb), showed a 100% nucleotide identity to sequences of *Fusarium lichenicola*.

Conclusion: *C. lichenicola* was identified associated to onychomycosis in an immunosuppressed patient in Costa Rica for the first time. These patients should be properly instructed about potential sources of infectious agents and the risks of gardening and agriculture activities.

Keywords: Onychomycosis, non-dermatophyte fungi, immunosuppressed patient.

Trabajo realizado en el Hospital Calderón Guardia y en el Centro de Investigaciones Agronómicas de la Universidad de Costa Rica

Afiliación de los autores: ¹Hospital Calderón Guardia. Servicio de Patología-Cátedra de Parasitología Universidad de Costa Rica. ²Laboratorio de Biotecnología de Plantas, Centro de Investigaciones Agronómicas, Universidad de Costa Rica.

✉ mlizanoc@gmail.com

ISSN 0001-6012/2013/55/4/199-204

Acta Médica Costarricense, © 2013

Colegio de Médicos y Cirujanos de Costa Rica

Recibido: 11 de diciembre de 2012

Aceptado: 22 de agosto de 2013

La onicomycosis se refiere a una infección fúngica de una o más uñas, ya sea de los dedos de las manos o de los pies, y puede ser causada por cualquier hongo, levaduras y hongos filamentosos no dermatofitos.¹ La onicomycosis afecta aproximadamente al 5% de la población mundial y representa entre el 20-40% de las onicopatías y aproximadamente el 30% de las infecciones cutáneas micóticas.² En Costa Rica, un estudio sobre micosis superficiales determinó que las afecciones en uñas representaron el 67,5% de los casos atendidos en el servicio de diagnóstico de la Sección de Micología Médica de la Facultad de Microbiología de la Universidad de Costa Rica.³

Aunque por lo general una onicomycosis no pone en riesgo la vida de quien la padece, y es considerada un problema cosmético, su estado crónico puede tener importantes efectos negativos en los aspectos emocional, social y ocupacional de los pacientes.² En pacientes inmunocomprometidos o inmunosuprimidos, por otra parte, la onicomycosis puede convertirse en un problema de salud más grave y su incidencia es mayor.⁴

Entre los hongos filamentosos no dermatofitos que causan onicomycosis se encuentran especies de los géneros *Cylindrocarpon* y *Fusarium*.⁵ Ambos géneros comparten nichos ecológicos. Son habitantes comunes del suelo, tanto en regiones templadas como tropicales, y se encuentran en los residuos de plantas y material vegetal en descomposición.⁶⁻⁸ Algunas especies de *Cylindrocarpon* son fitopatógenas y afectan un amplio rango de hospedantes herbáceos y leñosos, causan decaimiento y muerte de plantas, principalmente en vivero y plantaciones jóvenes.^{8,9} En cultivos como la vid,^{9,10} árboles forestales (coníferas)¹¹ y el ginseng,¹² provocan daños económicos significativos. *Fusarium* es más conocido como un hongo fitopatógeno causante de enfermedades devastadoras en diferentes cultivos de importancia económica, entre ellos: banano, tomate, piña y plantas ornamentales.^{7,13}

Globalmente, el género *Fusarium* es el segundo hongo filamentoso causante de infecciones en humanos,¹⁴ y como agente etiológico de onicomycosis se presenta en una frecuencia del 0,97-6%.¹⁵ Estudios recientes en Costa Rica, han reportado el género *Fusarium* como uno de los más comúnmente asociados a la onicomycosis en uñas de las manos y de los pies, con una incidencia del 19,0 y el 17,6 %, respectivamente,^{3,16,17} pero no se determinó la especie o especies presentes. A diferencia de otros géneros que causan onicomycosis, tanto el género *Fusarium* como el *Cylindrocarpon* presentan complicaciones más graves, pues son capaces de diseminarse sistémicamente, sobre todo en pacientes inmunosuprimidos o inmunocomprometidos.^{2,4,38}

En el género *Cylindrocarpon*, *C. destructans*, se ha identificado como causante de onicomycosis en un paciente con HIV/AIDS en Brasil,¹⁹ mientras que *C. cyanescens*, *C. destructans* y *C. vaginiae* inducen pie de atleta, queratitis, micetoma, osteomielitis y peritonitis, sobre todo en personas inmunosuprimidas.^{6,20}

La identificación de especies de los géneros *Cylindrocarpon* y *Fusarium* no es fácil, generalmente es realizada solo por microbiólogos y demanda mucho tiempo (de una a cuatro

semanas), por lo que en numerosos casos clínicos, el agente etiológico se reporta como *Fusarium* spp.^{16,1}

Sin embargo, dado que la distribución varía según la región geográfica y diferentes especies, incluso aislamientos dentro de la misma especie, difieren en su sensibilidad a los compuestos antifúngicos, la correcta identificación de la especie es importante para estudios epidemiológicos, obtener información pronóstica y guiar el tratamiento terapéutico del paciente.^{21,22} La incorporación de técnicas moleculares, principalmente la reacción en cadena de la polimerasa (PCR, por sus siglas en inglés) y la secuenciación, ha contribuido al desarrollo de métodos de diagnóstico rápidos y precisos a nivel de especie, tanto para los géneros *Cylindrocarpon* y *Fusarium* como para otros agentes etiológicos.^{6,7,23,24}

Este trabajo presenta la identificación morfológica y molecular de *Cylindrocarpon lichenicola*, como el agente causal de onicomycosis en la uña del dedo medio de la mano derecha de un paciente inmunosuprimido.

Presentación de caso

Paciente masculino de 39 años, indígena costarricense, sometido a trasplante renal hacía 3,5 años, debido a insuficiencia renal crónica, con tratamiento inmunosupresor para evitar rechazo, con hipertensión arterial secundaria y bajo control y tratamiento médico. Presentó una lesión e infección en la uña del dedo medio de la mano derecha (Figura 1a).

Se tomaron muestras mediante raspado de la uña por la parte en contacto con el lecho *ungueal*. Se realizó un examen microscópico directo en hidróxido de potasio (KOH) al 40%, para establecer la presencia de elementos fúngicos. Otras muestras se cultivaron en agar Sabouraud glucosado (ASG, Difco, BD EE.UU) y en agar Mycosel (BD EE.UU), y se mantuvieron a 25 °C por al menos 22 días, con el fin de obtener colonias de los hongos. La identificación del aislamiento se realizó con base en las características macroscópicas de la colonia y microscópicas mediante la observación de preparaciones con montaje en azul de lactofenol.

A partir del aislamiento obtenido se realizó la extracción del ADN genómico por duplicado. La extracción del ADN se efectuó según el protocolo descrito por Salazar *et al.*²⁵ El ADN genómico se empleó para amplificar, mediante la técnica de reacción en cadena de la polimerasa (PCR), la región del espaciador interno transcrito (ITS, por sus siglas en inglés "Internal Transcribed Spacer") del ADN ribosomal (ADNr), incluidas las regiones ITS1- 5.8S e ITS2, con los imprimadores universales ITS6 (5'-GAAGGTGAAGTCGTAACAAGG3') e ITS4 (5'-TCCTCCGCTTATTGATATGC3')²⁶ y una porción del gen del factor de elongación 1alfa (EF-1α o TEF, por sus siglas en inglés) con los imprimadores ef1 (5'-ATGGGTAAAGGA(A/G)GACAAGAC-3') y ef2 (5'-GGA(G/A)GTACCACT(G/C)ATCATGTT-3').²⁷ La mezcla de reacción de PCR tuvo un volumen final de 25 µL, compuesta por 11,55 µL de agua nanopura estéril, 2,5 µL de 10x Buffer; 2 µL de cada iniciador (10µM); 2 µL de dNTP's (2mM); 1,7µL de MgCl₂ (25 mM); 1 µL de BSA (20mg/mL); 0,25 µL DreamTaqTM de polimerasa (5 U/µL) DreamTaqTM (Fermentas, EE.UU); 2 µL de ADN (dilución 1:10, aproximadamente 30 ng). La amplificación se realizó en

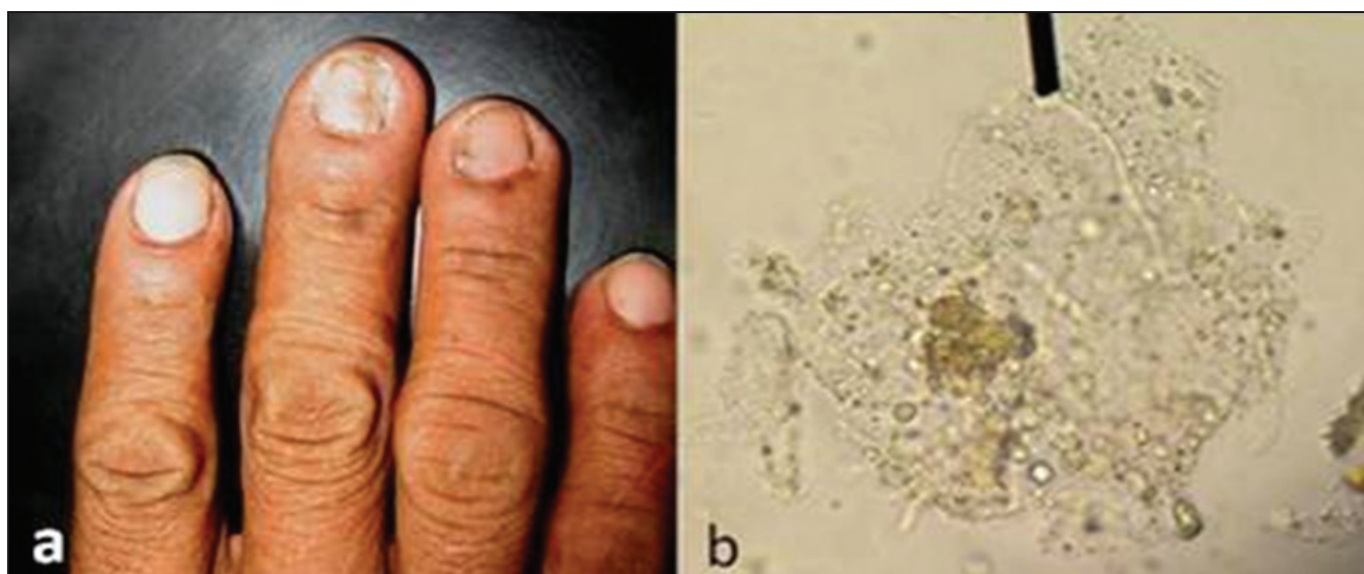


Figura 1. Lesión por onicomicosis en paciente inmunosuprimido (a), frotis directo con KOH al 40% (b).

un termociclador Applied Biosystems Veriti™ (Life Technologies, EE.UU) con el siguiente programa térmico: desnaturalización inicial 94°C por 3 min; 35 ciclos bajo las siguientes condiciones 45 segundos a 94°C, 60 segundos a 55°C (ITS) o 53°C (EF-1 α); 45 segundos a 72°C y una extensión final durante 5 minutos a 72°C. El producto de PCR se analizó por electroforesis en gel de agarosa (TopVision™, Fermentas, EE.UU) al 1,6% (p/v) en 0,5X tris-EDTA buffer (TBE) y 2 μ L de GelRed™ (Biotium, EE.UU). Las condiciones de la electroforesis fueron 90V durante 60 minutos y la visualización posterior de los fragmentos amplificados se realizó en un transiluminador UV (Uvisave Gel Documentation Systems HD2 LCD®, UVITEC CAMBRIDGE, Inglaterra). El marcador de peso molecular utilizado fue una mezcla de bandas de ADN de 100 pb de diferencia (Gene Ruler™ 100 bp Plus DNA Ladder, Fermentas, EE.UU). El fragmento amplificado se purificó mediante vía enzimática, con adición de 4 μ L de Exo/ (Exonucleasa I; Fermentas EE.UU) y 2 μ L de FastAP (fosfatasa alcalina termosensible; Fermentas EE.UU) e incubación a 37°C por 15 minutos y luego a 85°C por 15 minutos, para la inactivación de las enzimas. Los fragmentos purificados se enviaron a secuenciar en ambas direcciones (5'→3' y 3'→5') a la compañía Macrogen, Inc. (Corea del Sur), con los iniciadores ITS6 e ITS4 y ef1 y ef2, respectivamente. Las secuencias obtenidas para cada imprimador se analizaron con el programa BioEdit Sequence Alignment Editor version 7.0.5.3²⁸ y se obtuvo la secuencia consenso, la cual fue comparada con las secuencias publicadas en la base de datos del Banco de Genes del Centro Nacional para la Información Biotecnológica (National Center for Biotechnology Information NCBI, USA), mediante la opción BLASTn (<http://www.ncbi.nlm.nih.gov/BLAST>).

El examen microscópico directo de la muestra en KOH al 40% reveló la presencia de elementos fúngicos (Figura. 1b). De las muestras cultivadas en ASG y en agar Mycosel se obtuvieron colonias similares a las descritas para los géneros *Cylindrocarpon* y *Fusarium*. En el medio ASG la colonia fue inicialmente de color rosado tenue, de rápido crecimiento, y adquirió con el

tiempo un color morado intenso con apariencia alanada blanca, y al reverso una pigmentación de color púrpura (Figuras 2a y b). En agar Mycosel las colonias fueron de color negro y de crecimiento pobre, sobre las cuales se forma posteriormente una capa blanca aterciopelada.

El análisis microscópico de las preparaciones con azul de lactofenol del micelio de las colonias formadas en ASG, mostró hifas hialinas septadas, microconidios ovales y unicelulares, macroconidios cilíndricos de paredes delgadas con dos a cuatro septos, ápice redondeado y base plana (Figura. 2d); clamidosporas terminales e intercalares agrupadas en cadenas (Figura. 2c). Los tipos de conidios y clamidosporas observados fueron coincidentes con los descritos para *C. lichenicola*.⁶

El producto de PCR obtenido con los iniciadores ITS6/ITS4 y ef-1/ef-2 correspondió, en ambas muestras, a un fragmento de ADN de aproximadamente 650 y 800 pares de bases (pb), respectivamente. La porción de nucleótidos secuenciada fue de 544 pb para la región ITS y de 710 pb para el gen EF-1 α . Para ambas regiones, la secuencia fue idéntica en las dos muestras. En el Banco de Genes del NCBI, la secuencia ITS se alineó con un índice de similitud de nucleótidos del 100% con dos secuencias (números de acceso DQ 094444 y DQ 094355) de *F. lichenicola* (sinónimo *C. lichenicola*). Por su parte, la secuencia del gen EF-1 α se alineó con un 100% de similitud con la secuencia DQ246877, que también correspondió a *F. lichenicola*. También se obtuvo índices de similitud del 98%-100 con secuencias de *Fusarium solani*, para ambas regiones secuenciadas, ITS y EF-1 α .

Discusión

El presente estudio describe un caso de onicomicosis causada por *Cylindrocarpon lichenicola*, en la uña del dedo medio de la mano derecha de un paciente con trasplante renal,

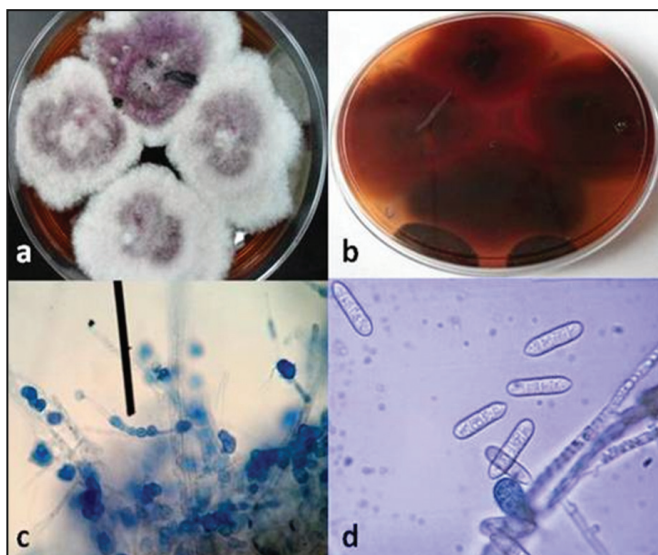


Figura 2. Vistas superior e inferior de colonia de *Cylindrocarpon (Fusarium) lichenicola* en medio Sabouraud, después de 6 días de cultivo (a y b), clamidosporas (c) y macroconidios (d).

tratado en el Hospital Calderón Guardia, en Costa Rica. La identificación del hongo se considera robusta, ya que se basó en una caracterización morfológica y molecular.

En Costa Rica, *Fusarium* se ha identificado como agente etiológico de onicomicosis en uñas de las manos y de los pies, con una frecuencia del 19,0 y el 17,6%, respectivamente,¹⁶ pero no se determinó la especie (o especies) presente. Esta es la primera vez que se identifica *C. lichenicola* (sinónimo *F. lichenicola*) asociado a onicomicosis en Costa Rica. A nivel mundial, las especies *F. oxysporum* y *F. solani* son las más comúnmente asociadas a onicomicosis,^{15,23,29,30} aunque otras especies como *F. proliferatum*, *F. verticillioides* y *F. sacchari* también han sido identificadas como agentes causales de onicomicosis, aún en pacientes inmucompetentes.^{15,29,30} En cuanto a especies del género *Cylindrocarpon*, la especie *C. detructans* se identificó como el agente causal de un caso de onicomicosis en uñas de los dedos del pie, de un paciente brasileño con HIV/AIDS, dedicado a labores de jardinería.¹⁹

F. oxysporum se considera el agente causal de infecciones en uñas de dedos de las manos y de los pies, mientras que *F. solani* es aislado frecuentemente solo en uñas de los pies, y en menor frecuencia en uñas de la mano.^{15,29,30} Cabe señalar que tanto *F. oxysporum* como *F. solani* son especies complejas, es decir, que aunque morfológicamente se consideran una sola especie, en realidad representan un conjunto o complejo de especies (SC “species complex”), FOSC y FSSC,^{24,30} respectivamente. *F. lichenicola* es una de las especies de FSSC,³¹ lo que coincide con el hecho de que en la presente investigación, el análisis molecular evidenció una alta similitud (98 a 100%) del aislamiento en estudio con *F. solani*.

Las especies de los géneros *Cylindrocarpon* y *Fusarium* son morfológica y taxonómicamente similares. *F. lichenicola* ha pasado por varios cambios de nombre.^{20,31} El hongo fue

descrito por primera vez en 1913, por C.B. Massalongo, como *F. lichenicola*. En 1916 fue colocado en el género *Bactridium* como *B. lichenicola*. En 1939 fue clasificado por primera vez como una especie del género *Cylindrocarpon*, *C. tonkinense* Bugn. En 1979, con base en el criterio de prioridad, se ordenó asignar el nombre de la primera especie y se denominó *C. lichenicola* (C. Massal.) Hawksworth.^{20,31} Finalmente, en 2002, el nombre original, *Fusarium lichenicola*, fue restablecido por Summerbell y Schroers,³² con base en análisis filogenéticos de la subunidad grande del ARN ribosomal (LSU). Estos autores notaron una estricta correspondencia entre los casos de infección en humanos atribuidos a *C. lichenicola* y aquellos causados por miembros de FSSC. Los análisis mostraron que *C. lichenicola* es miembro del FSSC y el nombre *F. lichenicola* fue restablecido. Las otras especies del género *Cylindrocarpon* forman un grupo filogenéticamente bien separado de FSSC y otros grupos de *Giberella*, estado perfecto (sexual) de *Fusarium*.

Lo anterior implica que en algunos casos de onicomicosis, los aislamientos identificados como *F. solani* podrían ser *F. lichenicola*, y viceversa. Es obvio que dadas las similitudes morfológicas, genéticas y epidemiológicas entre *F. lichenicola* y otros miembros de la especie compleja FSSC, los casos de infección reportados han sido causados por uno u otro. Esto reafirma la necesidad de un diagnóstico correcto del agente causal de la onicomicosis.

La identificación de hongos a nivel de especie por los métodos clásicos es una tarea difícil y demanda mucho tiempo. Se estima entre el 30 y el 50% de error en la identificación de especies de *Fusarium* con base en la morfología.³³ La experiencia requerida solo está disponible, en la mayoría de los casos, en los laboratorios de referencia, y la identificación es realizada por microbiólogos especializados, pero al menos dos semanas son necesarias para aislar e identificar la especie del hongo. Esto resulta en una alta proporción de casos no identificados a nivel de especie. En este estudio, la aplicación de técnicas moleculares (la amplificación y secuenciación de la región ITS y de una porción del gen EF-1 α) fue exitosa y permitió la identificación del aislamiento obtenido como *F. lichenicola*, lo que corrobora su utilidad para diagnóstico. Ambas regiones han sido utilizadas para la identificación molecular de especies de *Fusarium* de importancia clínica, incluidas aquellas causantes de onicomicosis.^{7,15,23,24,29,30,33}

Se recomienda utilizar técnicas moleculares para determinar las especies de *Fusarium* u otros hongos filamentosos no dermatofitos asociadas a la onicomicosis en Costa Rica. Esta información es importante no solo desde el punto de vista epidemiológico, sino debido a las diferencias en susceptibilidad a los antimicóticos entre especies, e inclusive aislamientos dentro de la misma especie,^{21,33} lo que permitiría guiar el tratamiento y prescribir antimicóticos alternativos en aquellos casos que no responden al tratamiento inicial.^{34,35} En cuanto a *Fusarium*, se han creado bases de datos de libre acceso con secuencias de diferentes regiones del genoma (ITS, EF-1 α y otras), en las que se puede comparar la secuencia de los aislamientos en estudio con aquellas de la base, para una correcta identificación.^{24,27,36,37}

El paciente del que se aisló *C. lichenicola* está sometido a tratamiento inmunosupresor debido a su trasplante de riñón.

La condición de inmunosuprimido o inmunocomprometido ha sido asociada a las infecciones en humanos causadas por hongos del género *Fusarium*, lo que representa un factor de predisposición o riesgo.¹⁸ Es preciso recordar que especies del género *Fusarium* son capaces de diseminarse desde las uñas infectadas hacia otros sitios, bajo condiciones favorables.^{18,20} Casos de infección diseminada o micetomas a partir de lesiones en uñas de los dedos de la mano o del pie provocados por *F. lichenicola*, han sido descritos en pacientes inmunosuprimidos en Tailandia,¹³ Bélgica²⁰ e Israel.³⁸

Cylindrocarpon y *Fusarium* son habitantes comunes de climas tropicales, distribuidos en los suelos, en las partes subterráneas y aéreas de plantas, restos vegetales y otros sustratos orgánicos y, posiblemente, en el agua y el aire. La identificación de *C. lichenicola* (sinónimo *F. lichenicola*) asociado a una onicomycosis localizada no invasiva, en un paciente trasplantado, de una zona rural, sugiere que las personas inmunodeprimidas deben ser adecuadamente educadas sobre las posibles fuentes de agentes infecciosos, en particular acerca de los riesgos que pueden generar la jardinería o la agricultura. Es probable que las infecciones ocurran debido a la oportunidad que estas actividades proveen para el encuentro entre los pacientes susceptibles y los agentes infecciosos.¹³

Referencias

1. Relloso S, Arechavala A, Guelfand L, Maldonado I, Walker L, Agorio I, et al. Onicomycosis: estudio multicéntrico clínico, epidemiológico y micológico. *Rev Iberoam Micol* 2012; 29:157-163.
2. Kaur R, Kashyap B, Bhalla P. Onychomycosis - epidemiology, diagnosis and management. *Indian J Med Microbiol* 2008; 26:108-16.
3. Salas-Campos I, Gross-Martínez N, Carrillo-Dover P. Micosis superficiales diagnosticadas en el laboratorio de micología médica de la Universidad de Costa Rica. *Rev costarric cienc méd* 2007; 28:29-35.
4. Nir-Paz R, Strahilevitz, J, Shapiro M, Keller N, Goldschmied-Reouven A, Yarden O, Block C, et al. Clinical and epidemiological aspects of infections caused by *Fusarium* species: A collaborative study from Israel. *J Clin Microbiol* 2004; 42:3456-3461.
5. Salas-Campos I. Hongos filamentosos no dermatofitos como agentes etiológicos de onicomycosis. *Rev Colegio de Microb Quim Clin Costa Rica* 2013; 19:21-25.
6. Liu D. *Cylindrocarpon*. In: Dongyou Liu editor. *Molecular Detection of Human Fungal Pathogens*. 1st edition Bosa Roca US: Taylor & Francis Inc. 2011:411-415.
7. Manikandan P, Galgoczy L, Panneer Selvam K, Shobana C, Kocsubé S, Vágvolgyi C, et al. *Fusarium*. In: Dongyou Liu editor. *Molecular Detection of Human Fungal Pathogens*. 1st edition Bosa Roca, US: Taylor & Francis Inc, 2011:417-433.
8. Chaverri C, Salgado Y, Hirooka A, Rossman Y, Samuels GJ. Delimitation of *Neonectria* and *Cylindrocarpon* (*Nectriae*, *Hypocreales*, *Ascomycota*) and related genera with *Cylindrocarpon*-like anamorphs. *Stud Mycol* 2011; 68:57-78.
9. Alaniz S, León M, Vicent A, García-Jiménez J, Abad-Campos P, Armengol J. Characterization of *Cylindrocarpon* species associated with black foot disease of grapevine. *Plant Dis* 2007; 91:1187-1193.
10. Agustí-Brisach C, Armengol J. Effects of temperature, pH and water potential on mycelia growth, sporulation and chlamydospore production in culture of *Cylindrocarpon* spp. associated with black foot of grapevines. *Phytopathol Mediterr* 2012; 51:37-50.
11. Dumroese R.K., James R.L., Wenny, D.L. Hot water and cooper coatings in reused containers decrease inoculum of *Fusarium* and *Cylindrocarpon* and increase Douglas fir seedling growth. *HortScience* 2002; 37:943-947.
12. Jang Y, Gyu Kim S, Ho Kim Y. Biocontrol Efficacies of *Bacillus* Species Against *Cylindrocarpon destructans* Causing Ginseng Root Rot. *Plant Pathol J* 2011; 27:333-341.
13. Zhang N, O'Donnell K, Sutton DA, Nalim FA, Summerbell RC, Padhye AA, et al. Members of the *Fusarium solani* species complex that cause infections in both humans and plants are common in the environment. *J Clin Microbiol* 2006; 44: 2186-2190.
14. Fariñas MC, Fernández-Sampedro M, Armíñanzas C. Formas clínicas y tratamiento de las infecciones causadas por otros hongos filamentosos. *Enferm Infecc Microbiol Clin*. 2012; 30:414-419.
15. Guilhermetti E, Takahachi G, Suemi Shinobu C, Estivalet Svidzinski TI. *Fusarium* spp. as agents of onychomycosis in immunocompetent hosts. *International J Dermatol* 2007; 46: 822-826.
16. Salas Campos I, Hernández-Chavarría F. *Fusarium* como agente etiológico de onicomycosis: informe de tres casos y revisión de la literatura. *Rev costarric cienc méd* 2005; 26: 53-59.
17. Salas-Campos I, Gross-Martínez N. Agentes etiológicos de onicomycosis diagnosticadas en el laboratorio de micología médica de la Universidad de Costa Rica. *Acta Méd Costarric* 2012; 54: 114-118.
18. Nucci M, Anaissie E. *Fusarium* infections in immunocompromised patients. *Clin Microbiol Rev* 2007; 20: 695-704.
19. Norgueira Cambuim IIF, Cerqueira Macedo DP, Delgado M, de Magalhães Lima K, Pereira Mendes G, de Souza Motta CM, et al. Avaliação clínica e micológica de onicomycose em pacientes brasileiros com HIV/AIDS. *Rev Soc Bras Med Trop* 2011, 44:40-42.
20. Rodríguez-Villalobos H, Georgala A, Beguin H, Heymans C, Pye G, Crokaert F, et al. Disseminated Infection due to *Cylindrocarpon* (*Fusarium*) *lichenicola* in a Neutropenic Patient with Acute Leukaemia: Report of a Case and Review of the Literature. *Eur J Clin Microbiol Infect Dis* 2003; 22: 62-65.
21. Tortorano AM, Prigitano G, Dho MC, Esposto C, Gianni A, Grancini C, et al. Species distribution and *in vitro* antifungal susceptibility patterns of 75 clinical isolates of *Fusarium* spp. from northern Italy. *Antimicrob. Agents Chemother*. 2008; 52: 2683-2685.
22. Alastruey-Izquierdo A, Cuenca-Estrella M, Monzon A, Mellado E, Rodríguez-Tudela JL. Antifungal susceptibility profile of clinical *Fusarium* spp. isolates identified by molecular methods. *J Antimicrob Chemother* 2008; 61:805-809.
23. Ninet B, Jan I, Bontems O, Léchenne B, Jousson O, Lew D, et al. Molecular identification of *Fusarium* species in onychomycoses. *Dermatology* 2005; 210: 21-25.
24. Balajee SA, Borman AM, Brandt ME, Cano J, Cuenca-Estrella M, Dannaoui E, et al. Sequence-based identification of *Aspergillus*,

- Fusarium*, and *Mucorales* species in the clinical mycology laboratory: where are we and where should we go from here? J Clin Microbiol 2009; 47: 877–884.
25. Salazar E, Hernández R, Tapia A, Gómez-Alpizar L. Identificación molecular del hongo *Colletotrichum* spp., aislado de banano (*Musa* spp) de altura en la zona de Turrialba y determinación de su sensibilidad a fungicidas poscosecha. Agronomía Costarricense 2012; 36: 53-68.
 26. White TJ, Bruns T, Lee S, Taylor J. Amplification and direct sequencing of fungal ribosomal RNA genes for phylogenetics. In: PCR protocols: a guide to methods and applications. New York: Academic Press, 1990: 315-322.
 27. Geiser DM, Jiménez-Gasco DM, del M M, Kang S, Makalowska I, Veeraraghavan N, *et al.* FUSARIUMID v. 1.0: A DNA sequence database for identifying *Fusarium*. Eur J Plant Pathol 2004; 110: 473–479.
 28. Hall TA. BioEdit: a user-friendly biological sequence alignment editor and analysis program for Windows 95/98/NT. Nucl. Acids. Symp. Ser. 1999; 41:95-98.
 29. Castro López N, Casas C, Sopo L, Rojas A, Del Portillo P, Cepero de García MC, *et al.* *Fusarium* species detected in onychomycosis in Colombia. Mycoses 2008; 52: 350–356.
 30. Migheli Q, Balmas V, Harak H, Sanna S, Scherm B, Aoki T, *et al.* Molecular Phylogenetic Diversity of Dermatologic and Other Human Pathogenic Fusarial Isolates from Hospitals in Northern and Central Italy. J Clin Microbiol. 2010; 48: 1076–1084.
 31. Kaben U, Beck R, Tinteln K. Keratomykose durch *Cylindrocarpon lichenicola*. Mycoses 2006; 49: 9–13.
 32. Summerbell R.C., Schroers H.J. Analysis of phylogenetic relationship of *Cylindrocarpon lichenicola* and *Acremonium falciforme* to the *Fusarium solani* species complex and a review of similarities in the spectrum of opportunistic infections caused by these fungi. J Clin Microbiol. 2002; 40: 2866–2875.
 33. Wang H, Xiao M, Kong F, Chen S, Dou HT, Sorrell T, *et al.* Practical Identification of 20 *Fusarium* Species by Seven-Locus Sequence Analysis and Reverse Line Blot Hybridization, and an *In Vitro* Antifungal Susceptibility Study. J Clin Microbiol. 2011; 49: 1890–1898.
 34. Brasch J, Koepl G. Persisting onychomycosis caused by *Fusarium solani* in an immunocompetent patient. Mycoses 2008; 52: 285–286.
 35. Baudraz-Rosselet F, Ruffieux C, Lurati M, Bontems O, Monod M. Onychomycosis Insensitive to Systemic Terbinafine and Azole Treatments Reveals Non-Dermatophyte Moulds as Infectious Agent. Dermatology 2010; 220:164–168.
 36. O'Donnell K, Sutton D, Rinaldi M, Sarver B, Balajee SA, Schroers HJ, *et al.* Internet-accessible DNA sequence database for identifying fusaria from human and animal infections. J Clin Microbiol 2010; 48:3708–3718.
 37. O'Donnell K, Gueidan S, Sink P, Johnston P, Crous A, Glenn R, *et al.* A two-locus DNA sequence database for typing plant and human pathogens within the *Fusarium oxysporum* species complex. Fungal Genetics Biology 2009; 46: 936–948.
 38. Chazan B, Colodner R, Polacheck I, Shoufani A, Rozenman D, Raz R. Mycetoma of the Foot Caused by *Cylindrocarpon lichenicola* in an Immunocompetent Traveler. J Travel Med. 2004; 11:331–332.