



Acta Médica Costarricense

ISSN: 0001-6002

actamedica@medicos.sa.cr

Colegio de Médicos y Cirujanos de Costa  
Rica  
Costa Rica

Solís-Torres, Jeffry; Mora-Segura, Esteban  
Hiperparatiroidismo primario por adenoma paratiroideo mediastinal  
Acta Médica Costarricense, vol. 57, núm. 2, abril-junio, 2015, pp. 86-87  
Colegio de Médicos y Cirujanos de Costa Rica  
San José, Costa Rica

Disponible en: <http://www.redalyc.org/articulo.oa?id=43438600007>

- Cómo citar el artículo
- Número completo
- Más información del artículo
- Página de la revista en redalyc.org

redalyc.org

Sistema de Información Científica  
Red de Revistas Científicas de América Latina, el Caribe, España y Portugal  
Proyecto académico sin fines de lucro, desarrollado bajo la iniciativa de acceso abierto

## Caso clínico

# Hiperparatiroidismo primario por adenoma paratiroideo mediastinal

## Primary hyperparathyroidism caused by a mediastinal parathyroid adenoma

Jeffrey Solís-Torres y Esteban Mora-Segura

### Resumen

El hiperparatiroidismo primario cursa con un aumento de la secreción de hormona paratiroidea, generalmente debido a un adenoma, e hipercalcemia. Su presentación clásica se diagnostica con la determinación de calcio sérico y de hormona paratiroidea, asociada con estudios de imágenes. Su tratamiento es quirúrgico y tiene altas tasas de éxito.

Se analiza el caso de una paciente hipertensa, de 63 años, con historia de pérdida de apetito y debilidad de un año y medio de evolución, por lo que se le realizaron exámenes de laboratorio que revelaron hipercalcemia y elevación de la hormona paratiroidea. Se le indicó entonces una gammagrafía con Tecnecio 99, que evidenció un nódulo de 18mm de diámetro, ubicado 2 centímetros caudal al lóbulo tiroideo derecho. Se le efectuó una exploración cervical sin encontrarse la lesión, por lo que requirió una esternotomía media superior, que permitió encontrar un adenoma en el mediastino superior, detrás de la vena braquiocéflica derecha, de manera que se procedió a su extracción. Los controles de calcio y de hormona paratiroidea a las 24 horas estaban entre los límites normales, y se egresó.

**Descriptores:** hiperparatiroidismo, hipercalcemia, hormona paratiroidea.

### Abstract

Primary hyperparathyroidism results from an increased secretion of parathyroid hormone (PTH) into the blood stream, its most common etiology is an adenoma of the parathyroid gland, which causes hypercalcaemia. Classically a patient presents elevated serum calcium and PTH levels, associated with imaging studies. The treatment consists of surgical excision with high rates of success.

We present the case of a 63-year old hypertensive female, with a history of loss of appetite and general weakness for the last year and a half. Laboratory exams showed hypercalcaemia and an elevated PTH. A Tc 99 scan revealed an 18 mm nodule, located 2 cm caudal to the right thyroidal lobe. A neck exploration was performed but an adenoma could not be located, so a median sternotomy was then requested and a superior mediastinal adenoma, posterior to the right brachiocephalic vein was found and resected. Laboratory controls done 24-hour later revealed normal PTH and serum calcium levels and the patient was discharged.

**Keywords:** hyperparathyroidism, hypercalcemia, parathyroid hormone.

*Fecha recibido:* 07 de agosto de 2014 *Fecha aprobado:* 05 de febrero de 2015

### Presentación del caso

Paciente hipertensa de 63 años, con historia de un año y medio de evolución de pérdida de apetito y debilidad; tras la consulta se le practicaron exámenes de laboratorio que evidenciaron hipercalcemia y, subsecuentemente, un endocrinólogo ordenó niveles de PTH (947 pg/ml) y de calcio (12 mg/dl). Además, se obtuvo una gammagrafía del cuello con Tecnecio 99, la cual demostró un nódulo de 18mm de diámetro ubicado 2 centímetros caudal a la porción inferior del lóbulo tiroideo derecho, que parecía estar en mediastino superior.

Se le realizó una exploración cervical, pero no se encontró la lesión, por lo que se efectuó esternotomía media superior y exploración del mediastino superior, lográndose identificar y resecar en su totalidad, un adenoma detrás de la vena braquiocéflica derecha, de cerca de 4 cm de diámetro. A las 24 horas los niveles de calcio y HPT se habían normalizado (9 mg/dl y 6,97 pg/ml, respectivamente). La evolución fue adecuada y la paciente se egresó al día siguiente de la cirugía.

La biopsia reportó adenoma paratiroideo con márgenes libres.

### Discusión

El hiperparatiroidismo es causado por un incremento de la actividad de la las glándulas paratiroides.<sup>1</sup> Se divide en hiperparatiroidismo primario, secundario y terciario. El más

Trabajo realizado en Servicio de Cirugía General, Hospital México

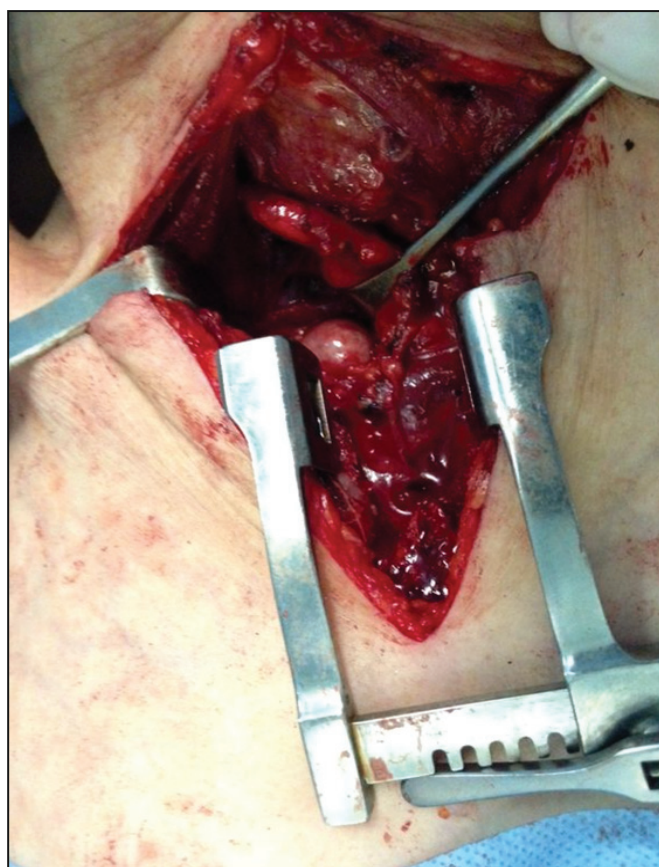
**Afiliación de los autores:** Servicio de Cirugía General, Hospital México, Caja Costarricense de Seguro Social.

✉ jeffrysolis@hotmail.com

ISSN 0001-6012/2015/57/2/86-87

Acta Médica Costarricense, © 2015

Colegio de Médicos y Cirujanos de Costa Rica



**Figura 1. Esternotomía media superior con adenoma paratiroideo en mediastino superior, posterior a la vena braquiocéflica derecha**

frecuente es el primario, con una prevalencia del 0,1% al 0,4%; es más frecuente en mujeres y su incidencia aumenta con la edad; se produce debido a hipersecreción de hormona paratiroidea (HPT) por una glándula autónoma. Las causas son: el adenoma, hasta en un 85% de los casos; la hiperplasia, en el 15%, y el cáncer, en el 1% restante. La hipersecreción de HPT produce hipercalcemia, y esta puede generar nefrolitiasis, trastornos neuromusculares y osteítis fibrosa quística.<sup>2,3</sup>

El desarrollo embriológico de las glándulas paratiroideas sucede en la cuarta semana de gestación; usualmente son 4 glándulas: 2 superiores y 2 inferiores. Las superiores derivan del cuarto arco branquial, se localizan en el área posterolateral de cada polo tiroideo superior y presentan muy poca migración. Las inferiores derivan del tercer arco branquial, un 80% se ubica de manera anterior, inferior o lateral a cada polo tiroideo inferior, en un área de 2 cm; debido a que migran junto con el timo, se pueden localizar ectópicamente dentro de este (15%) y con menos frecuencia en sitios como mediastino anterior, región submandibular, surco traqueoesofágico, espacio retroesofágico y vaina carotídea (1-4%).<sup>4,5</sup>

El diagnóstico clásico se presenta con hipercalcemia, usualmente entre 10,0 y 11,0 mg/dl, asociado a elevación de la HPT, cuyo rango normal es de 10-65 pg/ml o 1,1-7,6 pmol/l.<sup>6,7</sup> Debido a la variabilidad en la localización de las glándulas paratiroides o adenomas paratiroides dobles o ectópicos, se utilizan además estudios de imágenes, como el ultrasonido

cervical, muy limitado en cuanto a las glándulas ectópicas. La gammagrafía con Tecnecio-99m sestamibi es el estudio más sensible para detectar adenomas solitarios (68-95%). También, se emplea la tomografía axial computarizada en casos de difícil localización, la cual tiene una sensibilidad del 46-86% para adenomas, y en última instancia se cuenta con la resonancia magnética.<sup>5,8</sup>

El adenoma paratiroideo ectópico se reporta en el 4-10% de los pacientes con hiperparatiroidismo; de estos, un 35% se localiza en el timo o en el mediastino superior.<sup>9</sup> La indicación para cirugía es la presencia de hiperparatiroidismo sintomático, lo mismo que para los casos asintomáticos, en pacientes menores de 50 años con elevación del calcio sérico mayor a 1mg/dl de su valor normal, o densidad mineral ósea con un T score 2,5 o menor, en cualquier parte.

En la resección, las técnicas quirúrgicas son: la exploración cervical bilateral, en la que se visualizan las 4 glándulas paratiroides y se remueven las de aspecto anormal, y la paratiroidectomía, de manera mínimamente invasiva, que según estudios de localización previos, y conforme el sitio donde se ubique, implica una incisión de 2-4 cm, a través de la cual se reseca la glándula y se mide la HPT transoperatoriamente, con porcentajes de éxito del 97-99%, similares a los de la exploración bilateral de cuello.<sup>4-10</sup>

En casos con adenomas en mediastino, imposibles de acceder por cervicotomía, se necesita realizar una esternotomía media, aunque se han reportado manejos con cirugía toracoscópica videoasistida.<sup>11-12</sup>

**Conflicto de interés:** ninguno

## Referencias

1. Yan H, Schumacher R, Yun L. Parathyroid disease. *Rheum Dis Clin N Am* 2010. 36:647-664.
2. Ahmad R, Hammond J. Primary, secondary, and tertiary hyperparathyroidism. *Otolaryngol Clin N Am* 2004. 37:701-713.
3. Felger E, Kandil E. Primary hyperparathyroidism. *Otolaryngol Clin N Am* 2010. 43:417-432.
4. Lew J, Solorzano C. Surgical management of primary hyperparathyroidism: State of the art. *Surg Clin N Am* 2009. 89:1205-1225.
5. Johnson N, Carty S, Tublin M. Parathyroid imaging. *Radiol Clin N Am* 2011. 49:489-509.
6. Pellitteri P. Evaluation of hypercalcemia in relation to hyperparathyroidism. *Otolaryngol Clin N Am* 2010. 43:389-397.
7. Prescott J, Udelsman R. Remedial operation for primary hyperparathyroidism. *World J Surg* 2009. 33:2324-2334.
8. Vazquez B, Richards M. Imaging of the thyroid and parathyroid glands. *Surg Clin N Am* 2011. 91:15-32.
9. Phitayakorn R, McHenry C. Incidence and location of ectopic abnormal parathyroid glands. *Am J Surg* 2006. 191:418-423.
10. Augustine M, Bravo P, Zeiger M. Surgical treatment of primary hyperparathyroidism. *Endocr Pract* 2011. 17:75-82.
11. Mariette C, Pellissier L, Combemale F, Quievreux L, Carnaille B, Proye C. Reoperation for persistent or recurrent primary hyperparathyroidism. *Langenbeck's Arch Surg* 1998. 383:174-79.
12. Akin H, Gunluoglu Z, Kara V, Melek H, Dincer I. Mediastinal ectopic parathyroid adenoma: report of two cases successfully treated by VATS approach. *Thorac Cardiovasc Surg* 2008; 56: 60-64.