



Semina: Ciências Agrárias

ISSN: 1676-546X

semina.agrarias@uel.br

Universidade Estadual de Londrina
Brasil

Souza Ferreira, Murilo; Funari Júnior, Pascoal; Correa Guimarães, Gregório; Singaretti
Oliveira, Fabrício

Tamanho e localização do pedúnculo e divertículo vitelínicos em aves de corte
Semina: Ciências Agrárias, vol. 33, núm. 5, septiembre-octubre, 2012, pp. 1919-1922
Universidade Estadual de Londrina
Londrina, Brasil

Disponível em: <http://www.redalyc.org/articulo.oa?id=445744115036>

- Como citar este artigo
- Número completo
- Mais artigos
- Home da revista no Redalyc

redalyc.org

Sistema de Informação Científica

Rede de Revistas Científicas da América Latina, Caribe, Espanha e Portugal

Projeto acadêmico sem fins lucrativos desenvolvido no âmbito da iniciativa Acesso Aberto

Tamanho e localização do pedúnculo e divertículo vitelínicos em aves de corte

Size and localization of vitelline peduncle and diverticulum in broiler chickens

Murilo Souza Ferreira¹; Pascoal Funari Júnior²;
Gregório Correa Guimarães³; Fabrício Singaretti Oliveira^{2*}

Resumo

O divertículo vitelínico é um remanescente do pedúnculo vitelínico que se encontra na maioria das aves, e é mais desenvolvido nas mais jovens. É formado por um tecido linfóide, permanece até aos 21 meses de idade e sua localização não é precisa na literatura existente. O objetivo deste trabalho foi descrever a localização precisa e o tamanho do pedúnculo e divertículo vitelínicos em aves de corte. Foram coletadas vísceras celomáticas de 19 frangos de corte de 21 dias de idade, alimentados com ração comercial. O pedúnculo apresentou tamanho médio de $1,23 \pm 1,20$ cm e o divertículo vitelínico $2,23 \pm 1,82$ cm, localizando-se na região distal do jejuno.

Palavras-chave: Aves de corte, intestino, anatomia

Abstract

The vitelline diverticulum is the remnant of the yolk stalk and present in most of birds and is bigger in younger birds. It is constituted by lymphoid tissue, lasts until animals are 21 month-old and its location is not accurate in scientific data. The purpose of this paper was to describe the precise site and length of the vitelline peduncle and diverticulum in broiler chickens. Celomatic viscerae of 19 broiler chickens aging 21 days, fed with commercial feed, were used. The vitelline peduncle was 1.23 ± 1.20 cm and the vitelline diverticulum, 2.23 ± 1.82 cm in length, both located in the distal portion of jejunum.

Key words: Broiler chickens, intestine, anatomy

¹ Discente, curso de Medicina Veterinária, Universidade Estadual de Maringá, UEM, Campus Umuarama, PR. E-mail: msfvetuem@hotmail.com

² Profs. Drs. da UEM, Campus Umuarama, PR. E-mail: lito.vet@gmail.com; singaretti@ig.com.br

³ Prof. Dr. da Universidade Federal de Lavras, UFLA, Mina Gerais, MG. E-mail: gregorio@dmv.ufla.br

* Autor para correspondência

Em humanos, o divertículo vitelínico (DV), ou divertículo de Meckel, é a causa mais comum de anormalidade congênita do intestino delgado (OPITZ; SCHULTKA; GOBBEL, 2006), atingindo, aproximadamente, 2% da população (ANDERSON, 2000) e causando complicações clínicas em 5% dos portadores (RABINOWITZ; HONGYE LI, 2010).

O DV é o remanescente permanente do pedúnculo vitelínico (PV) e contribui, em aves, para mielopoiese extramedular após a eclosão do ovo (OLAH; GLICK, 1984). É um tecido linfóide cujo aumento inicia-se a partir das 2 semanas de idade e está completamente desenvolvido na décima semana. Permanece sendo linfóide até os 21 meses de idade e produz um grande número de células plasmáticas (OLAH; GLICK; TAYLOR, 1984). Está presente em 60% das aves, e é mais desenvolvido nas jovens (MCLELLAND, 1986) e a regressão do saco vitelínico ocorre durante os primeiros 5 dias após a eclosão do ovo (PEEBLES, 1998).

Em relação à localização, em gansos, o DV está localizado um pouco distal à região média do intestino delgado (BESOLUK et al., 2002). Alguns pesquisadores consideram-no um divisor do jejuno e do íleo, sendo o primeiro considerado do fim do duodeno até o DV, e o íleo, do DV até a junção íleo-cecal. Esta localização tem sido de grande importância para a realização de pesquisas, pois é usado como referencial em estudos envolvendo análise de cada porção do trato gastrointestinal de aves (SHIVAZAD et al., 2007; STRINGFELLOW, 2008).

Deve-se lembrar que os intestinos das galinhas envolvem duodeno, jejuno, íleo, dois cecos, cólon e cloaca (que também pertence ao sistema urogenital) (DYCE; SACK; WENSING, 2010). A Nomenclatura Anatômica de Aves utiliza o termo *reto*, preferencialmente, para a região conhecida como *cólon* nos mamíferos, mas este último também pode ser aceito (BAUMEL et al., 1993).

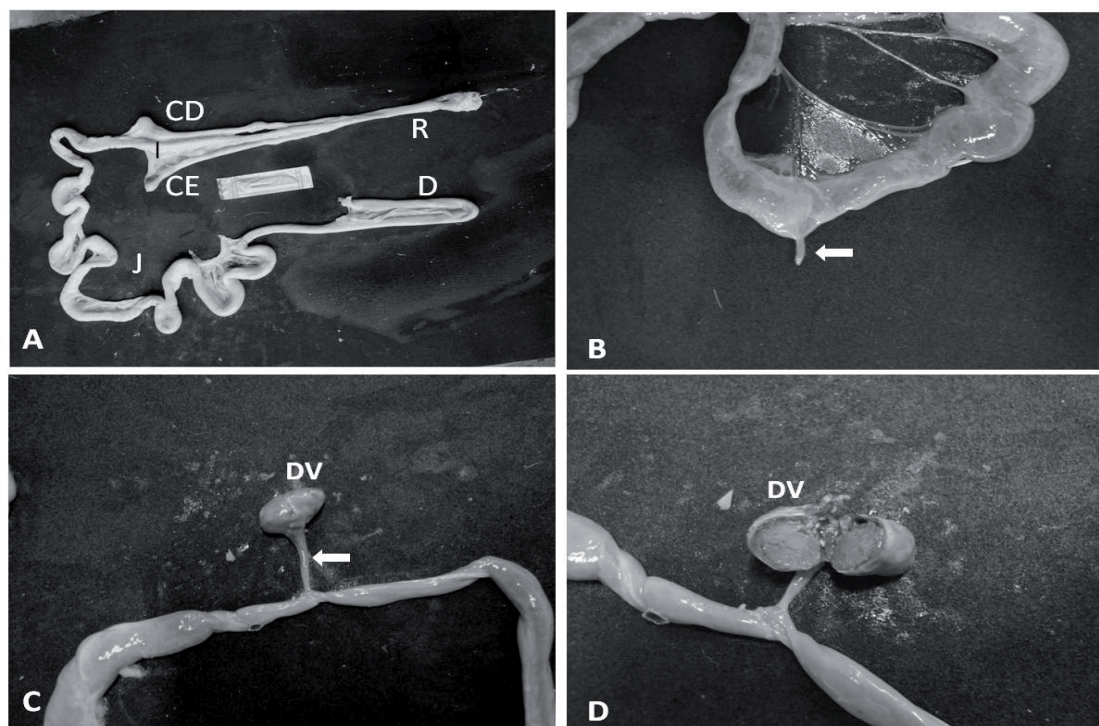
O presente trabalho teve o objetivo de determinar a localização e tamanho do PV e DV em aves de corte com 21 dias de idade, e comparar os resultados com os poucos relatos existentes na literatura, contribuindo para a melhor caracterização morfológica destas estruturas e fornecendo base para estudos futuros.

Foram utilizados os intestinos de 19 frangos de linhagem de corte Cobb, alimentados com ração comercial e com 21 dias de idade, obtidas em abatedouro comercial da região de Umuarama, PR. As vísceras foram coletadas e levadas ao laboratório de Anatomia Animal da Universidade Estadual de Maringá, Campus Umuarama, para análises.

Foi mensurada cada porção do intestino com régua milimetrada, assim como o tamanho do PV e DV com paquímetro digital, localizando-os em relação a essas porções intestinais, proximais e distais a ele. Foi realizada fotodocumentação digital.

Em 3 dos 19 casos (15,8%) foi observado um DV unido ao intestino pelo PV. Nas 16 amostras restantes não foi observado o DV, mas apenas os PVs (Figura 1), ou seja, houve PVs em 100% dos casos analisados. Os resultados obtidos, em cada porção intestinal, são reportados na tabela 1.

Figura 1. A) Visão geral dos intestinos de galinha; duodeno (D); jejuno (J); íleo (I); ceco direito (CD); ceco esquerdo (CE); reto (R). B) Pedúnculo vitelínico (seta) com divertículo já absorvido. C) Pedúnculo (seta) e divertículo vitelínicos (DV) bem evidentes. D) Divertículo vitelínico (DV) seccionado transversalmente, contendo vitelo.



Fonte: Elaboração dos autores.

Tabela 1. Médias de cada porção intestinal, do pedúnculo vitelínico (PV) e do divertículo vitelínico (DV) \pm desvio-padrão, em centímetros (cm) e em porcentagem (%) de cada porção em relação à todo intestino, em aves de corte aos 21 dias de idade.

	Comprimento (cm)	Em relação aos intestinos (%)
Duodeno	36,7 \pm 9,14	16,5
Jejuno (proximal ao D.V.)	62,0 \pm 9,38	27,9
Jejuno (distal ao D.V.)	51,3 \pm 6,53	23,1
Íleo	23,1 \pm 4,89	10,4
Ceco Direito	19,2 \pm 2,39	8,7
Ceco Esquerdo	19,1 \pm 2,72	8,7
Reto	10,5 \pm 1,22	4,7
Total intestinos	221,9 \pm 19,00	100,0
PV	1,23 \pm 1,20	-
DV	2,23 \pm 1,82	-

Fonte: Elaboração dos autores.

Foi observada a presença de DV em 15,8% dos casos, apenas, diferentemente dos 60,0% descritos em aves na literatura (MCLELLAND, 1986). Este localizou-se no jejuno; havia 54,7% desta porção intestinal proximalmente ao DV e 45,3% distalmente à este, ou seja, o DV localizou-se próximo à divisão média jejunal, diferentemente do descrito na literatura (SHIVAZAD et al., 2007; STRINGFELLOW, 2008), na qual é considerado como divisor entre jejuno e íleo.

Considerando-se apenas o duodeno, jejuno e íleo (166,40cm de comprimento) como referência anatômica para o DV deste trabalho, este localizou-se na porção mais distal do intestino delgado, pois havia 98,7cm de intestino proximalmente (36,7cm do duodeno e 62cm de jejuno proximal) e 74,4cm distalmente (51,3 cm de jejuno proximal e 23,1cm de íleo) ao DV e PV. Isto difere do reportado por Besoluk et al. (2002), os quais descreveram o DV de gansos na região mais proximal do intestino delgado.

Conclui-se que o PV e DV localizam-se numa porção mais distal do jejuno, mas ainda próximo à região média desta região intestinal.

Referências

ANDERSON, D. J. Carcinoid tumor in Meckel's diverticulum: laparoscopic treatment and review of the literature. *J Am Osteopath Assoc.*, Chicago, v. 100, n. 7, p. 432-4, 2000.

BAUMEL, J. J.; KING, A. S.; BREAZILE, J. E.; EVANS, H. E.; VANDEN BERGE, J. C. *Handbook of avian anatomy: nomina anatomica avium*. 2. ed. Cambridge: Nuttall Ornithological Club, 1993. 779 p. (Nuttall Ornithological Club, 23).

BESOLUK, K.; EKEN, E.; BOYDAK, M.; TIPIRDAMAZ, S. Morphological studies on Meckel's diverticulum in geese (*Anser Anser Domesticus*). *Anatomia Histologia Embryologia*, München, v. 31, n. 5, p. 290-292, 2002.

DYCE, K. M.; SACK, W. O.; WENSING, C. J. G. *Tratado de anatomia veterinária*. 4. ed. Rio de Janeiro: Elsevier, 2010. 834 p.

MCLELLAND, J. Sistema digestivo das aves. In: GETTY, R. (Ed.). *Anatomia dos animais domésticos de sisson & grossman.*, 5. ed. Rio de Janeiro: Guanabara Koogan, 1986. v. 2, p. 1755.

OLAH, I.; GLICK, B.; TAYLOR, R. E. Meckels diverticulum. II. A novel lymphoepithelial organ in the chicken. *The Anatomical Record*, v. 208, n. 2, p. 253-263, 1984.

OLAH, J.; GLICK, B. Meckel's diverticulum. I. Extramedullary myelopoiesis in yolk sac of hatched chickens (*Gallus domesticus*). *The Anatomical Record*, Maryland, v. 208, n. 2, p. 243-252, 1984.

OPITZ, J. M.; SCHULTKA, R.; GOBBEL, L. Meckel on developmental pathology. *Am J Med Genet.*, Maryland, v. 140, n. 2, p. 115-28, 2006.

PEEBLES, E. D.; SULAIMAN, A.; KELLOGG, T. F.; MASLIN, W. R.; WHITMARSH, S. K.; GERARD, P. D. The use of India ink and 51Cr-labeled microspheres in examining the function of the yolk stalk as a passageway between the yolk sac and intestine in posthatch broiler chicks. *J. Poultry Sci*, Honduras, v. 77, n. 5, p. 722-727, 1998.

RABINOWITZ, S. S.; HONGYE LI, M. D. *Pediatric meckel diverticulum*. *Gastroenterology*. 2010. Available at: <<http://emedicine.medscape.com/article/931229-followup>>. Accessed at: 12 fev. 2011.

SHIVAZAD, M.; BEJAEI, M.; TAHERKHANI, R.; ZAGHARI, M.; KIAEI, M. M. Effects of glucose injection and feeding oasis on broiler chick's subsequent performance. *Pakistan J. Biol. Sci.*, Fafsalahad, v. 10, n. 11, p. 1860-1864, 2007.

STRINGFELLOW, K. D. *Evaluation of agricultural disinfectants and necrotic enteritis preventatives in broiler chickens*. Master of Science Thesis. Texas University, 2008. 86 p.