



Revista Médica del Instituto Mexicano del Seguro Social

ISSN: 0443-5117

revista.medica@imss.gob.mx

Instituto Mexicano del Seguro Social  
México

Reinoso Reyes, Joaquín; Cruz de Echeverría Roble, Lila; Reinoso Toledo, Joaquín G.  
Neumobilia. Informe de un caso  
Revista Médica del Instituto Mexicano del Seguro Social, vol. 43, núm. 1, 2005, pp. 51-56  
Instituto Mexicano del Seguro Social  
Distrito Federal, México

Disponible en: <http://www.redalyc.org/articulo.oa?id=457745540007>

- Cómo citar el artículo
- Número completo
- Más información del artículo
- Página de la revista en redalyc.org

redalyc.org

Sistema de Información Científica

Red de Revistas Científicas de América Latina, el Caribe, España y Portugal

Proyecto académico sin fines de lucro, desarrollado bajo la iniciativa de acceso abierto

# Neumobilia.

## Informe de un caso

**Joaquín  
Reinoso Reyes,<sup>1</sup>  
Lila Cruz de  
Echeverría Robles,<sup>2</sup>  
Joaquín G.  
Reinoso Toledo<sup>3</sup>**

<sup>1</sup>Departamento de Cirugía

<sup>2</sup>Departamento  
de Radiología

<sup>3</sup>Residente de Oncología,  
Hospital de Oncología,  
Centro Médico Nacional  
Siglo XXI

Autores 1 y 2 adscritos al  
Hospital General  
de Zona  
con Medicina Familiar 1  
“Lic. Ignacio  
García Tellez”,  
San Luis Potosí

Instituto Mexicano  
del Seguro Social

Comunicación con:  
Joaquín Reinoso Reyes.  
Tel.: (01 444) 813 9854.  
Correo electrónico:  
joarei@prodigy.net.mx

### RESUMEN

La presencia de gas en las vías biliares se conoce como neumobilia y puede deberse a una conexión anormal entre el tubo digestivo y las vías biliares; es una patología grave que por lo general requiere tratamiento quirúrgico. La mayor parte se relaciona con litiasis biliar, y la fistula bilioentérica es el motivo más común. Otras causas serían una anastomosis bilioentérica como en la operación de Whipple, la coledocoyeyunoanastomosis, la esfinterotomía endoscópica o transduodenal; se menciona también la incompetencia transitoria del esfínter de Oddi, la infección por bacterias productoras de gas y el trauma. Se presenta el caso de una paciente con colelitiasis asintomática, un plastrón en cuadrante superior derecho de abdomen y neumobilia por una fistula colecistoduodenal. Se efectuó colecistectomía, cierre de la fistula con parche de Graham, gastrostomía y yeyunostomía con sonda de pequeño calibre. En el postoperatorio inmediato por fistula duodenobiliar externa, la paciente recibió alimentación parenteral, enteral y análogo de somatostatina (octretida); la fistula cerró dos semanas después. A 11 meses del procedimiento, la evolución era satisfactoria. Se analiza la etiología, el tratamiento y los costos. La corrección laparoscópica de la fistula colecistoduodenal debe considerarse para reducir los costos y no aumentar la morbilidad.

### SUMMARY

Pneumobilia, gas within the biliary tract, is due to an abnormal connection between the gastrointestinal tract and the biliary tract and is considered a serious pathology usually requiring surgical intervention. Most cases of pneumobilia are related to gallstone disease, and spontaneous biliary-enteric fistula is reported to be the most common cause of pneumobilia. Another well-documented cause of pneumobilia is a surgically created anastomosis between the biliary tract and the bowel, the Whipple procedure, and choledoch-jejunostomy, endoscopic retrograde cholangiopancreatography with papillosphincterotomy or surgical transduodenal sphincteroplasty. Transient incompetence of the sphincter of Oddi, gas-forming infections, and trauma have also been reported to cause pneumobilia. We present the case of a 74-year-old woman with asymptomatic cholelithiasis, pneumobilia and cholecystoduodenal fistula treated with cholecystectomy, fistula closure with Graham patch, Stamm-Kader gastrostomy and needle catheter jejunostomy. On the first postoperative day she developed a biliary duodenal fistula that required nutritional support with parenteral, enteral nutrition and octreotide acetate with fistula closure 2 weeks later. We review the etiology, surgical treatment and economic burden. Laparoscopic cholecystofistulectomy by skilled laparoscopic surgeons can be adopted as a first-choice treatment for cholecystoduodenal fistula to reduce morbidity risks and costs.

## Introducción

La neumobilia generalmente denota una comunicación anormal entre el tubo digestivo y el árbol biliar. Es un hallazgo raro que puede ser consecuencia de una variedad de procesos: reflujo de aire de una víscera hueca posterior a procedimiento endoscópico o quirúrgico o por incompetencia del esfínter de Oddi, infecciones por bacterias productoras de gas en colecistitis enfisematosa o absceso hepático, trauma contuso abdominal, tumores malignos

de la vesícula y vías biliares y órganos vecinos, diverticulitis o enfermedad de Crohn. Cuando se asocia a patología biliar se considera una indicación para tratamiento médico-quirúrgico, técnicamente difícil dada la fibrosis tisular, con alta morbilidad y que puede requerir la participación de un equipo multidisciplinario.

Se presenta el caso de una paciente con neumobilia, colecistitis crónica litiasica y fistula colecistoduodenal. Se analiza la etiología, el tratamiento y las repercusiones económicas.

### Palabras clave

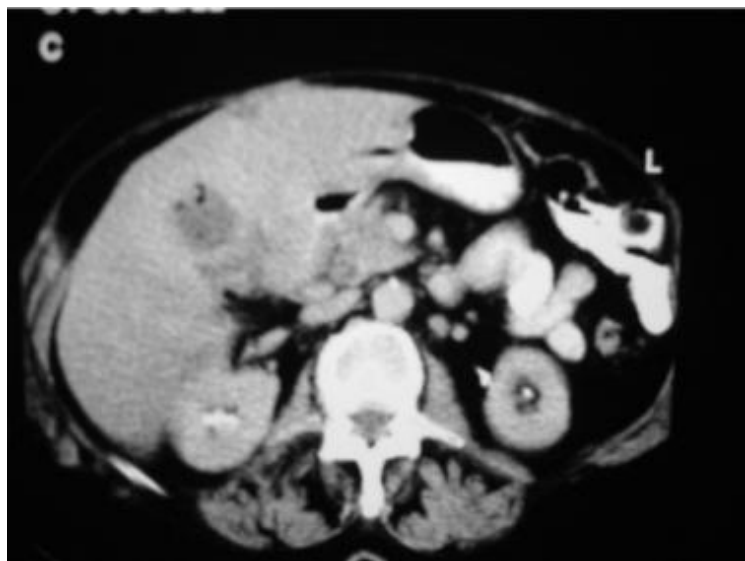- ✓ neumobilia
- ✓ fistula biliar interna

### Key words

- ✓ pneumobilia
- ✓ biliar enteric fistula

## Historia clínica

Mujer de 74 años de edad sin antecedentes de importancia; hipertensa desde dos años antes, controlada con 25 mg de captopril; gesta 18, para 18, abortos y cesáreas 0. Acudió por tumoración en cuadrante superior derecho de abdomen desde 15 días antes, sin cólico posterior a ingesta de alimentos colecistoquinéticos, ictericia o fiebre. Los exámenes de laboratorio fueron normales. Un ultrasonido mostró engrosamiento de 7 mm de la pared vesicular y varios cálculos. En la tomografía axial computarizada de abdomen se encontró aire en vesícula y vías biliares (figuras 1 y 2).



**Figura 1. Vesícula con lodo biliar y aire. No se observan cálculos. La pared duodenal se encuentra engrosada**

A su ingreso se encontraba asintomática, peso de 70 kg, estatura 1.58 m, tensión arterial de 150/90, pulso 80 x', frecuencia respiratoria de 18 x', temperatura de 36 °C. La exploración física fue normal con excepción de una masa de aproximadamente 15 cm localizada en el cuadrante superior derecho del abdomen, dolorosa a la palpación profunda y ruidos peristálticos presentes.

En la cirugía se encontró un plastrón formado por la vesícula parcialmente intrahepática, duode-

no y epiplón, todos adheridos entre sí. La vesícula presentaba engrosamiento de la pared, abundante lodo biliar y varios cálculos de 4 cm. Se observó una fistula biliar de aproximadamente 3 mm, que después de realizada la colecistectomía ocasionaba un defecto de 2 cm en el duodeno. Además de la colecistectomía, se efectuó cierre de la fistula colecistoduodenal, colocación de parche de epiplón tipo Graham y drenaje tipo Saratoga, gastrostomía tipo Stamm-Kader y yeyunostomía con sonda de pequeño calibre para alimentación enteral, la cual se inició en el transoperatorio, de acuerdo a las recomendaciones de Delany.<sup>1</sup>

En el postoperatorio inmediato se colocó catéter central porque la paciente presentó fistula duodenobiliar con gasto de 500 ml en 24 horas. Se inició hiperalimentación parenteral que se continuó hasta el décimo segundo día de posoperatorio, así como administración de 100 mg de ocreotida subcutánea cada ocho horas. Se continuó la alimentación enteral hasta el décimo noveno día para proseguir con la vía oral. La fistula duodenobiliar cerró al décimo quinto día de posoperatorio; se confirmó el cierre al no observarse fuga del medio de contraste hidrosoluble, aplicado por la sonda de gastrostomía y al no haber fuga de alimento al iniciar la vía oral, se procedió a la movilización de los drenajes hasta su retiro. La paciente permaneció en terapia intensiva 19 días y fue dada de alta 25 días después del procedimiento quirúrgico. Además de la fistula duodenobiliar, sólo presentó hipertensión arterial de difícil control y no hubo infección de la herida

## Discusión

La colecistitis enfisematosa es una forma rara de colecistitis aguda. En 1901 fue descrita por Stotz quien la observó en una autopsia, así como por Hegner<sup>2</sup> en 1931 al efectuar el primer diagnóstico preoperatorio con una radiografía de abdomen. En 1994 se describió el manejo laparoscópico con éxito. Las manifestaciones clínicas son a menudo insidiosas y progresan rápidamente, por lo que se requiere intervención quirúrgica de urgencia. No existe predilección racial y hay predisposición por el sexo masculino en una relación de 3 a 1, que representa 65 a 70 % de los pacientes. La mayoría tiene entre 50 y 70 años de edad, con una edad promedio de 59 años y 59 % tiene 60 años o más.

Se consideran cuatro factores patogénicos:

- *Compromiso vascular de la vesícula:* la arteriosclerosis es la anomalía causal más común, pues en la patogenia de la gangrena se involucra la trombosis de la arteria cística en pacientes con aterosclerosis periférica<sup>3</sup> e histopatológicamente hay un alto índice de endarteritis obliterante si se compara con colecistitis aguda. También se ha observado colecistitis enfisematosa posterior a embolización de la arteria hepática o después de la colangiopancreatografía retrógrada endoscópica.
- *Inmunodepresión:* de los pacientes con colecistitis enfisematosa, 38 a 55 % tiene diabetes.
- *Infección por gérmenes productores de gas:* los microorganismos habitualmente encontrados son *clostridios*, *Escherichia coli* y *Klebsiella*. Menos frecuentemente enterococos y estreptococos anaerobios. Sin embargo, no es claro si estos gérmenes representan la causa principal o son organismos invasores secundarios.
- *Colelitiasis:* se presenta en 2 a 80 % de los pacientes. El impacto del cálculo en el cístico produce edema localizado de la pared, lo cual contribuye al compromiso vascular de la vesícula. No obstante, la colecistitis enfisematosa se puede presentar en ausencia de cálculos.

La mortalidad varía de 15 a 25 % y la morbilidad es alta debido al carácter séptico de la enfermedad, la presencia de diabetes y la edad avanzada. La neumobilia se presenta en 15 % de los pacientes con colecistitis enfisematosa.<sup>3</sup>

Se han descrito tres etapas en la radiografía de abdomen. La etapa 1 se caracteriza por gas en la luz vesicular; la etapa 2, gas en la pared; etapa 3, gas en los tejidos perivesiculares.<sup>4</sup> El ultrasonido tiene una menor especificidad para la identificación del aire.

Se considera que la tomografía axial computarizada es la modalidad de imagen más sensible y específica para identificar el gas en el interior o en las paredes de la vesícula.<sup>5</sup> En el presente caso, por el tiempo de evolución y ante una paciente asintomática y afebril, no era un diagnóstico por considerar. El tratamiento de la colecistitis enfisematosa es la colecistectomía, aunque se ha empleado la colecistostomía percutánea en pacientes en estado crítico<sup>6</sup> y la colecistectomía laparoscópica.<sup>7</sup> La mortalidad global para esta forma de colecistitis es de 15 a 25 % en comparación con menos de 4 % en casos no complicados de colecistitis aguda.

En relación a la neumobilia, se ha señalado que la fístula colecistoentérica puede tener comunicación, en orden descendente de frecuencia, con el duodeno, colon, estómago, cavidad pleural, cavidad pericárdica, árbol bronquial, útero, quiste ovárico, pelvis renal y vejiga urinaria. En caso de íleo biliar, el cuadro clínico de coledocistitis se observa en 50 a 75 % de los pacientes y el cuadro de obstrucción intestinal se presenta cuando logra pasar un cálculo mayor de 2 a 3 cm, el cual queda alojado en el íleon terminal. Por lo general el diagnóstico pre-operatorio es incorrecto, salvo si la placa de abdomen muestra aire en las vías biliares.

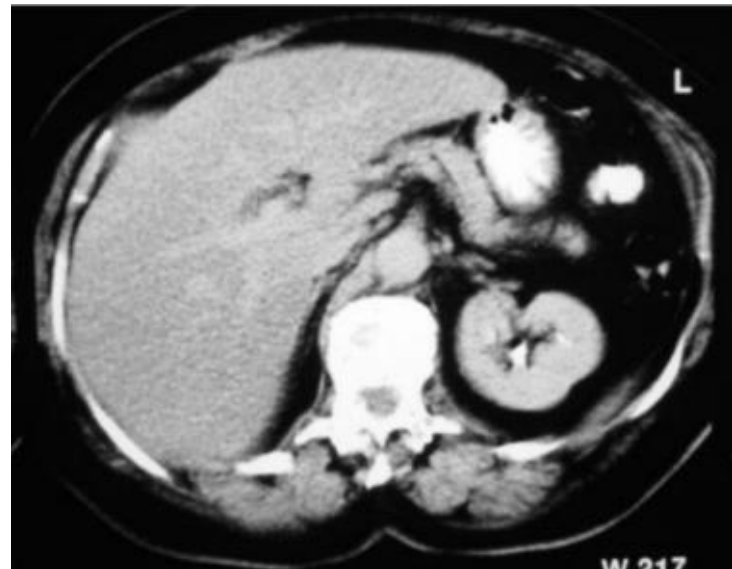


Figura 2. Presencia de aire en las vías biliares

La presencia de neumobilia generalmente denota una conexión anormal entre el tubo digestivo y el sistema biliar. En ausencia de anastomosis creada quirúrgicamente, el hallazgo de aire en el sistema biliar se ha considerado una indicación de enfermedad o de patología grave que requiere exploración quirúrgica.<sup>8,9</sup>

La mayor parte de los casos de neumobilia están relacionados con patología biliar, en especial a fístula bilioentérica espontánea, señalada como la causa más común, en donde un cálculo erosiona la pared de la vesícula hacia una víscera adyacente (estómago, duodeno, intestino o colon).<sup>9</sup> La incidencia de fístula bilioentérica en pacientes con patología

biliar varía de 0.4 a 3.5 % y sólo la mitad desarrolla neumobilia.<sup>10</sup>

Otra causa bien documentada es una anastomosis quirúrgica entre las vías biliares y el intestino, como sucede en la operación de Whipple, la colédoco-yeyuno-anastomosis o la esfinterotomía endoscópica o transduodenal. La colecistitis enfisematosa también causa neumobilia, aunque raramente.<sup>11</sup> Se han reportado casos de neumobilia postraumática<sup>12</sup> o por incompetencia del esfínter de Oddi,<sup>13,14</sup> por complicaciones de úlcera péptica,<sup>15</sup> obstrucción intestinal<sup>16</sup> o posterior a gastrostomía endoscópica.<sup>17</sup>

En el presente caso, al efectuar la colecistecto-

Quienes laboramos en el medio institucional habitualmente no tomamos en cuenta los costos. En el cuadro I se muestran los costos unitarios en el Instituto Mexicano del Seguro Social, comparados con los del medio privado. La permanencia de 19 días en terapia intensiva representó una erogación de 327 275 pesos, el uso de la octeotrida fue de 20 950 pesos, la alimentación parenteral alrededor de 23 mil pesos y la enteral de 2070 pesos, por lo que se confirman los beneficios indudables de los sistemas de salud en el manejo de esta patología tan complicada, especialmente para las personas de recursos económicos limitados, así como la necesidad de contar con un presupuesto adecuado. Es interesante señalar que la corrección laparoscópica de la fistula colecistoduodenal permite, en manos de cirujanos experimentados, reducir la estancia hospitalaria y no aumenta la morbilidad.<sup>19-22</sup>

Es necesario indicar a los cirujanos recién graduados que si se tiene en mente un drenaje prolongado de las secreciones gastroduodenales, es muy útil realizar una gastrostomía que evitará la molestia provocada por la sonda nasogástrica, el reflujo gastroesofágico, la esofagitis y las complicaciones pulmonares asociadas a la permanencia prolongada de una sonda nasogástrica.<sup>23</sup>

Así mismo, la yeyunostomía con sondas de pequeño calibre, de marca comercial o con sondas de alimentación del prematuro, permite desde el transoperatorio la infusión de la dieta elemental para mantener las funciones nutricionales, metabólicas, inmunológicas y de barrera del intestino.<sup>24,25</sup> Otra ventaja de la yeyunostomía es permitir la administración de medicamentos por esta vía.<sup>26</sup> La alimentación enteral puede ocasionar cólico abdominal, distensión y diarrea, posiblemente como resultado de una contracción más rápida de la vesícula y aumento del tiempo de tránsito intestinal.<sup>27</sup> En la etiología de la diarrea inducida por la alimentación enteral hay que considerar el uso de antibióticos, la proliferación bacteriana en el intestino, contaminación bacteriana de la dieta elemental o hiperosmolaridad de la fórmula enteral. La diarrea se evitó en nuestra paciente, al aumentar progresivamente tanto la concentración como la velocidad de infusión de la dieta.

También son útiles los agentes secuestradores de ácidos biliares, como la colestiramina (que no hubo necesidad de emplear en nuestra paciente), que, según DeMeo, empleada antes de iniciar la alimentación enteral en el paciente en estado crítico

**Cuadro I  
Costo unitario del tratamiento de la neumobilia,  
en el IMSS y en el sector privado**

	IMSS (\$)	Hospital privado (\$)
Día-paciente	3 475	500 *
Día-terapia intensiva	17 225	800* a 40 000***
Colecistectomía	7 199	7 000 **
Octeotrida (frasco)	2 095	3 394
Solución para hiperalimentación (frasco)	121	142
Dieta elemental caja con 10 sobres	230	640

\*Sólo día-cama \*\* Sólo honorarios del cirujano

\*\*\* Varía de acuerdo con hospital

Fuente: Diario Oficial de la Federación, almacén delegacional del IMSS, farmacias y hospitales privados de la ciudad de San Luis Potosí

mía se produjo una abertura mayor en el duodeno, debido a que los cálculos eran de aproximadamente 4 cm y habían ocasionado una intensa reacción inflamatoria con fibrosis. Llama la atención que la paciente no presentara cuadros previos de cólico vesicular. Afortunadamente los cálculos no pasaron al duodeno, ya que pueden producir obstrucción dando origen al síndrome de Bouveret.<sup>18</sup> En el posoperatorio, la paciente requirió una permanencia prolongada en la unidad de terapia intensiva con recuperación *ad integrum*. La presencia de neumobilia pronostica un manejo quirúrgico complicado, por lo que se debe dar una explicación detallada a los familiares, tanto en el medio privado como en el institucional, ya que el tratamiento es difícil y costoso, como lo ejemplifica el presente reporte.

disminuye significativamente la prevalencia y severidad de la diarrea.<sup>28</sup> La nutrición enteral aumenta la producción de varias hormonas endógenas enterotróficas, tales como la hormona del crecimiento, insulina, factor de crecimiento insulinoide 1, factor de crecimiento epidérmico, péptido glucagonoide 2 y factor de crecimiento de los queratinocitos, este último previene la atrofia de la mucosa duodenal e ileal durante la alimentación hipocalórica.<sup>29</sup>

Mientras que la nutrición parenteral total ha probado ser un método invaluable para proporcionar apoyo nutricional, desafortunadamente está asociada con inmunosupresión, pues ocasiona una reducción significativa del tejido linfoide intestinal, lo que aumenta el riesgo de infección.<sup>30</sup>

El concepto de sepsis de origen enteral ha provocado el cambio de alimentación parenteral a enteral, y el impacto de las dietas enterales especializadas tendrá que ser evaluado en el futuro.<sup>31</sup>

El aminoácido glutamina presente en la dieta elemental es el principal elemento usado por la mucosa intestinal, por lo que la falta de este aminoácido promueve la atrofia de la mucosa y aumenta la permeabilidad intestinal. La nutrición parenteral total disminuye el gel mucoso intestinal y aumenta la permeabilidad intestinal, pero si se adiciona alanil-glutamina se previenen estos cambios.<sup>32</sup>

La octreotida, análogo sintético de somatostatina, es un octapéptido de larga acción que en combinación con la nutrición parenteral y enteral permite un manejo adecuado y el cierre temprano de las fistulas del tubo digestivo, como ya ha sido señalado por Rombeau y Spiliotis.<sup>33-34</sup>

## Agradecimientos

Al personal médico y de enfermería de las unidades de terapia intensiva, por su entrega y dedicación en el tratamiento del enfermo en estado crítico.

## Referencias

1. Delany HM, Carnevale NJ, Garvey JW. Jejunostomy by a needle catheter technique. *Surgery* 1973;73:738-790.
2. Hegner CF. Gaseous pericholecystitis with cholecystitis and cholelithiasis. *Arch Surg* 1931;22:993-1000.
3. García-Sancho TL, Rodríguez-Montes JA, Fernández de Lis, García-Sancho ML. Acute emphysematous cholecystitis: report of twenty cases. *Hepatogastroenterology* 1999;46(28):2144-2148.

4. Gill KS, Chapman AH, Weston MJ. The changing face of emphysematous cholecystitis. *Br J Radiology* 1977;70:986-991.
5. Grayson DE, Abbott RM, Levy AD, Sherman PM. Emphysematous infections of the abdomen and pelvis: a pictorial review. *Radiographics* 2002; 22:543-561.
6. Vinigan HL, Wohlgenuth SD, Bell JS III. Percutaneous cholecystostomy drainage for the treatment of acute emphysematous cholecystitis. *Am J Roentgenol* 1990;155:1013-1014.
7. Banwell PE, Hill AD, Menzies-Gow N. Laparoscopic cholecystectomy. Safe and feasible in emphysematous cholecystitis. *Surg Laparosc Endosc* 1994; 4(3):189-191.
8. Baz MA, Sharara AI. The clinical significance of spontaneous pneumobilia. *NC Med J* 1955;56: 398-400.
9. Yamashita H, Chijiwa K, Ogawa Y, Kuroki S, Tanaka M. The internal biliary fistula: reappraisal of incidence, type, diagnosis and management of 33 consecutive cases. *HPB Surg* 1977;10:143-147.
10. Leblanc KA, Barr LH, Rush BM. Spontaneous biliary enteric fistulas. *South Med J* 1983;76:1249-1252.
11. Verschave J, Vermeylen J. Pneumobilia and emphysematous cholecystitis. *Acta Chir Belg* 1986;86:143-145.
12. Gering SA, Foster MA, Harnisch MC. Traumatic pneumobilia: case report. *J Trauma* 2001;39:1-394.
13. Schechner SA, Miller ID, Ehrlich FE, Knapp RW, Mullen JT. Innocent pneumobilia. *Arch Surg* 1974;108:118-120.
14. Shariatzadeh AN, Bolivar JC. Transient incompetence of the sphincter of Oddi with pneumobilia: a case report. *Am Surg* 1973;39:406-409.
15. Kourias BG, Chouliaras A. Spontaneous gastrointestinal biliary fistulas complicating duodenal ulcer. *Surg Gynecol Obst* 1964;119:1013-1018.
16. Bautista JL, Budhraj MD, Barcia TD, Shankel SW. Pneumobilia associated with small-bowel obstruction. *JAMA* 1988;260(13):1930-1931.
17. Williams E, Sabol DA, Delege M. Small-bowel obstruction caused by bowel hematoma after PEG. *Gastrointest Endosc* 2003;57(2):273-274.
18. Tuney D, Cimsit C. Bouveret's syndrome: CT findings. *Eur Radiology* 2000;10:1711-1712.
19. Zacks SL, Sandlers RS, Rutledge R, Brown RS jr. A population-based cohort study comparing laparoscopic cholecystectomy and open cholecystectomy. *Am J Gastroenterol* 2002;97(2): 334-340.
20. Chikamori F, Okumiya K, Inoue A, Kuniyochi N. Laparoscopic cholecystofistulectomy for preoperatively diagnosed cholecystoduodenal fistula. *J Gastroenterol* 2001;36(2):125-128.
21. Moreno-Ruiz FJ, del Rey-Moreno A, Suescun-García RM, Martínez-Ferriz JA, Hidalgo-Garrido JM, Espadas Padiá B. Treatment of cholecystoduodenal fistula in the era of laparoscopy. *Rev Esp Enferm Dig* 2001; 93(11):715-720.
22. Lee JH, Han HS, Min SK, Lee HK. Laparoscopic repair of various types of biliary-enteric fistula. *Surg Endosc* 2004;18(2):349.
23. Manning BJ, Winter DC, Mc Greal G, Kirwan WO, Redmond HP. Nasogastric intubation causes gastro-

- esophageal reflux in patients undergoing elective laparotomy. *Surgery* 2001;130(5):788-791.
24. Lipman TO. Grains or veins: is enteral nutrition really better than parenteral nutrition? A look at the evidence. *J Parenter Ent Nutr* 1988;22:167-182.
  25. Howard L, Ament M, Fleming CR, Shike M, Steiger E. Current use and clinical outcome of home parenteral and enteral nutrition therapies in the United States. *Gastroenterology* 1955;109:355-365.
  26. Sarr MG. Needle catheter jejunostomy: an unappreciated and misunderstood advance in the care of patients after major abdominal operations. *Mayo Clin Proc* 1988;63:565-572.
  27. Ledebner M, Masclee AAM, Biemond I, et al. Effect of intragastric or intraduodenal administration of a polymeric diet on gallbladder motility, small-bowel transit time, and hormone release. *Am J Gastroenterol* 1988;93:2089-2096.
  28. DeMeo M, Kolli S, Keshavarzian A, et al. Beneficial effect of a bile acid resin binder on enteral feeding induced diarrhea. *Am J Gastroenterol* 1988;93:967-971.
  29. Estivaariz CF, Jonas CR, Gu LH, et al. Gut-trophic effects of keratinocyte factor in rat small intestine and colon during enteral refeeding. *J Parenter Ent Nutr* 1988;22:259-267.
  30. Li J, Kudsk KA, Gocinski B, Dent D, Glezer J, Langkamp-Henken B. Effects of parenteral and enteral nutrition on gut-associated lymphoid tissue. *J Trauma* 1955;39:44-52.
  31. Heys SD, Walker LG, Smith I, Eremin O. Enteral nutritional supplementation with key nutrients in patients with critical illness and cancer: a meta-analysis of randomized controlled clinical trials. *Ann Surg* 1999;229:467-477.
  32. Khan J, Iiboshi Y, Cui L, et al. Alanyl-glutamine-supplemented parenteral nutrition increases luminal mucus gel and decreases permeability in the rat small intestine. *J Parenter Ent Nutr* 1999;23:7-11.
  33. Rombeau J, Rolandelli R. Enteral and parenteral nutrition in patients with enteric fistulas and short bowel syndrome. *Surg Clin North Am* 1987;67:557.
  34. Spiliotis J, Vagenas K. Treatment of enterocutaneous fistulas with TPN and somatostatin, compared with patients who received TPN only. *Br J Clin Pract* 1990;44:616. **rm**