



Acta Ortopédica Brasileira

ISSN: 1413-7852

actaortopedicabrasileira@uol.com.br

Sociedade Brasileira de Ortopedia e

Traumatologia

Brasil

Ferraz Picado, Celso Hermínio; Garcia, Flavio Luis; Rodrigues Marcondes, Carlos Rafael

Resultado tardio da infecção isolada no quadril por *Paracoccidioides brasiliensis*

Acta Ortopédica Brasileira, vol. 14, núm. 2, 2006, pp. 97-99

Sociedade Brasileira de Ortopedia e Traumatologia

São Paulo, Brasil

Disponível em: <http://www.redalyc.org/articulo.oa?id=65714208>

- Como citar este artigo
- Número completo
- Mais artigos
- Home da revista no Redalyc

redalyc.org

Sistema de Informação Científica

Rede de Revistas Científicas da América Latina, Caribe, Espanha e Portugal

Projeto acadêmico sem fins lucrativos desenvolvido no âmbito da iniciativa Acesso Aberto



## RELATO DE CASO

# RESULTADO TARDIO DA INFECÇÃO ISOLADA NO QUADRIL POR *PARACOCCIDIOIDES BRASILIENSIS*

## LATE OUTCOME OF *PARACOCCIDIOIDES BRASILIENSIS* ISOLATED INFECTION ON THE HIP

CELSO HERMÍNIO FERRAZ PICADO<sup>1</sup>, FLAVIO LUIS GARCIA<sup>2</sup>, CARLOS RAFAEL RODRIGUES MARCONDES<sup>3</sup>

### RESUMO

Infecções causadas pelo *Paracoccidioides brasiliensis* são sempre um desafio diagnóstico mesmo em áreas endêmicas, devidas as suas múltiplas apresentações clínicas e órgãos envolvidos. Este artigo descreve a evolução do único caso descrito na literatura no qual a doença acometeu apenas um quadril.

**Descritores:** Paracoccidioidomicose; Osteomielite; Quadril.

### SUMMARY

Infections caused by *Paracoccidioides brasiliensis* are always a diagnostic challenge, even in endemic areas due to its multiple clinical presentations and involved organs. This paper describes the evolution of the only case found in literature in which the disease affected just one hip.

**Keywords:** Paracoccidioidomycosis; Osteomyelitis; Hip joint.

### INTRODUÇÃO

Paracoccidioidomicose é uma infecção que raramente envolve o aparelho locomotor. A doença é causada pelo *Paracoccidioides brasiliensis*, e normalmente é negligenciada ou confundida com outras doenças mais frequentes como neoplasias ou infecções bacterianas.

O objetivo deste trabalho é descrever a evolução do único caso relatado na literatura<sup>(1)</sup>, de paracoccidioidomicose acometendo a articulação do quadril como única manifestação da doença.

### RELATO DO CASO

Paciente com 22 anos, feminino, mulata, trabalhadora rural, refere que há 6 meses iniciou dor progressiva no quadril direito que piorava com a movimentação e a impedia de trabalhar. No exame físico revelava mucosa pálida, hipotrofia da coxa direita, limitação da movimentação o quadril com 100° de flexão, 0° de extensão, 30° de abdução, 15° de adução, 20° rotação interna, 20° rotação externa. Teste de Thomas e Trendelenburg negativos. Não havia nenhum linfonodo palpável ou visceromegalia.

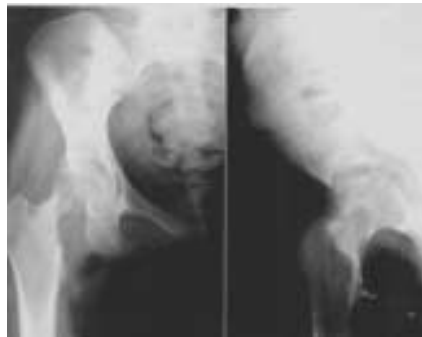As radiografias da pelve evidenciaram uma lesão lítica bem delimitada na região inferior do colo do fêmur direito invadindo o osso cortical adjacente, ausência de reação peri-

osteal, redução do espaço articular e achatamento da região superior da cabeça do fêmur (Figura 1). O hemograma estava alterado apresentando anemia (Hb 9,5g/dL), leucocitose (14.000/mm<sup>3</sup> com neutrofilia) e velocidade de hemossedimentação aumentada (58 mm/h). As suspeitas diagnósticas iniciais foram osteomielite subaguda hematogênica ou neoplasia. O exame de ressonância magnética mostrou extensa lesão envolvendo cabeça e colo femorais, com destruição óssea e infiltração dos tecidos moles adjacentes, derrame articular e espessamento da cápsula. Biópsia aspirativa da lesão foi realizada, e a análise histológica revelou fragmentos de tecido fibroconectivo apresentando um processo crônico granulomatoso e uma florida reação de células gigantes. Estruturas arredondadas birefringentes semelhante a leveduras com característica de esporos do *Paracoccidioides brasiliensis* foram observadas. Contraímunoeletroforese específica para paracoccidioidomicose foi positiva para diluições superiores à 1/4. Nenhum outro exame de investigação complementar (radiografias de tórax, tomografia computadorizada de crânio, tórax e abdômen) detectou outra lesão em qualquer outro órgão. Da mesma forma a cintilografia óssea trifásica com tecnécio (Tc 99m) apenas mostrou aumento da captação do radiofarmaco no quadril direito, sem apresentar nenhu-

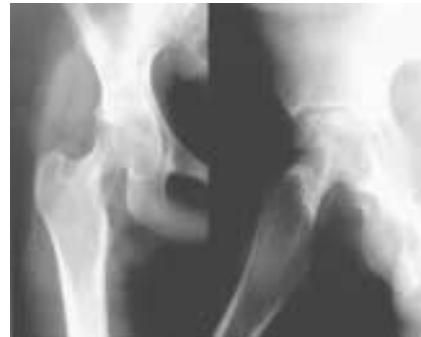

ma outra lesão em qualquer parte do esqueleto, levando-nos a concluir que se tratava de uma forma localizada da doença.

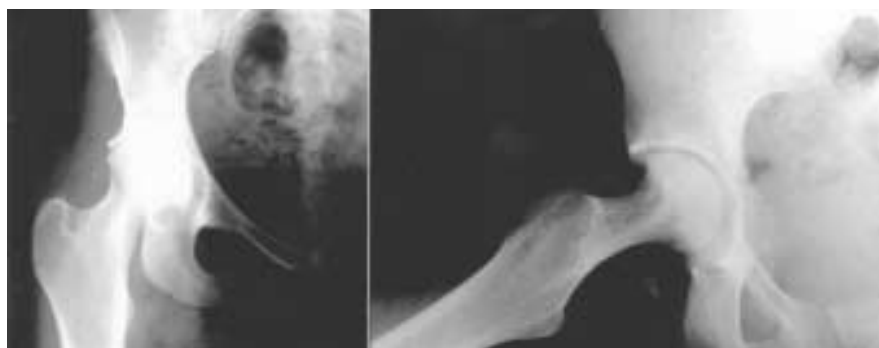O tratamento não cirúrgico foi iniciado com sulfametoxazol 2400mg associado com trimetoprim 480mg diariamente por 2 anos. Após 5 meses de tratamento houve melhora importante dos sintomas da paciente, e a radiografia da pelve demonstrava que a área lítica do colo do fêmur estava parcialmente preenchida por osso, restando apenas diminuição do espaço articular (Figura 2). Após dois anos, quando se deu o término do tratamento medicamentoso, a paciente estava assintomática, a radiografia da pelve demonstrava remodelação na região do colo do fêmur (Figura 3) e a ressonância magnética comparada com o exame inicial mostrou diminuição do edema ósseo, tanto no acetábulo como no colo e cabeça do fêmur, do derrame articular e da reação nos tecidos moles adjacentes (Figura 4). A contraímunoeletroforese específica para paracoccidiodomicose estava negativa.



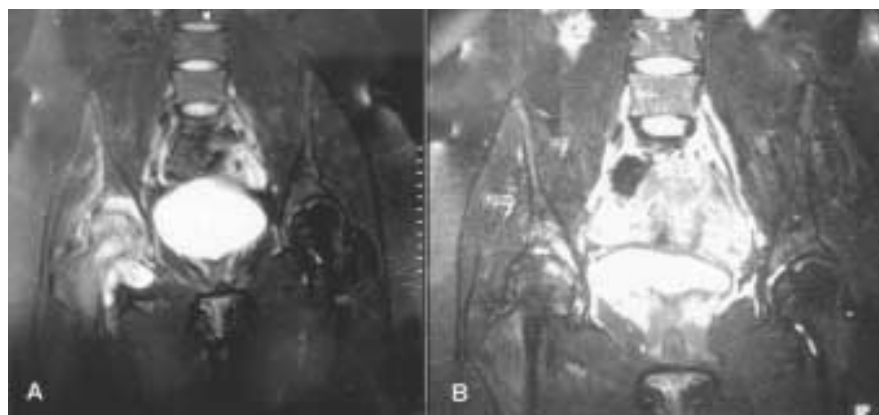
**Figura 1** - Radiografia inicial do quadril demonstrando uma lesão lítica na região inferior do colo, e um achatamento na região ântero-superior da cabeça do fêmur.



**Figura 2** - Radiografia do quadril demonstrando recuperação parcial da lesão do colo femoral e diminuição do espaço articular, com 5 meses de tratamento.



**Figura 3** - Radiografias do quadril demonstrando remodelação do colo, retorno da esfericidade da cabeça do fêmur com diminuição do espaço articular após 2 anos de tratamento.



**Figura 4** - Imagem de ressonância magnética, tempo T2 com saturação de gordura, (A) pré e (B) pós-tratamento, demonstrando recuperação da lesão com diminuição do edema ósseo, tanto no fêmur como do acetábulo, do derrame articular, e da área lítica na região inferior do colo.

## DISCUSSÃO

A maioria das informações sobre lesões ósteo-articulares causadas pelo *Paracoccidioides brasiliensis* foram observadas nas formas disseminadas da doença, com múltiplos órgãos envolvidos. Formas isoladas de acometimento ósteo-articular da paracoccidiodomicose são eventos raros e pouco descritos na literatura. Figueiredo et al.<sup>(2)</sup>, em análise de dados obtidos na Medline, Embase and Lilacs no período de 1966 à janeiro de 2001, estudou 345 casos de infecções articulares fúngicas, e apenas cinco destas foram causadas pelo *Paracoccidioides brasiliensis*. Amsalden et al.<sup>(3)</sup> publicou nove casos de paracoccidiodomicose em que o aparelho locomotor foi a manifestação clínica principal da do-

ença, e em apenas dois destes casos, um envolvendo o fêmur e outro o cotovelo, não apresentavam qualquer lesão em outro órgão.

O *Paracoccidioides brasiliensis* é encontrado amplamente no solo da América do Sul e Central. A contaminação ocorre por via inalatória e a maioria dos casos se limita a uma infecção autolimitada no pulmão com pouco ou ne-



nhum sintoma. Em alguns casos, principalmente em indivíduos imunocomprometidos, pode ocorrer a progressão da doença para infecção crônica pulmonar ou disseminação para outros órgãos como fígado, baço, linfonodos, glândulas adrenais, articulações e osso entre outros.

A aparência radiográfica da lesão óssea é descrita como uma área lítica, bem delimitada, com ou sem bordas escleróticas, que podem ocorrer em qualquer osso, mas que é mais comum de encontrar na clavícula, escápula e costelas<sup>(4,5)</sup>. Os diagnósticos diferenciais deste tipo de lesão incluem osteomielite bacteriana, tuberculose, linfoma e osteosarcoma<sup>(4)</sup>.

O diagnóstico é confirmado ao encontrar o microorganismo, portanto é imperativa a realização de uma biopsia do tecido envolvido. Fulciniti et al.<sup>(6)</sup> relataram o primeiro caso onde a presença do fungo foi confirmada pela biopsia aspirativa com agulha fina.

O tratamento com anfotericina B é efetivo, porém causa freqüentes complicações como febre, tremores e nefrotoxicidade, devendo ser reservado para as formas mais graves

da doença<sup>(3,7)</sup>. Sulfametoxazol associado com trimetoprim e o cetoconazol são mais freqüentemente usados, e o tratamento deve durar pelo menos dois anos, segundo a literatura<sup>(7)</sup>. A ausência de fungos em exames de microscopia subseqüentes ou a negatização dos testes de contraímunoeletroforese são importantes parâmetros para avaliar a eficácia do tratamento. Mesmo assim não existem critérios que confirmem a cura do paciente com paracoccidioidomicose. A possibilidade de ocorrência de recidivas<sup>(8)</sup> justifica o seguimento dos pacientes por longos períodos.

Resumindo, o envolvimento do aparelho locomotor pelo *Paracoccidioides brasiliensis* como a única manifestação clínica é um evento raro, e poucos ortopedistas têm experiência com este problema, tanto para estabelecer o diagnóstico como para realizar o tratamento do paciente. Este fato também é relevante em áreas não endêmicas pois a constante migração de pessoas pode alterar a distribuição territorial das doenças infecciosas. Este relato de caso mostra a evolução do primeiro caso descrito na literatura onde o quadril foi identificado como único local acometido pela doença.

#### REFERÊNCIAS BIBLIOGRÁFICAS

1. Picado CHF, Garcia FL, Barbieri CH. Isolated hip infection by *Paracoccidioides brasiliensis*: a case report. Hip Intern. 2003; 13:193-5.
2. Figueiredo GC, Figueiredo ECQ, Tavares-Neto J. Artrite fúngica: análise secundária de dados. Rev Bras Ortop. 2002; 37:259-69.
3. Amstalden EM, Xavier R, Kattapuram SV, Bertolo MB, Swartz MN, Rosenberg AE. Paracoccidioidomycosis of bone and joints. A clinical, radiologic, and pathologic study of 9 cases. Medicine. 1996; 75:213-25.
4. Nogueira SA, Guedes AI, Wanka B, Capella S, Rodrigues K, Abreu TE et al. Osteo-
5. Nanni L, Pereira ICMR. Aspectos radiográficos de paracoccidioidomicose óssea. Radiol Bras. 1988; 21:101-6.
6. Fulciniti F, Troncone G, Fazioli F, Vetrani A, Zeppa P, Manco A et al. Osteomyelitis by *Paracoccidioides brasiliensis* (South American blastomycosis): cytologic diagnosis on fine-needle aspiration biopsy smears: a case report. Diagn Cytopathol. 1996; 15:442-6.
7. Barbosa W, Daher RR. Blastomycose sul-americana. In: Veronesi R, editor. Doenças infecciosas e Parasitárias. 8ª ed. Rio de Janeiro: Guanabara-Koogan; 1991. p.634-40.