



Cirugía y Cirujanos

ISSN: 0009-7411

[cirugiaycirujanos@prodigy.net.mx](mailto:cirugiaycirujanos@prodigy.net.mx)

Academia Mexicana de Cirugía, A.C.

México

García-Zúñiga, Beatriz; Jiménez-Pastrana, Marco Tulio  
Abdomen agudo por actinomicosis con afección colónica: reporte de un caso  
Cirugía y Cirujanos, vol. 84, núm. 3, mayo-junio, 2016, pp. 240-244  
Academia Mexicana de Cirugía, A.C.  
Distrito Federal, México

Disponible en: <http://www.redalyc.org/articulo.oa?id=66245737011>

- Cómo citar el artículo
- Número completo
- Más información del artículo
- Página de la revista en [redalyc.org](http://redalyc.org)

[redalyc.org](http://redalyc.org)

Sistema de Información Científica

Red de Revistas Científicas de América Latina, el Caribe, España y Portugal

Proyecto académico sin fines de lucro, desarrollado bajo la iniciativa de acceso abierto



# CIRUGÍA y CIRUJANOS

Órgano de difusión científica de la Academia Mexicana de Cirugía  
Fundada en 1933

[www.amc.org.mx](http://www.amc.org.mx) [www.elsevier.es/circir](http://www.elsevier.es/circir)



## CASO CLÍNICO

# Abdomen agudo por actinomicosis con afección colónica: reporte de un caso



Beatriz García-Zúñiga\* y Marco Tulio Jiménez-Pastrana

Servicio de Cirugía General, Hospital de Alta Especialidad Instituto de Seguridad y Servicios Sociales de los Trabajadores del Estado Puebla, Puebla, México

Recibido el 23 de junio de 2014; aceptado el 10 de febrero de 2015  
Disponible en Internet el 10 de agosto de 2015

### PALABRAS CLAVE

Actinomicosis abdominal;  
Abdomen agudo;  
Cirugía

### KEYWORDS

Abdominal actinomycosis;  
Acute abdomen;  
Surgery

### Resumen

**Antecedentes:** La infección por *Actinomyces* es un proceso inflamatorio crónico, que en ocasiones puede simular estrechamente un tumor maligno, tanto clínica como radiográficamente, lo que implica otorgar un tratamiento tardío o inapropiado.

**Caso clínico:** Varón de 41 años de edad, sin antecedentes previos. Presenta dolor abdominal de un mes de evolución, así como pérdida de peso, fiebre intermitente y diarrea. Desarrolla abdomen agudo y es intervenido quirúrgicamente, encontrando como hallazgos tumoración en el íleon distal, con áreas de aspecto necrótico, y 2 perforaciones puntiformes; se realizó resección de la parte del íleon y del colon afectadas e ileostomía, con procedimiento de Hartmann.

**Conclusiones:** La actinomicosis es una enfermedad que debe ser considerada por el cirujano ante un cuadro subagudo de evolución con fiebre intermitente, pérdida de peso, dolor abdominal e incluso anemia, en pacientes con abscesos retroperitoneales y abdominales o antecedentes previos de cirugía.

© 2015 Academia Mexicana de Cirugía A.C. Publicado por Masson Doyma México S.A. Este es un artículo Open Access bajo la CC BY-NC-ND licencia (<http://creativecommons.org/licencias/by-nc-nd/4.0/>).

### Acute abdomen with actinomycosis of the colon: A case report

#### Abstract

**Background:** Actinomyces infection is a chronic inflammatory process that can sometimes, clinically and radiographically, closely mimic a malignant tumour, which may lead to giving a delayed or inappropriate treatment.


**Clinical case:** Male 41 years old, with no previous history, with abdominal pain of one month onset, as well as weight loss, intermittent fever and diarrhoea. He developed acute abdomen and underwent surgery, finding a tumour in the distal ileum with necrosis and punctiform

\* Autor para correspondencia. Servicio de Cirugía General. Hospital de Alta Especialidad Instituto de Seguridad y Servicios Sociales de los Trabajadores del Estado Puebla, Avenida 14 Sur 4336, Colonia Jardines de San Manuel, 72570 Puebla, Puebla. México. Teléfono: 01 222 245 3634; Ext.: 400.

Correo electrónico: [dra.beatrizgz@hotmail.com](mailto:dra.beatrizgz@hotmail.com) (B. García-Zúñiga).

<http://dx.doi.org/10.1016/j.circir.2015.06.023>

0009-7411/© 2015 Academia Mexicana de Cirugía A.C. Publicado por Masson Doyma México S.A. Este es un artículo Open Access bajo la CC BY-NC-ND licencia (<http://creativecommons.org/licencias/by-nc-nd/4.0/>).



perforations. A resection was performed on the affected part of the ileum and colon, as well as an ileostomy using Hartmann's procedure.

**Conclusions:** Actinomyces is a disease that must be considered by the surgeon when faced with a clinical picture of subacute onset with intermittent fever, weight loss, abdominal pain, and even anaemia in patients with abdominal and retroperitoneal abscesses or previous history of surgery.

© 2015 Academia Mexicana de Cirugía A.C. Published by Masson Doyma México S.A. This is an open access article under the CC BY-NC-ND license (<http://creativecommons.org/licenses/by-nc-nd/4.0/>).

## Antecedentes

La infección por *Actinomyces* es un proceso inflamatorio crónico, que en ocasiones puede simular estrechamente un tumor maligno, tanto clínica como radiográficamente, lo que implica otorgar un tratamiento tardío o inapropiado. Estas lesiones se han denominado pseudotumor inflamatorio y en la mayoría de los casos el estímulo para su desarrollo no se puede identificar; en algunos casos pueden representar procesos mesenquimales con células verdaderamente neoplásicas. En una minoría de los casos se identifica de forma efectiva el agente causal<sup>1</sup>.

El género *Actinomyces* es una familia de microorganismos que desde su descubrimiento ha supuesto un reto para médicos e investigadores. Se trata de un grupo de bacilos grampositivos, anaerobios facultativos o anaerobios estrictos que se divide, a su vez, en diferentes especies; *Actinomyces israelii* es la más habitual en humanos. En un proceso orofacial más de 50% de los casos corresponden a un proceso orofacial o cervicofacial, siendo muy poco frecuente su presentación abdominal (20% de todos los casos)<sup>2</sup>.

Este microorganismo destruye el tejido local vascularizado, y lo reemplaza con un tejido de granulación pobremente irrigado, lo que permite su reproducción anaerobia.

No existen datos radiográficos, pruebas de laboratorio o imágenes endoscópicas específicas de la enfermedad y el aislamiento del organismo es también bastante difícil, por lo que el diagnóstico definitivo a menudo se basa en el reconocimiento de los gránulos de azufre típicos en el material de absceso<sup>3</sup>.

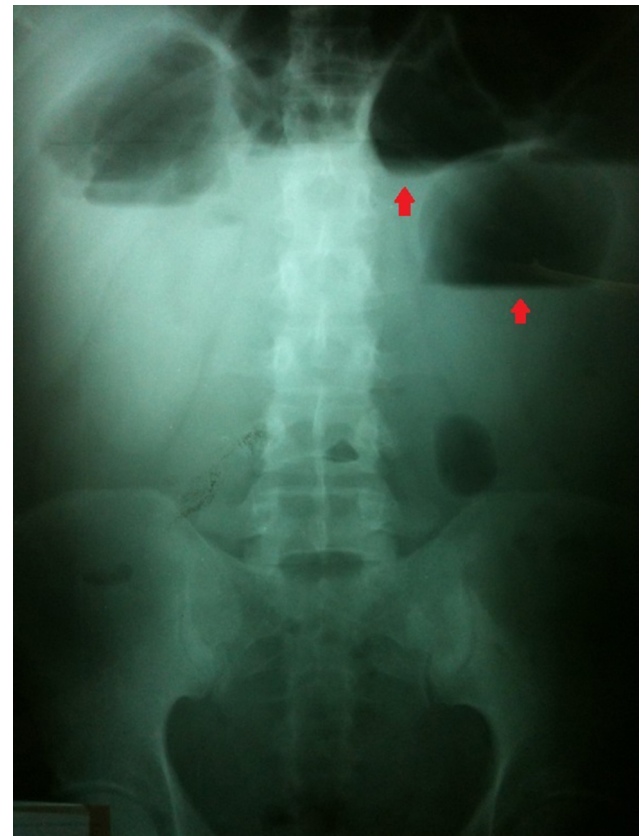
## Caso clínico

Paciente varón de 41 años de edad, sin antecedentes de diabetes ni hipertensión, con tabaquismo positivo desde los 20 años de edad a razón de 1 cigarro al día, alcoholismo positivo desde los 18 años de edad llegando al estado de embriaguez 3 veces por semana y sin antecedentes quirúrgicos previos.

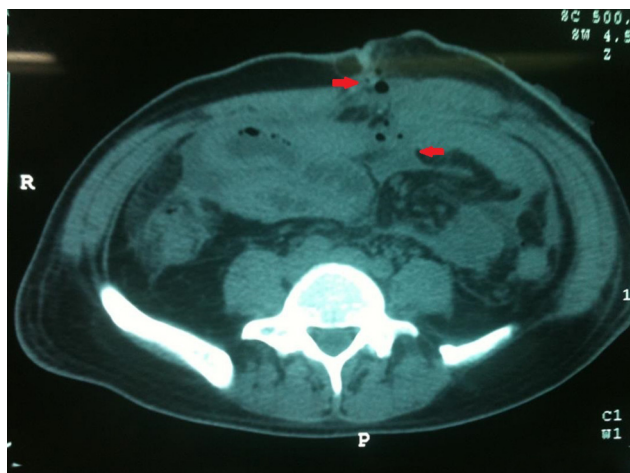Acude a urgencias refiriendo presentar desde un mes previo a ingreso dolor abdominal difuso, pérdida de peso de 15 kg, sin cambio en sus hábitos alimenticios, presenta también evacuaciones disminuidas en consistencia, sin moco ni sangre, fiebre únicamente en 3 ocasiones durante ese mes, y fue tratado por un médico particular a base de trimetoprim con sulfametoxazol por 14 días; sin embargo, el paciente decide tomarlo 14 días más hasta que presentó rash

generalizado, por lo que suspende el antibiótico, y decide acudir a urgencias ante la persistencia de la sintomatología.

A su ingreso presenta: signos vitales estables, palidez de tegumentos, abdomen con distensión abdominal importante, con dolor leve en el mesogastrio y fosa iliaca derecha, sin datos de irritación peritoneal. Se ingresa para continuar protocolo de estudio, 48 h posteriores a su ingreso presenta malestar general, fiebre de 38 °C, taquicardia y refiere imposibilidad para canalizar gases, así como dolor abdominal difuso que aumenta de intensidad gradualmente, clínicamente con datos de abdomen agudo, temperatura de 38 °C, leucocitosis de 19,500, bandas 16%. La radiografía de abdomen mostró niveles hidroaéreos e imagen en vidrio despulido (fig. 1). Se solicitó también tomografía simple de abdomen, en la cual se evidenció el proceso inflamatorio que



**Figura 1** Radiografía simple de abdomen que muestra niveles hidroaéreos.



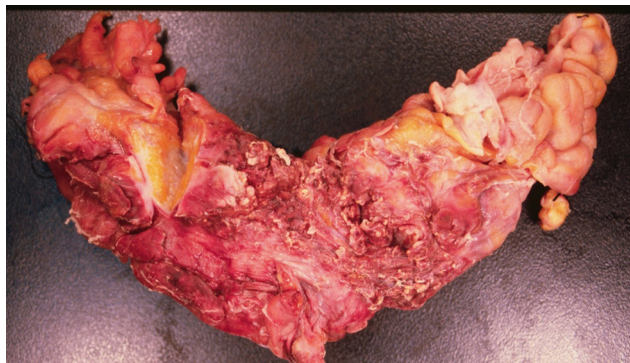
**Figura 2** Tomografía simple de abdomen en la cual se observa el proceso inflamatorio que involucra colon ascendente, íleon distal y pared abdominal.

involucraba el colon ascendente, el íleon distal y la pared abdominal (fig. 2).

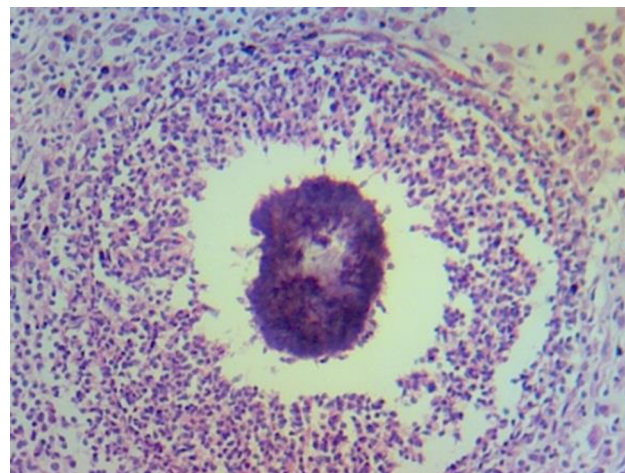
Ante la evolución se decide realizar laparotomía de urgencia, encontrando como hallazgos transoperatorios líquido de reacción seropurulento, múltiples adherencias firmes que involucraron el íleon distal y el colon ascendente, el segmento de íleon con aspecto necrótico, de consistencia firme (fig. 3) adherida a la pared anterior, del abdomen y 2 perforaciones puntiformes; se realizó resección de la parte de íleon y colon afectada e ileostomía, con procedimiento de Hartmann.

Se recibió resultado de patología, reportando peritonitis crónica y aguda, con reacción gigantocelular, granulomas de azufre y presencia de *Actinomyces* (figs. 4 y 5). Se inició terapia antibiótica a base de clindamicina por vía intravenosa, la cual se continuó posterior al egreso del paciente, el cual mostró una evolución satisfactoria, dándose de alta 5 días posterior al procedimiento quirúrgico.

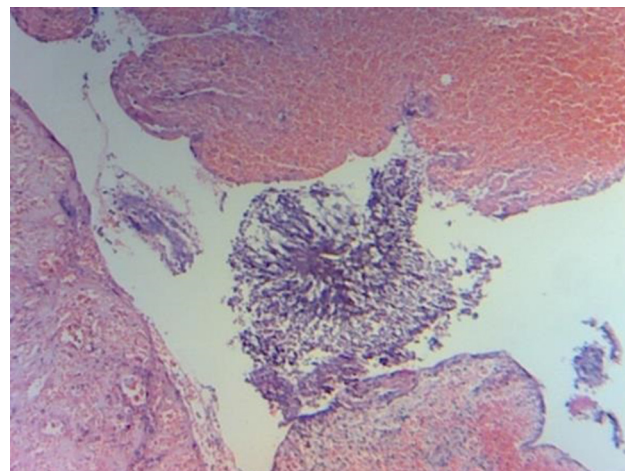
Se realizó seguimiento a un período del paciente, periodo en el cual se realizó la restitución del tránsito intestinal, y durante el cual continuó con clindamicina a dosis de 300 mg por vía oral cada 8 h. Al término de este periodo el paciente se encontraba asintomático, no presentó ninguna



**Figura 3** Pieza quirúrgica macroscópica, segmento de íleon y colon ascendente.



**Figura 4** Corte histológico de pieza remitida con imagen en «granulo de azufre».



**Figura 5** Reacción gigantocelular.

complicación y se continuó su vigilancia a través de la consulta externa del servicio de cirugía general.

## Discusión

La actinomicosis es una enfermedad poco frecuente de ver en el ámbito hospitalario moderno. En una revisión de la literatura médica por Cintron et al.<sup>4</sup> la incidencia de la actinomicosis se estimó en uno de cada 119,000 y uno de cada 400,000 casos por año.

El pico de incidencia se ha reportado en personas de mediana edad, en personas menores de 10 años o mayores de 60 años se presenta con menor frecuencia. En los niños la infección abdominal causada por *Actinomyces* es rara. En una revisión de la bibliografía inglesa se identificaron solo 12 casos de niños con actinomicosis abdominal<sup>5</sup>.

La actinomicosis generalmente imita infecciones subagudas o tumores malignos, y el diagnóstico radiológico de esta entidad puede ser difícil. La implicación abdominal se produce en solo el 20% de todos los casos de actinomicosis, y en la mayor parte de los casos se confunde con procesos malignos, tuberculosis y enfermedad inflamatoria intestinal<sup>6</sup>. La

enfermedad de Crohn también debe incluirse en el diagnóstico diferencial debido a la presencia de pérdida de peso severa, aumento en la velocidad de sedimentación globular, anemia severa, tumor abdominal y fiebre<sup>7</sup>.

Típicamente esta enfermedad se ha asociado al uso de DIU en las mujeres. La mayoría de los informes describen que la actinomycosis genital está asociada con estenosis rectal, secundaria a la presencia de un DIU en forma crónica<sup>8</sup>.

Aún no está claro por qué *Actinomyces* cambia de su estado comensal a patógeno, del mismo modo que los factores predisponentes para la infección no se conocen completamente. Se ha sugerido que esto puede ser resultado de un daño en la mucosa o de la interrupción de los tejidos tisulares tras cirugía o traumatismo; otra posibilidad etiológica podría ser la inmunosupresión, sin embargo existen pocas evidencias para apoyar a esta como la principal causa de actinomycosis, aunque existen reportes en la bibliografía médica acerca de pacientes con diabetes e ingesta de esteroides como principales factores de riesgo para desarrollar la enfermedad, y se enfatiza en que la actinomycosis suele presentarse en pacientes inmunocompetentes<sup>9</sup>.

Todas las formas de actinomycosis pueden ocurrir en pacientes positivos para el VIH, y en presencia de inmunosupresión severa se desarrollan formas más invasivas y necrotizantes. La actinomycosis también se ha reportado en pacientes con lupus eritematoso sistémico, vasculitis, en la enfermedad hereditaria del sistema fagocítico NADPH oxidasa también se ha descrito como un factor de riesgo para actinomycosis, lo que sugiere un posible papel de los fagocitos en el desarrollo de la enfermedad<sup>10</sup>.

El diagnóstico correcto en el caso de actinomycosis depende de 2 métodos de coloración (hematoxilina-eosina), y debido a que es difícil diferenciar granulaciones se realiza también inmunofluorescencia<sup>11</sup>. *In vivo* algunos de los actinomicosis azufre conglomerados de 1-2 mm llamados «gránulos de azufre»; estos gránulos son casi patognómicos, pero su ausencia no excluye el diagnóstico de actinomycosis<sup>12</sup>.

El tratamiento quirúrgico sin tratamiento antibiótico no siempre es suficiente para conseguir la cura de actinomycosis. Cuando la antibioticoterapia se combina con cirugía la tasa de curación es superior al 90%, el tratamiento de elección es a base de penicilina, tetraciclina, eritromicina o clindamicina en pacientes alérgicos a la penicilina<sup>13</sup>.

Aunque la actinomycosis del colon ha sido descrita en ocasiones anteriores, se han reportado muy pocos casos en los que se presente como causa de obstrucción y perforación intestinal<sup>9</sup>.

Los estudios radiológicos no han sido particularmente útiles en el diagnóstico preoperatorio; sin embargo, aunque los hallazgos no son específicos, la tomografía parece ser el método de diagnóstico más útil, mostrando una masa infiltrante y no homogénea, que puede ser usada para guiar una biopsia percutánea y el drenaje de abscesos<sup>14</sup>.

Se han descrito también características importantes sugestivas de la enfermedad en tomografías de pacientes con actinomycosis intraabdominal y estas características incluyen la presencia de un tumor adyacente al intestino afectado, que puede ser concéntrica (83%) o excéntrica. El tumor puede ser quístico o sólido, y en este último caso existe abundante tejido de granulación y fibrosis que causa un aumento en la captación del medio de contraste<sup>15</sup>.

Menahem et al.<sup>16</sup> reportan su experiencia con el caso de una paciente de 36 años portadora de DIU que desarrolló actinomycosis con afección gástrica y colónica; sin embargo, en nuestro caso el paciente es de los pocos casos reportados en hombres y sin enfermedad que pudiera condicionar inmunosupresión, de modo que nuestra hipótesis es que la enfermedad se produjo por una rotura de la mucosa que no se observó en los cortes histológicos.

Por su parte, Choi et al.<sup>17</sup> realizaron un estudio describiendo las características clínicas en 22 pacientes con actinomycosis abdominal, de los cuales solo 2 fueron del sexo masculino, y que al igual que en nuestro caso se presentó simulando cáncer de colon en pacientes sin factores de riesgo y sin inmunosupresión, lo que apoyaría nuestra teoría de la interrupción en la mucosa de nuestro paciente por un proceso inflamatorio previo.

Debido a que la actinomycosis puede ser tratada eficazmente con penicilina y otro grupo de antibióticos, el tratamiento conservador parece factible; por lo tanto, se puede evitar el tratamiento quirúrgico si se realiza el diagnóstico de forma precisa y oportuna, lo cual parece ser posible con ayuda de la colonoscopia, donde se ha reportado la presencia de nódulos anormales, confirmándose el diagnóstico por biopsia y siendo posible el tratamiento médico<sup>18</sup>.

Una presentación clínica subaguda es común, la debilidad progresiva, la pérdida de peso y la fiebre crónica de bajo grado a menudo preceden a los síntomas focales, como el dolor abdominal o un tumor palpable. A largo plazo la terapia con antibióticos en combinación con la cirugía es necesaria para garantizar la erradicación completa de la enfermedad<sup>19</sup>.

## Conclusiones

Si bien la actinomycosis es una entidad poco frecuente, debe ser siempre incluida en el diagnóstico diferencial de enfermedad abdominal con tumoraciones de características inflamatorias, y debe sospecharse especialmente con la aparición de imágenes en la tomografía de tumores sólidos con áreas focales de atenuación no homogéneas, y que tienden a invadir tejidos y estructuras adyacentes. En este caso en particular la rotura de la mucosa, así como el alcoholismo crónico del paciente como único factor condicionante de inmunosupresión, pudieron desencadenar el proceso infeccioso. Resulta interesante además el hecho de que el paciente es hombre, y los casos reportados en la bibliografía médica acerca de actinomycosis abdominal en su mayoría ocurren en mujeres por su relación con el uso crónico de DIU. La actinomycosis es una afección que debe ser considerada por el cirujano ante un cuadro subagudo de evolución con fiebre intermitente, pérdida de peso, dolor abdominal e incluso anemia en pacientes con abscesos retroperitoneales y abdominales o antecedentes previos de cirugía.

## Conflicto de intereses

Los autores declaran no tener ningún conflicto de intereses.

## Bibliografía

1. Evans J, Chan C, Gluch L, Fielding I, Eckstein R. Inflammatory pseudotumour secondary to *Actinomyces* infection. *Aust N Z J Surg.* 1999;69:467-9.
2. Pacheco-Barzallo F, Arias-Garzón W, Rodríguez-Suárez J, Carrera-Hidalgo A. Hernia umbilical encarcerada debut de actinomyces abdominal. *Cir Cir.* 2012;80:76-80.
3. Sumer Y, Yilmaz B, Emre B, Ugur C. Abdominal mass secondary to *Actinomyces* infection: An unusual presentation and its treatment. *J Postgrad Med.* 2004;50:115-7.
4. Cintron JR, del Pino A, Duarte B, Wood D. Abdominal actinomyces. Report of two cases and review of the literature. *Dis Colon Rectum.* 1996;39:105-8.
5. Yiğiter M, Kiyici H, Arda IS, Hiçsönmez A. Actinomyces: A differential diagnosis for appendicitis. A case report and review of the literature. *J Pediatric Surg.* 2007;42:E23-6.
6. Filippou D, Psimitis I, Zizi D, Rizos S. A rare case of ascending colon actinomyces mimicking cancer. *BMC Gastroenterol.* 2005;5:1-5.
7. Kaya M, Sakarya MH. A rare cause of chronic abdominal pain, weight loss and anemia: Abdominal actinomyces. *Türk J Gastroenterol.* 2007;18:254-7.
8. Maeda H, Shichiri Y, Kinoshita H, Okubo K, Okada T, Aoki Y, et al. Urinary undiversion for pelvic actinomyces: A long-term follow up. *Int J Urol.* 1999;6:111-3.
9. Norwood MGA, Bown MJ, Furness PN, Berry DP. Actinomyces of the sigmoid colon: An unusual cause of large bowel perforation. *ANZ J Surg.* 2004;74:816-8.
10. Laish I, Benjaminov O, Morgenstern S, Greif F, Ben-Ari Z. Abdominal actinomyces masquerading as colon cancer in a liver transplant recipient. *Transpl Infect Dis.* 2012;14:86-90.
11. Milojković M, Mrelja M, Rubin M, Pajtler M. The case of asymptomatic primary actinomyces of the greater omentum in the patient with intrauterine contraceptive device. *Coll Antropol.* 2007;31:1169-71.
12. Varga R, Kovnerity A, Volkenandt M, Sárdy M, Ruzicka T. Primary cutaneous actinomyces of the femorogluteal region: Two case reports. *Acta Derm Venereol.* 2012;92:445-6.
13. Carkman S, Ozben V, Durak H, Karabulut K, Ipek T. Isolated abdominal wall actinomyces associated with an intrauterine contraceptive device: A case report and review of the relevant literature. *Case Reports Med.* 2010;12:1-4.
14. Valko P, Busolini E, Donati N, Chimchila Chevili S, Rusca T, Bernasconi E. Severe large bowel obstruction secondary to infection with *Actinomyces israelii*. *Scand J Infect Dis.* 2006;38:231-4.
15. Nunoo-Mensah JW, Joglekar VM, Nasmyth GD, Partridge SM. Abdominal actinomyces: Can early diagnosis prevent extensive surgery? *Int J Clin Pract.* 2010;64:106-9.
16. Menahem B, Alkofer B, Chiche L. Abdominal actinomyces. *Clin Gast Hepatol.* 2010;8:121-2.
17. Choi MM, Beak JH, Lee JN, Park S, Lee WS. Clinical features of abdominopelvic actinomyces: Report of twenty cases and literature review. *Yonsei Med J.* 2009;50:555-9.
18. Lee YM, Law WL, Chu KW. Abdominal actinomyces. *Anz J Surg.* 2001;71:260-1.
19. Segovia García C, Ruiz Delgado ML, Abaitua J, Lángara E, Landaluze A, Imaz I, et al. Mesenteric actinomyces: A case report with US CT and MR imaging findings. *European J Radiol Extra.* 2008;68:43-7.