



Cirugía y Cirujanos

ISSN: 0009-7411

[cirugiaycirujanos@prodigy.net.mx](mailto:cirurgiaycirujanos@prodigy.net.mx)

Academia Mexicana de Cirugía, A.C.

México

Villagómez-Camargo, Roberto; Chopin-Gazga, Marco; Saucedo-Bravo, Jonathan; García-Cano, Eugenio; Montiel-Jarquín, Álvaro

Retención aguda de orina secundaria a prolapso de ureteroceles gigante en una mujer adulta joven. Informe de un caso

Cirugía y Cirujanos, vol. 84, núm. 4, julio-agosto, 2016, pp. 336-339

Academia Mexicana de Cirugía, A.C.

Distrito Federal, México

Disponible en: <http://www.redalyc.org/articulo.oa?id=66246122013>

- [Cómo citar el artículo](#)
- [Número completo](#)
- [Más información del artículo](#)
- [Página de la revista en redalyc.org](#)

redalyc.org

Sistema de Información Científica

Red de Revistas Científicas de América Latina, el Caribe, España y Portugal

Proyecto académico sin fines de lucro, desarrollado bajo la iniciativa de acceso abierto



CIRUGÍA y CIRUJANOS

Órgano de difusión científica de la Academia Mexicana de Cirugía
Fundada en 1933

www.amc.org.mx www.elsevier.es/circir



CASO CLÍNICO

Retención aguda de orina secundaria a prolapso de ureteroceles gigante en una mujer adulta joven. Informe de un caso



Roberto Villagómez-Camargo^a, Marco Chopin-Gazga^a,
Jonathan Saucedo-Bravo^a, Eugenio García-Cano^b y Álvaro Montiel-Jarquín^{b,c,*}

^a Servicio de Urología, Hospital General Regional No. 36, Instituto Mexicano del Seguro Social. Puebla, México

^b Jefatura de División de Investigación en Salud, Unidad Médica de Alta Especialidad, Hospital de Traumatología y Ortopedia Instituto Mexicano del Seguro Social. Puebla, México

^c Academia Nacional de Educación Médica de México, México

Recibido el 15 de enero de 2015; aceptado el 20 de abril de 2015

Disponible en Internet el 28 de diciembre de 2015

PALABRAS CLAVE

Ureteroceles;
Prolapso;
Tumor vulvar;
Adulto;
Mujer

Resumen

Antecedentes: Ureteroceles es la dilatación quística de la porción distal del segmento ureteral. La incidencia en mujeres varía entre 1/5,000 a 1/12,000. En adultos, son poco diagnosticados, permanecen asintomáticos y su prolapso a través de la uretra es poco común, condicionando en la mujer retención aguda de orina y un tumor vulvar reducible.

Caso clínico: Mujer de 24 años, con 2 cesáreas y 2 abortos. Presenta, 3 meses antes de su ingreso, sintomatología urinaria baja, vaciamiento vesical incompleto, intermitencia miccional, pujo y tenesmo vesical; posterior al esfuerzo miccional cursó con retención aguda de orina y le reduce manualmente dicha tumoración bajo anestesia regional, se regional, así mismo se le realizó cistoscopia encontrando destechamiento isquémico de la pared anterior de ureterocel que lo cual condicionó reflujo vesicoureteral derecho grado IV, por lo que se le realizó reimplante ureteral tipo Cohen y colocación de catéter doble-J ipsilateral; a los 30 días se retira el catéter doble-J y la evolución fue satisfactoria.

Discusión: Su etiología no es clara, la mayoría son diagnosticados a través de ultrasonido prenatal. Los cuadros de presentación son muy variables, desde infección de vías urinarias de repetición hasta el prolapso, que a pesar de su reducción puede ocasionar complicaciones como reflujo vesicoureteral secundario al destechamiento isquémico, que de ser diagnosticado y manejado oportunamente no altera la función renal de los pacientes.

* Autor para correspondencia: Diagonal Defensores de la República esquina 6 Poniente, s/n, Col. Amor, Puebla, Puebla C.P. 72140, Tel.: +52 222 2493099, Ext.: 208.

Correos electrónicos: dralmoja@hotmail.com, alvaro.montielj@imss.gob.mx (Á. Montiel-Jarquín).

<http://dx.doi.org/10.1016/j.circir.2015.04.033>

0009-7411/© 2015 Academia Mexicana de Cirugía A.C. Publicado por Masson Doyma México S.A. Este es un artículo Open Access bajo la CC BY-NC-ND licencia (<http://creativecommons.org/licencias/by-nc-nd/4.0/>).

Conclusión: El tratamiento y los resultados son favorables cuando no hay repercusión renal, ni alteraciones anatómicas concomitantes, como en el caso de esta paciente.

© 2015 Academia Mexicana de Cirugía A.C. Publicado por Masson Doyma México S.A. Este es un artículo Open Access bajo la CC BY-NC-ND licencia (<http://creativecommons.org/licencias/by-nc-nd/4.0/>).

KEYWORDS

Ureterocele;
Prolapso;
Vulvar tumour;
Adult;
Woman

Acute urinary retention secondary to giant prolapsed ureterocele in a young adult woman. Case report

Abstract

Background: Ureterocele is a cystic dilation of the distal ureteral segment. The incidence in women ranges from 1/5,000 to 1/12,000. In adults, they are poorly diagnosed and are asymptomatic. Prolapse through the urethra is uncommon, and involves acute urine retention and a reducible vulvar tumour.

Clinical case: Woman of 24 years old, two previous caesarean and two abortions. She had incomplete bladder emptying, intermittent voiding, bladder straining and tenesmus, three months before admission. After the voiding effort she presented with acute urine retention with sudden onset of tumour in the vulva. The tumour was manually reduced under regional anaesthesia. A cystoscopy was performed, finding an ischaemic de-roofing of the anterior wall of the ureterocele, causing vesicoureteral reflux grade IV. Surgical correction was performed with Cohen re-implantation and insertion of a double-J catheter. The catheter was removed 30 days later, with a successful post-operative course.

Discussion: Its aetiology is unclear, and most are diagnosed by ultrasound in the prenatal period. The clinical presentation is variable, from urinary tract infection to prolapse. Despite its size, it may cause complications such as ischaemic de-roofing, which if diagnosed soon may be resolved successfully, as with this patient.

Conclusion: The results and treatment may be favourable when no renal impact or concomitant anatomical changes are present, as is the case of this patient.

© 2015 Academia Mexicana de Cirugía A.C. Published by Masson Doyma México S.A. This is an open access article under the CC BY-NC-ND license (<http://creativecommons.org/licenses/by-nc-nd/4.0/>).

Antecedentes

El ureterocele es la dilatación quística de la porción distal del segmento ureteral, la mayoría de los ureteroceles son ectópicos y están relacionados con doble sistema colector. La incidencia de ureterocele en la mujer es de 1/5,000-1/12,000, con tendencia a aumentar debido al uso generalizado del ultrasonido en la atención prenatal¹. Los ureteroceles en adultos son poco diagnosticados, ya que generalmente son asintomáticos, el prolapso por uretra condiciona retención aguda de orina, y en la mujer un tumor vulvar reducible, y es poco común².

Se reporta un caso de ureterocele en una mujer adulta joven, su evolución, complicación y tratamiento.

Caso clínico

Mujer de 24 años de edad, originaria de Puebla, México; soltera, con escolaridad nivel básico, ama de casa. En sus antecedentes tiene 2 cesáreas previas y 2 abortos por causa desconocida. Menarca a los 12 años, con ciclos menstruales irregulares, fecha de última menstruación un mes antes de su ingreso, método anticonceptivo con dispositivo intrauterino tipo T de cobre.

Presenta sintomatología del tracto urinario inferior 90 días antes de su ingreso, caracterizado por síntomas de vaciamiento vesical incompleto, intermitencia miccional, pujo y tenesmo vesical. Al realizar un gran esfuerzo para vaciamiento vesical presentó retención aguda de orina y aparición súbita de una tumoración a nivel vulvar, la cual persistió durante 20h, por lo que decide acudir a urgencias. En la exploración física: paciente con facies dolorosa, dolor abdominal bajo con globo vesical palpable, y a nivel vulvar un tumor de 5 × 7 × 3 cm de diámetro, color rojo oscuro de aspecto isquémico, doloroso a la movilización, de consistencia ahulada y renitente que protruye de la uretra. Bajo anestesia regional se redujo manualmente y se colocó sonda Foley No. 16 Fr, obteniendo orina residual turbia, concentrada y fétida (fig. 1).

Se hospitalizó para manejo médico con antibiótico, anti-espasmódico, anticolinérgico y para realizar urotomografía, el cual demostró ureterocele gigante derecho sin alteraciones anatómicas anexas a esta enfermedad. La paciente evolucionó satisfactoriamente, por lo que fue egresada con su sonda Foley, y 8 días después se realizó cistoscopia enconstrando destechele derecho (fig. 2), uréter contralateral normal (fig. 3) y reflujo vesicoureteral grado IV derecho que fue corroborado por cistograma miccional (figs. 4 y 5), se le realizó reimplante ureteral derecho tipo Cohen, con

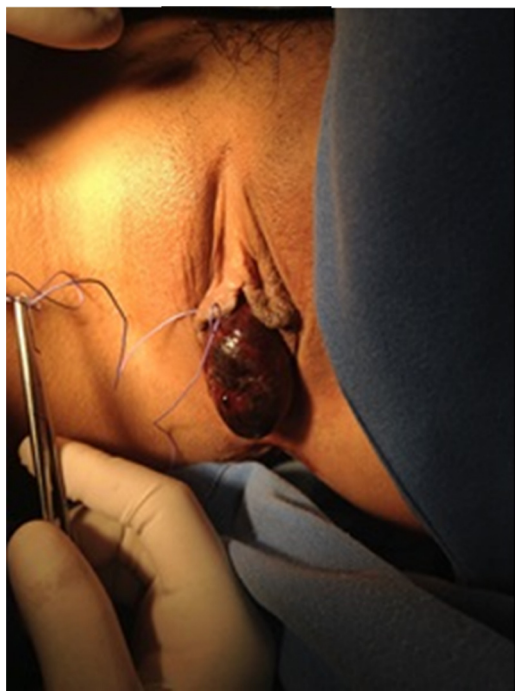


Figura 1 Revisión bajo sedación del tumor vulvar, de coloración rojiza, aspecto isquémico, que se reduce manualmente a vejiga.

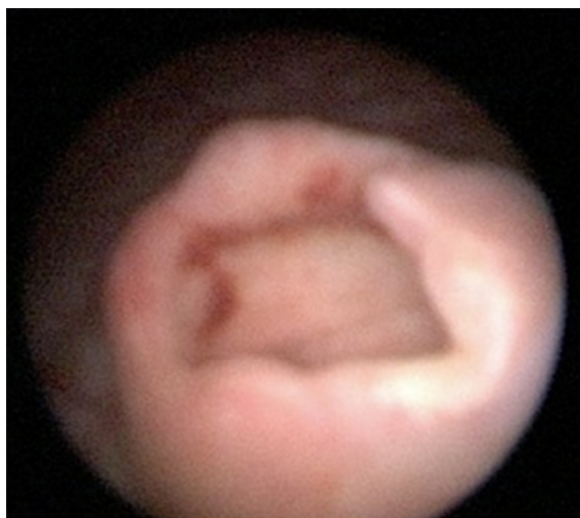

Figura 2 Destechamiento isquémico de ureteroceles simple intravesical derecho.

colocación de catéter doble-J ipsilateral, y un mes después se retiró dicho catéter. La paciente a los 3 meses se encontraba asintomática, y el cultivo y examen general de orina eran normales.

Discusión

Muchas clasificaciones existen para los ureteroceles, sin embargo la más útil para la práctica clínica es dividirlos en intravesicales y extravesicales. Los intravesicales están completamente dentro de la vejiga, y por arriba del cuello vesical, como en el caso presentado. La etiología no es

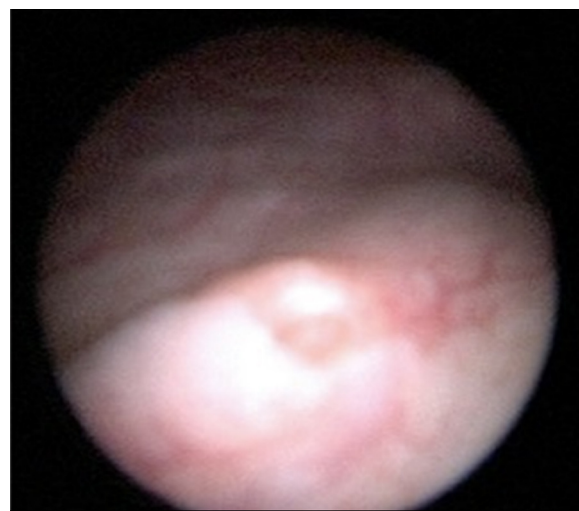


Figura 3 Meato ureteral izquierdo de aspecto normal.

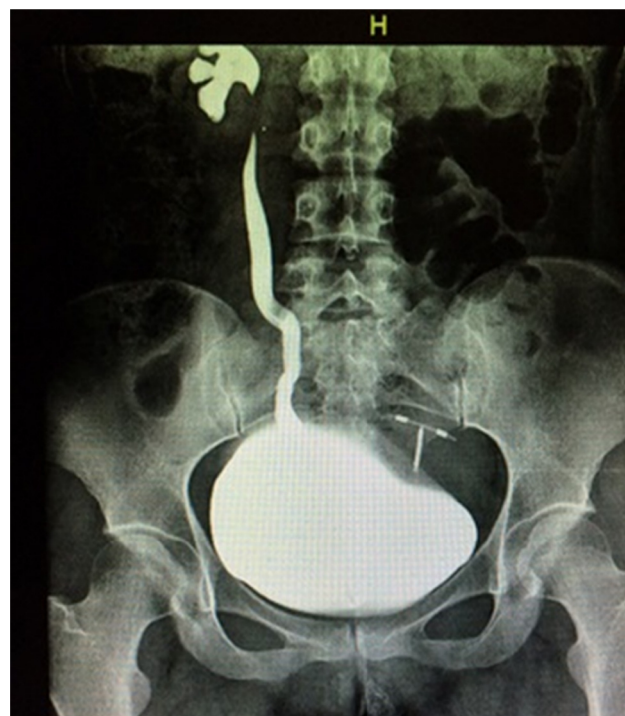

Figura 4 Cistograma de llenado con reflujo vesicoureteral derecho grado IV.

clara, sin embargo existe una relación de la patogénesis de uréter ectópico con o sin ureterocele, el desarrollo de los restos ureterotrigonales y renales. La mayoría de los ureteroceles y uréter ectópico son diagnosticados a través de ultrasonido prenatal. Los cuadros de presentación son muy variados, van desde infección de vías urinarias, incontinencia urinaria, tenesmo, pujo vesical, vaciamiento incompleto de orina, dolor suprapúbico, hasta el prolapso del ureterocele, similar a lo reportado en este caso. El diagnóstico por imagen se puede realizar con ultrasonido, tomografía axial multicorte y resonancia magnética nuclear³⁻⁶.

El destechamiento isquémico secundario al tiempo de evolución que presentó nuestra paciente condicionó como

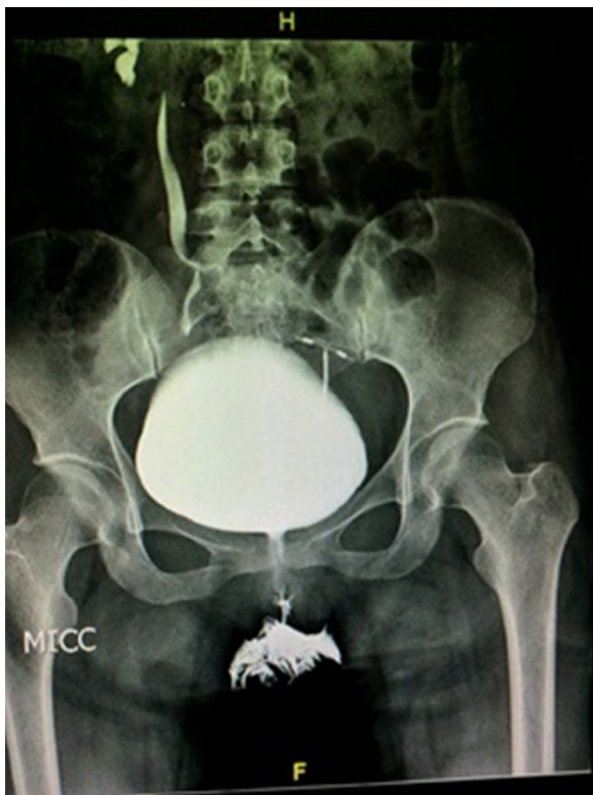

Figura 5 Radiografía contrastada miccional de cistograma, que muestra reflujo vesicoureteral derecho grado IV.

complicación reflujo vesicoureteral grado IV, el cual no afectó de forma permanente la función renal, ya que el tratamiento quirúrgico (reimplante ureteral derecho) se realizó adecuadamente.

Conclusión

Los resultados y el tratamiento apropiado del ureterocele son favorables cuando no hay repercusión renal, ni alteraciones anatómicas concomitantes, como en el caso presentado, el cual se mantiene con función renal conservada y sin datos de infección de vías urinarias.

Conflicto de intereses

Los autores declaran no tener ningún conflicto de intereses.

Bibliografía

1. Vijay MK, Vijay P, Dutta A, Gupta A, Tiwari P, Kumar S, et al. The safety and efficacy of endoscopic incision of orthotopic ureterocele in adult. *Saudi J Kidney Dis Transpl.* 2011;22:1169–74.
2. Miller MA, Cornaby AJ, Nathan MS, Pope A, Morgan RJ. Prolapsed ureterocele: A rare vulval mass. *Br J Urol.* 1994;73:109–10.
3. Chowdhary SK, Kandpal DK, Sibal A, Srivastava RN. Management of complicated ureteroceles: Different modalities of treatment and long-term outcome. *J Indian Assoc Pediatr Surg.* 2014;19:156–61.
4. Sen I, Onaran M, Tokgoz H, Tan MO, Biri H, Bozkirli I. Prolapse of a simple ureterocele presenting as a vulval mass in a woman. *Int J Urol.* 2006;13:447–8.
5. Yokonishi T, Ito Y, Matsumoto T, Osaka K, Umemoto S, Komiya A, et al. Ureterocele prolapse through the urethra: A case report. *Hinyokika Kyo.* 2010;56:385–7.
6. Sozubir S, Lorenzo AJ, Twickler DM, Baker LA, Ewalt DH. Prenatal diagnosis of prolapsed ureterocele with magnetic resonance imaging. *Urology.* 2003;62:144.