



Cirugía y Cirujanos

ISSN: 0009-7411

[cirugiaycirujanos@prodigy.net.mx](mailto:cirurgiaycirujanos@prodigy.net.mx)

Academia Mexicana de Cirugía, A.C.

México

Robledo-Ogazón, Felipe; Mier y Díaz, Juan; Sánchez-Fernández, Patricio; Suárez-Moreno, Roberto;
Vargas-Rivas, Adriana; Bojalil-Durán, Luis

Uso del sistema de cierre asistido al vacío VAC® en el tratamiento de las heridas quirúrgicas
infectadas. Experiencia clínica

Cirugía y Cirujanos, vol. 74, núm. 2, marzo-abril, 2006, pp. 107-113

Academia Mexicana de Cirugía, A.C.

Distrito Federal, México

Disponible en: <http://www.redalyc.org/articulo.oa?id=66274208>

- Cómo citar el artículo
- Número completo
- Más información del artículo
- Página de la revista en [redalyc.org](http://www.redalyc.org)

[redalyc.org](http://www.redalyc.org)

Sistema de Información Científica

Red de Revistas Científicas de América Latina, el Caribe, España y Portugal

Proyecto académico sin fines de lucro, desarrollado bajo la iniciativa de acceso abierto

Uso del sistema de cierre asistido al vacío VAC® en el tratamiento de las heridas quirúrgicas infectadas. Experiencia clínica

Felipe Robledo-Ogazón,* Juan Mier y Díaz,** Patricio Sánchez-Fernández,**
Roberto Suárez-Moreno,** Adriana Vargas-Rivas,** Luis Bojalil-Durán**

Resumen

La infección de la herida quirúrgica es un importante problema de salud que representa actualmente uno de los principales renglones en cuanto a gasto económico e incremento en la morbimortalidad de los pacientes. Se han efectuado múltiples intentos para el control de este problema, que van desde técnicas quirúrgicas depuradas, antimicrobianos y tratamientos tópicos representados por alginatos, hidrocoloideos y apósitos con múltiples sustancias de acción local. Dentro de los tratamientos más novedosos se encuentra el sistema de cierre asistido al vacío (VAC®), método que ha demostrado utilidad en el control de las heridas quirúrgicas infectadas y que en esta ocasión hemos empleado en heridas posquirúrgicas de periné, tórax y abdomen, incluso en pacientes manejados con la técnica de abdomen abierto. Presentamos la experiencia de nuestro hospital con 38 pacientes tratados con este sistema para el control de las heridas infectadas.

Palabras clave: infección, herida quirúrgica, abdomen abierto, cierre asistido al vacío, peritonitis.

Summary

Surgical site infection is one of the most important health problems representing an increase in morbi-mortality and economical devastation for the patient. There have been a variety of procedures that surgeons have employed to control this situation, from very refined surgical procedures, advanced antimicrobial therapy to local therapy with alginates, hydrocolloid dressings and many others with active topical substances. One of the newest treatments is the VAC® (Vacuum-Assisted Closure). This therapy has been proven to be useful in wound infection control and we used it to carry out this study in 38 patients with wound infections. We present the results with this therapy in our institution.

Key words: Surgical site infection, open abdomen, vacuum-assisted closure, peritonitis.

Introducción

El tratamiento de las complicaciones de las heridas quirúrgicas —como dehiscencia, infección, fístulas enterales, evisceración, entre otras— es complejo e implica prolongación de la estancia hospitalaria, incremento en el gasto económico para el paciente y aumento en el consumo de todos los recursos hospitalarios, además del consecuente incremento en la morbimortalidad.

De estas complicaciones, la infección es la más frecuente e importante, ya que afecta el proceso de cicatrización de las heridas quirúrgicas. Es por eso que se ha desarrollado una gran variedad de procedimientos médicos o quirúrgicos para tratar de controlar esta situación.

* División de Cirugía.
** Servicio de Cirugía Gastrointestinal.

Hospital de Especialidades, Centro Médico Nacional Siglo XXI, IMSS.

Solicitud de sobretiros:
Felipe Robledo-Ogazón,
Camino a Santa Teresa 1055-217,
Col. Héroes de Padierna,
10700 México, D. F.
Tels.: 5652 6586 y 5568 8959.
E-mail: faro@ att.net.mx

Recibido para publicación: 25-11-2004
Aceptado para publicación: 26-08-2005

Para el manejo de las heridas infectadas se emplean antimicrobianos (tópicos o sistémicos), sustancias tópicas (cremas, geles, dextranómeros), diferentes apósitos (hidrocoloides, alginatos con o sin plata), irrigaciones con diferentes sustancias (hipertónicas e hipercloradas), además de diversos procedimientos quirúrgicos (desbridaciones, lavados, injertos). Todos han demostrado cierta utilidad en el control de las infecciones, sin embargo, aún existe el problema de los tratamientos prolongados, la molestia para el paciente (dolor), el costo y la falla en el tratamiento.

Entre los métodos quirúrgicos actuales para tratamiento y control de las heridas infectadas, destaca el sistema de cierre asistido al vacío VAC® (*vacuum assisted closure*), que utiliza una succión subatmosférica continua o intermitente sobre la herida quirúrgica, cubierta previamente con una esponja de poliuretano y sellada con un plástico adherente, con el objeto de limpiar la herida y acelerar el proceso de cicatrización de la misma.

El sistema de cierre asistido al vacío se basa en el uso de la presión negativa. Se crea una presión subatmosférica en el sitio de la herida, colocando previamente una esponja de poliuretano dentro de los bordes de la herida y cubriéndola herméticamente con un plástico autoadherible; se efectúa una pequeña incisión en el plástico sobre la esponja y se coloca un tubo de succión que a su vez está conectado a una bomba mecánica controlada automáticamente, que al aplicar la succión crea un sello hermético que protege la herida, drena los fluidos a través de los poros de la esponja y aproxima los bordes de la herida, acelerando el proceso de cicatrización (figura 1).¹

Debido al problema tan importante que para nosotros representa el tratamiento de las heridas infectadas, decidimos aplicar el sistema VAC para tratar de reducir el tiempo de cicatrización y hospitalización. Presentamos un informe de nuestra experiencia clínica con el uso de este sistema y los resultados obtenidos en nuestros pacientes.

Antecedentes

El uso de la presión negativa en el manejo de heridas infectadas ha sido referido tanto en heridas superficiales como en abdominales.

La presión negativa directamente aplicada en pacientes tratados con técnica de abdomen abierto fue descrita por Barker y otros investigadores en 1994, quienes refieren una “técnica de empaquetamiento al vacío” en pacientes con trauma abdominal manejados con la “técnica de control de daños”,¹ usando compresas intraabdominales y un sistema de succión cerrada convencional.^{2,3}

En 1995, la *Food and Drug Administration* de Estados Unidos aprobó el sistema VAC para su uso en pacientes con heridas por pie diabético, úlceras por presión, heridas quirúrgicas infectadas, colgajos e injertos, heridas traumáticas y otras de difícil cicatrización.⁴

Fue hasta 1997 que los doctores Argenta y Morykwas (cirujanos plásticos) publicaron su experiencia clínica con el sistema VAC, el cual emplearon inicialmente en el tratamiento de úlceras por presión y pie diabético, demostrando su efectividad en el manejo de esa patología tan compleja.⁵

El sistema VAC ha sido utilizado ampliamente en Estados Unidos y algunos países de América Latina y Europa, en el área de cirugía plástica, cirugía abdominal, ortopedia y traumatología y cirugía cardiotorácica.^{6,7} Se han descrito múltiples usos de VAC y actualmente algunas de las indicaciones son:

El sistema VAC ha sido utilizado ampliamente en Estados Unidos y algunos países de América Latina y Europa, en el área de cirugía plástica, cirugía abdominal, ortopedia y traumatología y cirugía cardiotorácica.^{6,7} Se han descrito múltiples usos de VAC y actualmente algunas de las indicaciones son:

- Úlceras por presión.
- Úlceras en pacientes diabéticos.
- Heridas posoperatorias complicadas infectadas en abdomen y tórax.
- Coadyuvante en la integración de injertos de piel.

Mecanismo de acción

El objetivo del sistema VAC es limpiar la herida quirúrgica, protegerla de contaminación externa y acelerar la cicatrización de la misma. Esto lo logra a través de dos tipos de succión: continua e intermitente.

La aceleración en la cicatrización de la herida es multifactorial y el sistema VAC la promueve a través de la succión continua al remover el líquido y tejido necrótico, con lo que mejora la perfusión microvascular de la herida y disminuye la colonización bacteriana. Además de extraer las sustancias que inhiben

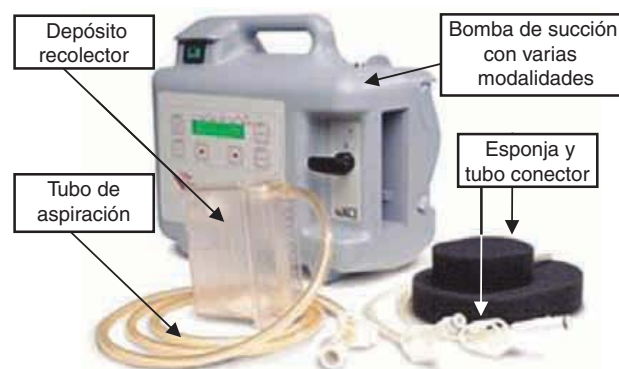


Figura 1. El sistema VAC consiste en una esponja de poliuretano grado médico con poros de un tamaño entre 6 y 7 micrones, que se conecta a un tubo de succión que vacía en un contenedor (Canister), conectado su vez a una bomba de succión de varias modalidades. Imagen reproducida con autorización de KCI International (Kinetic Concepts Inc.).

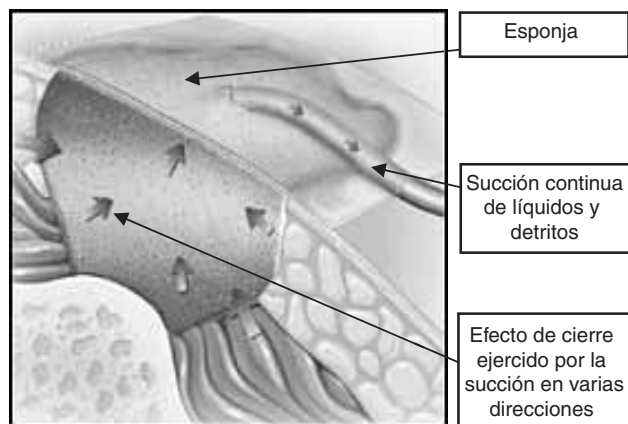


Figura 2. Esponja colocada dentro de la herida.

la cicatrización, mantiene la fuerza controlada sobre el tejido de la herida, aproximando sus bordes y disminuyendo el tamaño de la misma, con lo que se garantiza un ambiente fisiológico óptimo para reparar los tejidos. El sistema de succión actúa a través de la esponja de poliuretano, que se moldea y adapta perfectamente a la herida eliminando el espacio muerto debajo de ésta, con lo que se crea una adherencia uniforme entre el panículo abdominal y la pared abdominal.^{1,8}

Además, el sistema VAC es útil en heridas con áreas de tejido necrótico, ya que acelera la formación de tejido de granulación con lo que se mejora la perfusión. También reduce la necesidad de curaciones frecuentes y desbridamientos bajo anestesia general o local, lo que resulta más cómodo para el paciente.⁹

Este método también funciona como un sistema de cierre mecánico, ya que aplica una fuerza negativa sostenida en toda la herida, por lo que evita la retracción de la misma y se favorece una reducción constante en su diámetro.

La técnica para acelerar el cierre de las heridas consiste en reducir paulatinamente el tamaño de la esponja en cada uno de los cambios que se efectúan cada 48 horas, aproximando así poco a poco los bordes de la herida. Otra ventaja es que la película autoadherible transparente, además de proteger a la herida de la contaminación externa, permite ver si existe algún cambio en los bordes de la herida sin tener que remover el empaque (figura 2).¹⁰

Un efecto secundario y positivo del sistema VAC es la reducción de la inmunosupresión local, lo que se logra por el continuo drenaje de los líquidos de la herida en los que existe gran cantidad de mediadores solubles, incluyendo citoquinas proinflamatorias, las cuales han sido implicadas en la inmunosupresión que se presenta a menudo después de un trauma severo. Así, el sistema VAC permite a los leucocitos infiltrar la herida y promover una reacción inmune eficiente contra la infección local.

Los granulocitos neutrófilos forman la primera línea de ataque contra la infección de la herida, aunque no son esenciales para la cicatrización de la misma, a diferencia de los macrófagos y linfocitos T que han mostrado tener un papel importante en ésta. Dichos resultados indican que la esponja implantada es un hábitat atractivo para células proinmunidad, principalmente granulocitos, pero también células T CD4 y CD8.

Gouttefangeas y colaboradores realizaron un estudio que demuestra que las esponjas que se usan en los sistemas de succión implantadas en las heridas están principalmente infiltradas con granulocitos, pero estas células mononucleares incluyen macrófagos y linfocitos T y B (*asesinos*). Las células T que infiltran la esponja, especialmente células T CD4, constituyen una población heterogénea y funcional influida por las bacterias que infectan la herida. Así, los linfocitos T pueden desempeñar una función importante en la limpieza de la herida.¹¹

Las contraindicaciones que han sido mencionadas por otros autores para la utilización del sistema VAC son fístulas enterales, sangrado activo de un vaso o en capa, osteomielitis, cáncer en la herida y necrosis extensa. Existen, además, algunas precauciones como no colocar la esponja directamente sobre arterias o venas ni en pacientes que estén usando anticoagulantes o con alteraciones en la coagulación.^{1,8}

Con base en los antecedentes mencionados y tomando en cuenta el gran número de pacientes que presentan este problema, se decidió efectuar un protocolo de estudio para la aplicación del sistema VAC en los pacientes de nuestro servicio con heridas infectadas y evaluar sus resultados.

Objetivo

El objetivo del presente estudio fue aplicar la técnica VAC en pacientes con heridas quirúrgicas infectadas, evaluando la efectividad y rapidez en la limpieza de la herida y el tiempo de tratamiento que se necesitó para el cierre total de la misma, así como la morbilidad.

Material y métodos

En un periodo de un año, de enero a diciembre del 2003, se estudiaron y manejaron con este sistema pacientes con heridas infectadas en tórax, periné y abdomen, estas últimas de dos tipos: herida abdominal infectada y fascia muscular íntegra, y herida abdominal infectada de pacientes manejados con abdomen abierto y exposición total de la cavidad abdominal.

Todos los pacientes fueron atendido en el Servicio de Cirugía Gastrointestinal del Hospital de Especialidades, Centro Médico Nacional Siglo XXI, IMSS. Los resultados de este estudio se compararon con el antecedente histórico en rela-

ción al manejo tradicional, que consiste en lavados con agua y jabón o alguna sustancia antiséptica yodada para posteriormente cubrir las heridas con apósitos.

Los criterios de selección fueron pacientes mayores de 18 años, de uno y otro sexo, con heridas posquirúrgicas en tórax, periné y abdomen, con datos de infección (diagnosticada por cultivo), con fascia íntegra y no íntegra.

Para las heridas abdominales, especialmente las manejadas con abdomen abierto debido a peritonitis supurativa, era necesario que las vísceras intraabdominales estuvieran cubiertas por epiplón. Igualmente se determinó infección del sitio operatorio por la presencia de los gérmenes aislados.

En este estudio se utilizaron básicamente dos tipos de esponjas, que arbitrariamente se nombraron de la siguiente forma:

1. *Esponja externa* para uso en heridas infectadas que mantuvieran la integridad de la fascia muscular y sin exposición de órganos.
2. *Esponja intraabdominal* para uso en heridas abdominales con pérdida de la fascia muscular y exposición total de las vísceras intraabdominales y protección con epiplón (abdomen abierto). Se trata de una esponja integrada a un plástico de polivinilo con múltiples perforaciones, que abarca la totalidad de la cavidad abdominal y de las vísceras intraabdominales, y encima la otra esponja denominada externa.

Colocación de las esponjas

De ser necesario, en las heridas se realizó previamente un adecuado desbridamiento antes de instalar el sistema VAC. El sistema se colocó básicamente sobre dos tipos de heridas:

1. Heridas de tórax, periné y abdominales infectadas, con aponeurosis íntegra (esponja externa).
2. Heridas abdominales infectadas, con pérdida de la aponeurosis y exposición total de las vísceras intraabdominales (esponja intraabdominal).

La colocación de la esponja externa se efectuó en la cama del paciente y se realizó cambio de esponja cada 48 horas. La técnica operatoria incluyó:

1. Desbridamiento y limpieza de la herida.
2. Colocación de una esponja de poliuretano sobre la aponeurosis ajustada a las dimensiones de la herida.

3. Aplicación de tintura de benjuí sobre la piel alrededor de la herida.
4. Colocación de plástico autoadherente sobre el abdomen, dejando un margen apropiado (5 cm) alrededor de la herida.
5. Colocación del tubo conector haciendo una pequeña incisión en el plástico.
6. Conexión a la bomba de succión a una presión de 125 mm Hg.

La colocación de la esponja intraabdominal debe efectuarse en sala de operaciones, bajo anestesia general. Se realizó desbridamiento y lavado de la cavidad abdominal, protección de las vísceras intraabdominales con el epiplón, colocación de la esponja intraabdominal en toda la cavidad y de la esponja externa sobre la intraabdominal; sellamiento de toda la cavidad con el plástico autoadherente; colocación del tubo conector sobre la esponja, previa incisión pequeña sobre el plástico; conexión al tubo del recolector y succión de la herida a través de la bomba a una presión de 125 mm Hg. Este procedimiento se efectuó también cada 48 horas.

Para retirar el sistema VAC se consideró:

- La limpieza total de la herida o de la cavidad abdominal, valorada por medio de la presencia de tejido de granulación uniforme donde fuese posible efectuar un intento de cierre, aplicando afrontamiento de la herida con vendotes, sutura simple de los bordes de la herida o injerto de piel.
- Mejoría en la cicatrización en dos cambios sucesivos de las esponjas.
- Negativa del paciente a seguir utilizando el sistema o la intolerancia psicológica.

Resultados

Se trataron 38 pacientes, de los cuales 19 tenían heridas con fascia íntegra sin exposición de órganos intracavitarios, en los que se utilizó la esponja externa; de ellos, 15 tuvieron heridas abdominales, dos en periné y dos en tórax, en cara lateral y mediastinal. La curación o limpieza total se logró en promedio a los siete días; 16 de los 19 pacientes requirieron posteriormente un evento quirúrgico para lograr el cierre total de la herida, el cual se evaluó cuando los pacientes ya no necesitaban curaciones y la herida estaba completamente cubierta de piel. Este cierre total se logró aproximadamente a las

Cuadro I. Heridas quirúrgicas infectadas con fascia íntegra

Casos (n)	Tipo de herida	Curación o limpieza (días)	TQ para cierre	Cierre total (días)	cambios de esponja	Complicaciones y mortalidad
15	Abdomen	7	12	12	3	0
2	Periné	5	2	13	4	0
2	Tórax	7	2	15	3	0

TQ = tratamiento quirúrgico

Cuadro II. Abdomen abierto y técnica VAC

Casos (n)	Limpieza o granulación (días)	Cierre total (días)	TQ para cierre (pacientes)	Cambio de esponjas	Infección residual	Complicaciones*	Mortalidad (n)
19	15 ± 2	30 ± 7	19	7-8	0	1	1

TQ = tratamiento quirúrgico
 * Una perforación intestinal

dos semanas de tratamiento y los pacientes fueron egresados del hospital; en los tres pacientes restantes las heridas se cerraron únicamente con vendoteles. No existieron complicaciones en este grupo y se requirió únicamente de tres o cuatro cambios de esponjas (cuadro I y figura 3).

Los 19 pacientes restantes fueron tratados con técnica de abdomen abierto y exposición total de la cavidad abdominal (figura 4), por lo que se les colocó esponja intraabdominal. La curación clínica de la herida, evaluada por la presencia de granulación y limpieza de la herida, se logró aproximadamente a las dos semanas. Los 19 pacientes requirieron un evento quirúrgico para el cierre total de la herida y éste se efectuó en promedio a las cinco semanas. Se necesitaron en promedio siete u ocho cambios de esponjas para cada paciente y no existió infección residual en ninguno de estos casos.

Hubo una complicación, no atribuible al sistema VAC: una perforación intestinal previa a la instalación del sistema que fue detectada hasta después de unos días de iniciado el trata-

miento. El paciente desarrolló falla orgánica múltiple y falleció (cuadro II y figura 4).

Discusión

La infección del sitio operatorio representa un importante problema de salud y una de las complicaciones quirúrgicas más devastadoras para el paciente y el centro hospitalario o sistema de salud donde recibe atención, ya sea por el aumento en el consumo de insumos como por el número de días de hospitalización e incapacidad y la morbilidad asociada a ello.

Numerosas han sido las técnicas, los materiales y las sustancias empleadas en el tratamiento de las heridas infectadas, y es innegable que han tenido un efecto positivo acelerando el proceso de cicatrización. Algunos ejemplos de recursos empleados son los alginatos y los hidrogeles,¹² que modificaron el concepto de tratamiento de las heridas infectadas; más recientemente se han utilizado alginatos combinados con sa-

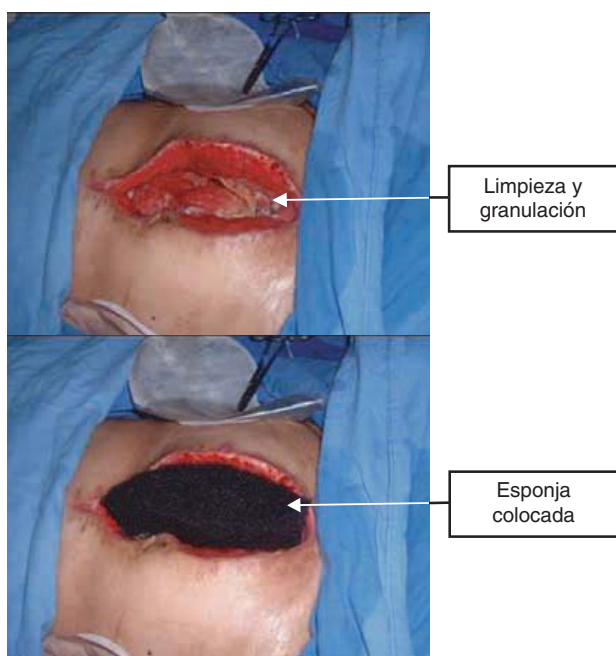


Figura 3. Herida con fascia íntegra.

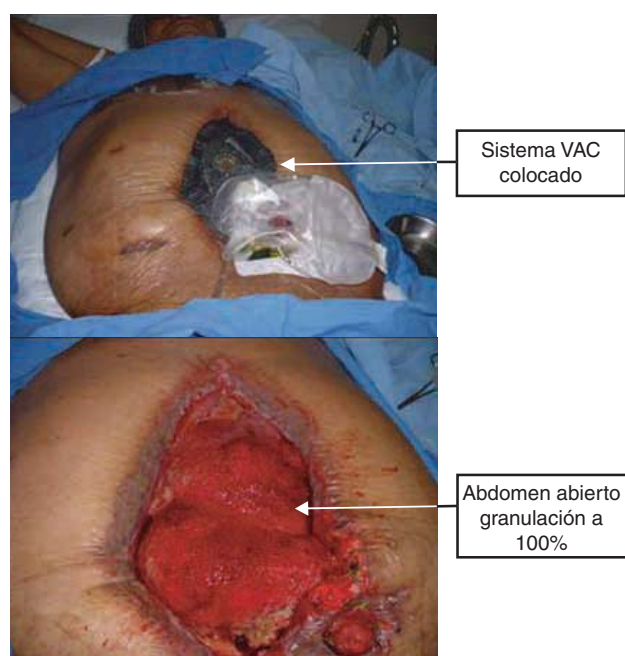


Figura 4. Abdomen abierto y sistema VAC.

les de plata, sustancia muy antigua en el manejo de heridas e infección y que en la actualidad se ha retomado en forma de apósitos. También existen sustancias y apósitos con diferentes medicamentos en su recubrimiento para uso tópico. Estos métodos son efectivos en el proceso de la cicatrización, sin embargo, su velocidad de acción ha sido poco evaluada.¹³

Desafortunadamente en la mayoría de las instituciones de salud de México no se dispone de este tipo de materiales y en consecuencia la heridas infectadas se siguen tratando de forma tradicional, lavándolas con agua y jabón o alguna solución antiséptica o simplemente solución y lavado, para posteriormente cubrirlas con gasas o apósitos de algodón y vendaje de la zona. En los pacientes tratados con la técnica de abdomen abierto también es común observar esta situación, que resulta más dolorosa e incluso traumática para los pacientes.

En la visita diaria a los pacientes es muy frecuente distinguir a quienes tienen una herida infectada y supurativa, por el olor y las secreciones que despiden éstas. Con el sistema VAC es posible disminuir dicho problema, obteniendo, además de un ambiente libre de olores, un ahorro en el consumo de materiales de curación. Existe, además, menor distracción de personal destinado a las curaciones diarias, menor contaminación externa y, sobre todo, mayor comodidad para el paciente.^{14,15}

En nuestro estudio, los pacientes con heridas infectadas y fascia muscular íntegra tuvieron muy buena evolución, con mayor rapidez en la limpieza y cierre total de la herida (12 a 15 días), lo que facilitó el egreso y manejo posterior. Este tipo de pacientes solamente los podemos comparar con el antecedente histórico y anecdótico en nuestro servicio, en el cual con el manejo tradicional tenemos limpieza de la herida a los 30 a 40 días, después de los cuales se egresa al paciente para manejo ambulatorio en la clínica de heridas del mismo hospital, o en su unidad de medicina familiar, aún con la herida abierta.

Con el sistema VAC, en nuestros casos se logró una reducción de más de 50 % del tiempo habitual de cicatrización total de las heridas.

Ahora bien, respecto al uso de la esponja intraabdominal VAC existen algunos antecedentes en cuanto al empleo de la presión negativa aplicada directamente sobre la cavidad abdominal, como el reportado por Barker y su grupo de Chattanooga en la Universidad de Tennessee, quienes presentaron una publicación en febrero de 2000 relativa a 112 pacientes durante un periodo de siete años, en los que emplearon una técnica de empaquetamiento al vacío para el cierre temporal del abdomen abierto. Trataron pacientes con trauma abdominal severo manejados con la técnica de control de daños, reportando buenos resultados.^{2,3}

Las indicaciones para el manejo de los pacientes con técnica de abdomen abierto incluyen a los casos en los que no se ha podido controlar el foco de la infección, cuando el cierre abdominal produce demasiada tensión intraabdominal o cuando se planea una segunda cirugía para verificar la viabilidad intestinal o para el manejo posterior con la técnica de control de daños.¹⁶⁻¹⁸

Tuvimos buenos resultados en el grupo de los pacientes tratados con la técnica de abdomen abierto que fueron manejados con la esponja intraabdominal VAC. Si tomamos como referencia anecdótica que el tratamiento convencional en este grupo de pacientes representa estancias hospitalarias prolongadas, que en nuestro servicio oscilan entre 100 y 200 días o más, con una mortalidad superior a 50 %, consideramos que el uso del sistema VAC es una buena opción. Nuestros resultados muestran que existe limpieza de la herida quirúrgica alrededor de los 15 días, con posibilidad de efectuar el cierre quirúrgico aproximadamente entre los 20 y 30 días y egreso del paciente una semana más tarde, sin necesidad de curaciones posteriores.

Es cierto que tuvimos un paciente con perforación intestinal que falleció, sin embargo, este evento no estuvo relacionado con el uso del sistema VAC, ya que el paciente presentó la perforación antes de instalar el sistema y no fue diagnosticada, por lo que el paciente fue incluido indebidamente dentro de este grupo.

Consideramos que con el uso del sistema VAC también existe un importante ahorro en materiales de curación, días de hospitalización, medicamentos, así como reducción en la morbilidad asociada a las curaciones y disminución en la presencia de infección residual.

Existen otras aplicaciones del sistema VAC: en cirugía plástica, donde se ha utilizado ampliamente para asegurar los injertos de piel en áreas de difícil integración. Las dos causas más frecuentes para que un injerto de piel falle en su integración al tejido receptor es la falta de adherencia y el líquido que se colecta entre el injerto y el área tratada.^{18,19} Con el sistema VAC se asegura una perfecta adhesión y la eliminación de fluidos.

Otra aplicación fue la reportada por McCallon y colaboradores,⁴ quienes realizaron en el año 2000 un estudio comparando la evolución de las úlceras en pacientes con pie diabético: en un grupo utilizaron VAC y en otro, el método tradicional de curación con solución salina. En los pacientes en quienes se utilizó VAC se observó cicatrización satisfactoria con un promedio de 22.8 días, lo que contrastó con 42.8 días en el grupo control; 80 % de los pacientes con VAC alcanzaron el cierre definitivo, mientras que únicamente 40 % del grupo sin VAC.¹⁴

En un estudio de costo-beneficio, Philbeck y colaboradores demostraron que el uso de VAC para úlceras en pie diabético significaría un ahorro potencial de 173 millones de dólares anualmente en Estados Unidos, comparado con el método de tratamiento tradicional para dichas úlceras.²⁰

Conclusiones

Este estudio es únicamente una observación clínica en torno al uso del sistema VAC en pacientes con heridas quirúrgicas infectadas, en el que podemos concluir que:

1. Al parecer existe un efecto benéfico en los pacientes con herida quirúrgica infectada en relación a mayor rapidez en la limpieza total y cierre de la herida, así como en los pacientes con peritonitis supurativa secundaria manejados con la técnica de abdomen abierto.
2. Por lo tanto, consideramos que el sistema VAC es una excelente alternativa en el tratamiento de pacientes con heridas quirúrgicas infectadas y que ofrece rapidez, seguridad y baja morbilidad en su manejo.
3. Quedaría pendiente el análisis en cuanto al costo del sistema VAC *versus* las curaciones o manejo convencional, por lo que sería necesario efectuar estudios de costo-beneficio en mayor número de casos y así poder evaluar su empleo en grandes poblaciones de pacientes.

Referencias

1. Brock WB, Barker DE, Burns RP. Temporary closure of open wounds: the vacuum pack. *Am Surg* 1995;61(1):30-34.
2. Smith LA, Barker DE, Chase CW, Somberg LB, Brock WB, Burns RP. Vacuum pack technique of temporary abdominal closure: a four-year experience. *Am Surg* 1997;63(12):1102-1107.
3. Barker DE, Kaufman HJ, Smith LA, Ciraulo DL, Richart CL, Burns RP. Vacuum pack technique of temporary abdominal closure: a 7-year experience with 112 patients. *J Trauma Injury Infect Crit Care* 2000;48(2):201-206.
4. McCallon SK, Knight CA, Valiulus JP, Cunningham MW, McCulloch JM, Farinas LP. Vacuum-assisted closure versus saline-moistened gauze in the healing of postoperative diabetic foot wounds. *Ostomy Wound Manage* 2000;46(8):28-34.
5. Argenta LC, Morykwas MJ. Vacuum-assisted closure: a new method for wound control and treatment: animal studies and basic foundation. *Ann Plastic Surg* 1997; 38(6):553-562.
6. Brown KM, Harper FV, Aston WJ, O'Keefe PA, Cameron CR. Vacuum-assisted closure in the treatment of a 9-year-old child with severe and multiple dog bite injuries of the thorax. *Ann Thor Surg* 2001;72(4):1409-1410.
7. Deva AK, Buckland GH, Fisher E, et al. Topical negative pressure in wound management. *Med J Australia* 2000;173:128-131.
8. Fabian TS, Kaufman HJ, Lett ED, et al. The evaluation of subatmospheric pressure and hyperbaric oxygen in ischemic full-thickness wound healing. *Am Surg* 2000;66(12):1136-1143.
9. Genecov DG, Schneider AM, Morykwas MJ, Parker D, White WWL, Argenta LC. A controlled sub-atmospheric pressure dressing increases the rate of skin graft donor site reepithelialization. *Ann Plast Surg* 1998;40(3):219-225.
10. Joseph E, Hamori CA, Bergman S, Roaf E, Swann NF, Anastasi GW. A prospective, randomized trial of vacuum-assisted closure versus standard therapy of chronic non-healing wounds. *Wounds* 2000; 12(2):60-67.
11. Gouttefangeas C, Eberle M, Ruck P, et al. Functional T lymphocytes infiltrate implanted polyvinyl alcohol foams during surgical wound closure therapy. *Clin Exp Immunol* 2001;124(3):398-405.
12. Field CK, Kerstein MD. Overview of wound healing in moist environment. *Am J Surg* 1994;167:1A.
13. Caruso DM, Foster KN, Hermans MH, Rick C. Aquacel Ag in the management of partial-thickness burns: results of a clinical trial. *J Burn Care Rehabil* 2004;25:1.
14. Mullner T, Mrkonjic L, Kwasny O, Vecsei V. The use of negative pressure to promote the healing of tissue defects: a clinical trial using the vacuum sealing technique. *Br J Plast Surg* 1997;50:194-199.
15. Argenta LC, Morykwas MJ. Vacuum assisted closure: a new method for wound control and treatment: clinical experience. *Ann Plast Surg* 1997;38(6):563-576.
16. Cheatham ML. Intra-abdominal hypertension and abdominal compartment syndrome. *New Horiz* 1999;7:96-115.
17. Sherck J, Seiver A, Shatney C, Oakes D, Cobb L. Covering the "open abdomen": a better technique. *Am Surg* 1998;64:854-857.
18. Sposato G, Molea G, Di Caprio G, Scioli M, La Rusca I, Ziccardi P. Ambulant vacuum-assisted closure of skin-graft dressing in the lower limbs using a portable mini-VAC device. *Br J Plastic Surg* 2001;54(3):235-237.
19. Fenn CH, Butler EM. Abdominoplasty wound-healing complications: assisted closure using foam suction dressing. *Br J Plastic Surg* 2001;54:348-351.
20. Philbeck TE, Whittington KT, Millsap MH, Briones RB, Wight DG, Schroeder WJ. The clinical and cost effectiveness of externally applied negative pressure wound therapy in the treatment of wounds in home healthcare Medicare patients. *Ostomy Wound Manage* 1999;45(11):41-50.