



Revista MVZ Córdoba

ISSN: 0122-0268

editormvzcordoba@gmail.com

Universidad de Córdoba

Colombia

Vallejo I., Adriana; Pitalúa, Neger

Presencia de myxobolus sp. (sporozoa: cnidospora) en bocachico prochilodus magdalenae de la  
ciénaga grande de Lórica, Córdoba, Colombia.

Revista MVZ Córdoba, vol. 7, núm. 2, 2002, pp. 224-228

Universidad de Córdoba

Montería, Colombia

Disponible en: <http://www.redalyc.org/articulo.oa?id=69370205>

- Cómo citar el artículo
- Número completo
- Más información del artículo
- Página de la revista en redalyc.org

redalyc.org

Sistema de Información Científica

Red de Revistas Científicas de América Latina, el Caribe, España y Portugal

Proyecto académico sin fines de lucro, desarrollado bajo la iniciativa de acceso abierto

## PRESENCIA DE *Myxobolus sp.* (Sporozoa: Cnidospora) EN BOCACHICO *Prochilodus magdalenae* DE LA CIÉNAGA GRANDE DE LORICA, CÓRDOBA, COLOMBIA.

Adriana Vallejo I, Nerger Pitalúa  
Universidad de Córdoba, Facultad de Medicina Veterinaria y Zootecnia, Departamento de Acuicultura

### RESUMEN

En capturas realizadas por los pescadores de la zona se registra por primera vez para el bocachico, la presencia del protozoo parasit *Myxobolus sp.* afectando los peces en áreas adyacentes al caño aguas prietas de la Ciénaga Grande de Lórica.

### ABSTRACT

In catch by fishermen of the area, the first registers of the parasitic protozoa *Myxobolus sp.* affecting bocachicos, in adjacent areas to the Caño Aguas Prietas of the Ciénaga Grande de Lórica.

**Keywords:** Ictioparásitos, Esporozoarios, *Myxobolus*.

### INTRODUCCIÓN

La Ciénaga Grande de Lórica (CGL), representa el complejo cenagoso más importante del departamento de Córdoba, cuyo cuerpo de agua cubre una extensión aproximada de 38.000 ha, limitando con los municipios de Lórica, Purísima, Momil, Chimá, Cotorra y Ciénaga de Oro al norte del departamento.

De la oferta del medio natural depende el sustento de numerosas comunidades ribereñas, constituyéndose en uno de los recursos más explotados de la CGL, ya que durante años ha brindado seguridad alimentaria y económica a estas comunidades del Bajo Sinú.

El bocachico *P. magdalenae* es la especie íctica nativa más representativa del río Sinú y de cuya pesca depende el sustento de gran parte de la población cordobesa. En los últimos años, a lo largo de toda

la cuenca del río Sinú, el recurso pesquero se ha venido diezmado, por diversos factores, incluyendo el progresivo deterioro ambiental, la sobrepesca y el impacto generado a partir de la construcción de la represa de Urrá (Atencio-García et al 1999, Miniambiente 1999).

Adicionalmente a estas causas, la introducción de especies de una región geográfica a otra diferente, constituye un riesgo y un impacto ecológico, pudiendo llevar a un efecto devastador sobre las poblaciones naturales a mediano y largo plazo (Oie 1996). Sin embargo, son pocos los estudios sobre el impacto ecológico producido por la introducción de especies halóctonas como las tilapias *Tapia spp.*, *Oreochromis spp.* y sus diversos híbridos, cachama negra *Colossoma spp.*, cachama blanca *Piaractus brachypomum* y carpa espejo *Cyprinus carpio*, sobre las especies autóctonas del río Sinú, como el

bocachico *P. magdalenae*, la dorada *Brycon moorei sinuensis*, el bagre blanco *Sorubim lima*, la liseta *Leporinus muyscorum* y el rubio *Salminus affinis*, en aspectos relacionados con el desplazamiento de nichos ecológicos y transmisión de enfermedades, entre otros.

En este sentido, algunos estudios (OCENSA-ECOPETROL 1995), indicaron que la posible introducción del copépodo parásito *Lernaia cyprinacea* a las cuencas hidrográficas colombianas incluidas la del río Sinú, se efectuó de manera inadvertida a través de la introducción de la carpa espejo *C. carpio* para el desarrollo de programas piscícolas en Colombia, constituyéndose actualmente como un problema en la acuicultura regional.

Los principales problemas patológicos en especies nativas del río Sinú han reportado la presencia de diversos tipos de metazoarios, entre los cuales aparecen infestaciones por metacercarias de *Diplostomum* sp., tremátodo digenético, nunca antes detectado para especies nativas de esta región (Dueñas 1998). También, Dueñas (1998) reportó la presencia de otro parásito tremátodo monogénico *Gyrodactylus* sp. en cultivos de tilapia en el CINPIC (Centro de Investigaciones Piscícolas, Universidad de Córdoba).

Las especies pertenecientes al género *Myxobolus* (familia *Myxobolidae*), parientes cercanos de *Myxosoma* sp., cuyo representante *M. cerebralis* es ampliamente reconocido como el agente causal de la enfermedad del torneo en truchas (Reichembach-Klinke 1982, Roberts 1981, Kinkelin et al 1985, Post 1987, Noga 1996), ambos, conforman un grupo de parásitos muy difundido entre los peces tanto de aguas frías como cálidas, produciendo quistes blanquecinos e invadiendo epitelio de las branquias, la vejiga natatoria ó en médula espinal (Reichembach-Klinke 1982). Poseen dos cápsulas polares, sin apéndices y con una vacuola yodófila, que la diferencia del género *Myxosoma*. Se conocen las especies *M. pfeifferi*, causante de la enfermedad bubónica del barbo, *M. mullen* y *M. cycloides*, *M. oviformes*, *M. minutus*, entre otras.

*Myxobolus* ha sido reportado a nivel mundial, como responsables de serias epizootias, causando daño considerable en sistemas de cultivo de peces en Indonesia (UNDP/FAO 1986), Sur América y Nueva Zelanda (Noga 1996). Paperna (1973) reportó la presencia de este parásito en cíclidos en Uganda, que afectó gónadas y causó destrucción total del ovario.

En América, los reportes de (1969) revelaron la presencia de este parásito en bazo e hígado de ejemplares silvestres de *Colossoma bidens* del río Solímoes, estado del Amazonas en Brasil. Por su parte, (1984) reportó la presencia de quistes de *Myxobolus* en branquias de cachamas *O. brachypomus* procedentes del área de Iquitos, en el Perú. En el ámbito general, (Hernández 1989) reportó la presencia de *Myxobolus* como uno de los principales problemas en los cultivos masivos de *Colossoma* sp.

En Colombia, los reportes de este patógeno corresponden a (Conroy y Vásquez 1976), (Hernández 1989), (Conroy y Conroy 1998) y (Eslava e Iregui 1999), quienes establecieron la presencia de *Myxobolus* en cachama blanca *P. Brachypomus*, limitándose a afectar el área de las branquias.

El objetivo de este estudio fue el de investigar por primera vez la presencia del protozoario *Myxobolus* sp. (*Sporozoa*: Cnidospora) en el bocachico *P. magdalenae*, que afecta el epitelio oral externo.

## ESTUDIO DE CASO

Pez subadulto de 26 cm de longitud total (LI), capturado del medio natural, presentando masas nodulosas ó vesículas de color blanco-amarillento y eritematoso (Figura 1).



FIGURA 1: Subadulto de Bocachico *Prochilodus magdalenae*. Especie nativa de la cuenca del río Sinú, departamento de Córdoba.

En examen postmortem, se observó un recubrimiento de toda la zona oral, labio superior e inferior de estas vesículas (Figuras 2, 3 y 4), sin otro signo clínico externo en particular: aletas en buen estado, la esclerótica, el cristalino, la retina y la córnea del ojo sin cuerpos

extraños ni indicios de lesión; sin pérdida de escamas ni coloraciones opacas, tampoco se observó eritema en la base de las aletas o poro anal. El pez examinado no presentó deformidad ósea, ni oscurecimiento en el pedúnculo caudal.



FIGURA 2: Aspecto de labios y superficie externa de la cavidad oral.



FIGURA 3: Cavidad oral bordeada de las vesículas amarillentas (v).

En el examen interno se observó las branquias color rojo uniforme, sin mucosidad, inflamación ó cuerpos extraños; los órganos internos se encontraron en buen estado, sin edema ó acumulación de líquidos, tracto intestinal con residuos de alimento pero sin cuerpos grasos ni evidencia de maduración gonadal. Por su parte en el examen interno, cartílagos en la zona cefálica no presentaron ningún tipo de lesión.

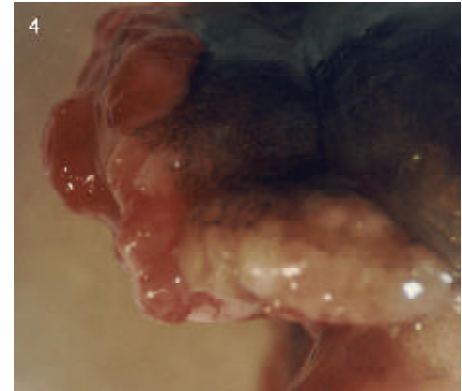


FIGURA 4: Acercamiento de la boca; aspecto y coloración de las vesículas del tejido epitelial de los labios.

Para el análisis microscópico, se procedió a la disección iniciando con la extirpación de varias vesículas ó nódulos de la boca; se observó en montajes en fresco estructuras correspondientes a pansporoblastos conteniendo cerca de seis a ocho esporas (D'Ancona 1975) y esporoquistes (ó esporas) libres (Figuras 5 y 6) de forma redonda a ovalada de entre 8 y 10  $\mu\text{m}$  de diámetro en vista frontal, dos cápsulas polares con filamento interno y un esporoplasma conspicuo; al teñir con lugol, se observó una vesícula yodófila (Figuras 7 y 8). En vista lateral se identificó la presencia de dos valvas.

## DISCUSIÓN




FIGURA 5: Pansporoblasto (P) y esporoquistes libres (E). (a) en montaje en fresco. (Bar = 30  $\mu\text{m}$ ) en aumento de 10X. (b) pansporoblasto (P). (Bar = 30  $\mu\text{m}$ ) en tinción con lugol en 40X.

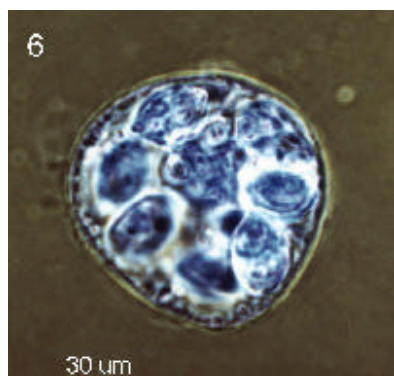
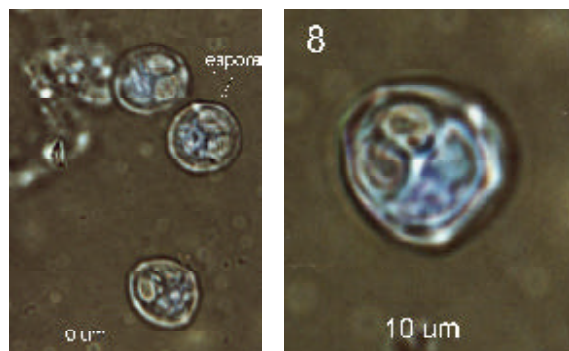


FIGURA 6: Esporoquiste libre (E) en tinción con lugol. (Bar = 10 µm) (a) en aumento de 40X. (b) Esporoquiste libre (E), cápsulas polares (CP), el esporoplasma (SP) y la vesícula yodófila (VY), en aumento de 100X (Bar = 10 µm).



FIGURAS 7 Y 8: Vesículas Yodofilas.

Según las características microscópicas, el parásito responsable de los nódulos en la zona oral del pez examinado, corresponde al protozoario *Myxobolus* sp). Aunque este parásito ha sido reportado siempre en otros órganos como branquias, vejiga natatoria y en la médula espinal de salmónidos (Reichembach-Klinke 1982, Roberts 1981, Kinkelin et al 1985, Post 1987, Noga 1996), en este caso las lesiones se limitaron a la región oral externa del pez.

La tinción de los esporoquistes contenidos en las vesículas con solución de lugol, revelaron la presencia de unos puntos o cuerpos yodófilos, que, de acuerdo a la literatura consultada, diferencia *Myxobolus* spp. de *Myxosoma* spp.

Para este caso se descarta la presencia de *Myxosoma cerebralis*, agente causal de la enfermedad del torneo, puesto que los signos clínicos ni las características de los esporoquistes lo asociaron a este patógeno.

Entre la información adicional obtenida entre pescadores y extensionistas de la zona, se destaca el hecho que esta patología se ha venido observando cada vez con mayor frecuencia durante las últimas temporadas de pesca, no solo en el bocachico, sino también en tilapia capturadas del medio natural y cachama (en cultivos), lo que podría sospecharse que posiblemente la introducción de la tilapia o la cachama blanca a esta zona geográfica, pudieron haber sido las responsables de la introducción del *Myxobolus*.

Es necesario iniciar programas de vigilancia epizootiológica y promover estudios conducentes a determinar el origen y las consecuencias de esta nueva epizootia, que podría llegar a tener un efecto negativo importante sobre las poblaciones icticas del río Sinú.

## BIBLIOGRAFÍA

1. Atencio-García y Solano y H. Quiros J. M. Áreas de desove de los peces migratorios del río Sinú aguas debajo de la hidroeléctrica Urrá. Proyección investigativa, 1999; 5:11-23
2. Conroy G, Conroy DA. Enfermedades y parásitos de cachamas, pacus y Tilapias. Documento técnico No. 3, Pharma- Fish, Maracay Venezuela. (1998)
3. Conroy D.A, C. Vásquez. Las principales enfermedades infecto-contagiosas de los salmónidos. INDERENA, Bogotá 1976; 110.
4. D'ancona U. Tratado de zoología. Tomo II. Zoología especial. Labor, S.A., Barcelona, España. 1975; p. 471.
5. Dueñas R. Reporte de *Gyrodactylus sp.* (Trematodo) en Tilapia roja en Córdoba. Milenio, Revista de la Facultad de Ciencias, Universidad de Córdoba. 1998; 1:41-45
6. Eslava P.R, Iregui C.A. Anatomopatología branquial comparada de la cachama blanca *Piaractus brachypomus*. Memorias II Curso Internacional de Acuicultura, Universidad Nacional de Colombia. 1999
7. Hernández A. (Ed.). Cultivo de *Colossoma* Primera Reunión Grupo de Trabajo Técnico. Red Regional de Entidades y Centros de Acuicultura de América Latina. Pirassununga, Brasil, 1988 Junio 20 al 24 del 1988. SUPEDE, COLCIENCIAS, CIID. Bogotá.
8. Kinkelin P, C. Michel y P. Ghittino. Tratado de las enfermedades de los peces. Acribia, S.A., Zaragoza, España. 1985; p 127-129
9. MINISTERIO DEL MEDIO AMBIENTE. Bases técnicas para la política nacional de humedales. Instituto Von Humbolt, Santa Fe de Bogotá. 1999; 135 p.
10. Noga EJ. Fish disease: Diagnosis and treatment. Mosby-Year book, Inc, Missouri, USA. 1996; p 183-188.
11. Ocesa-Ecopetrol. Estudio de impacto ambiental del oleoducto Colombia. LSU. Golfo de Morrosquillo. 1995
12. Organización Internacional de Epizootiología (O.I.E.). Prevención de la propagación de enfermedades de los animales acuáticos. Revista Científica y Técnica, Vol. 1996; 15(2), junio
13. Post G. The Textbook of Fish health. TFH Publications, Inc., USA. 1987; p 174-178.
14. Reichenbach-Klinke H.-H. Enfermedades de los peces. Acribia, Zaragoza, España. 1992; p 189-200.
15. Roberts R. Patología de los peces. Ediciones Mundi-Prensa, Madrid, España. 1981; p 167-168.
- 16- UNDP/FAO. Fish quarantine and fish diseases in Southeast Asia. Report of a Workshop held in Jakarta, Indonesia, Dec. 1982. South China Sea Fisheries Development and Coordinating Program Manila PH. IDRC, Ottawa, Canadá 1986; 79 p