



Revista Lasallista de Investigación
ISSN: 1794-4449
marodriguez@lasallista.edu.co
Corporación Universitaria Lasallista
Colombia

Londoño Sossa, Jhon; Robledo Salgado, Juan Carlos; Cruz Amaya, Jorge Mario
Tratamiento quirúrgico de Laminitis crónica: reporte de un caso
Revista Lasallista de Investigación, vol. 8, núm. 1, enero-junio, 2011, pp. 96-103
Corporación Universitaria Lasallista
Antioquia, Colombia

Disponible en: <http://www.redalyc.org/articulo.oa?id=69522600011>

- Cómo citar el artículo
- Número completo
- Más información del artículo
- Página de la revista en redalyc.org

redalyc.org

Sistema de Información Científica
Red de Revistas Científicas de América Latina, el Caribe, España y Portugal
Proyecto académico sin fines de lucro, desarrollado bajo la iniciativa de acceso abierto

Tratamiento quirúrgico de Laminitis crónica: reporte de un caso*

Jhon Londoño Sossa*, Juan Carlos Robledo Salgado**, Jorge Mario Cruz Amaya***

Resumen

El término laminitis o infosura es utilizado para describir una patología sistémica, que compromete la condición general del animal y afecta los cascos. Es una inflamación de las láminas sensibles del casco que causa degeneración, separación y necrosis del corion laminar. En este reporte se describe el caso de una yegua criolla colombiana de paso fino, con diagnóstico de laminitis que fue presentada al Hospital Clínico Veterinario "Diego Villegas Toro". La paciente se observó deprimida, con baja condición corporal e incapacidad para desplazarse de forma normal. El grado de dolor según la escala de Obel se calificó en 5. Se tomaron radiografías de ambos cascos en las extremidades anteriores, utilizando una proyección latero medial, se evidenció un desplazamiento severo de la tercera falange, la cual se apreciaba prácticamente paralela al eje podal. Se sugirió tenectomía del flexor digital profundo de los miembros anteriores en el tercio medio de la caña, bajo anestesia general. Inmediatamente después de la cirugía, el paciente asumió una mejor postura al estar de pie y al cabo de cuatro meses la calificación de dolor en la escala de Obel descendió a 1.

Palabras clave: equino, laminitis, tenectomía.

Surgical treatment chronic laminitis: A case report

Abstract

Laminitis is the name used to describe a systemic pathology that compromises the general condition of horses and affect their hooves. It is an inflammation of the hooves' laminae that causes degeneration, separation and necrosis of the corium. This report

describes the case of a creole Colombian "pasofino" mare, diagnosed with laminitis, that was presented at the Diego Villegas Toro Hospital. The patient was depressed, with a low body condition and unable to move normally. The pain degree, according to the Obel scale, was five. Radiographs of both hooves were taken in the forelimbs, by the use of a medial lateral projection. A severe displacement of the third phalanx was evident -as a matter of fact it was practically parallel to the foot shaft. A deep digital flexor tenectomy was suggested for the forelimbs in the medial third of the metacarpal bone, under general anesthesia. Right after the surgery, the patient assumed a better position when was standing and after four months the pain rate in the Obel scale went down to 1.

Key words: horse, laminitis, tenectomy.

Tratamento cirúrgico de laminitis crônica: reporte de um caso

Resumo

O termo laminitis ou infosura é utilizado para descrever uma patologia sistêmica, que compromete a condição geral do animal e afeta os capacetes. É uma inflamação das lâminas sensíveis do capacete que causa degeneração, separação e necrosis do corion laminar. Neste reporte se descreve o caso de uma égua crioula colombiana de passo fino, com diagnóstico de laminitis que foi apresentada ao Hospital Clínico Veterinário "Diego Villegas Touro". A paciente se observou deprimida, com baixa condição corporal e incapacidade para deslocar-se de forma normal. O grau de dor segundo a escala de Obel se qualificou em 5. Tomaram-se radiografias de ambos cascos nas extremidades anteriores, utilizando uma projeção latero medial, se evidenciou um desloca-

* Caso sucedido en el Hospital Clínico Veterinario "Diego Villegas Toro" del Departamento de Salud Animal de la Universidad de Caldas

** Grupo de investigación en ciencias veterinarias (Cienvet).

*** MV, PhD. Docente Facultad de Ciencias Agropecuarias, Universidad de Caldas.

Correspondencia: Jorge Mario Cruz Amaya. e-mail: mario.cruz@ucaldas.edu.co
Artículo recibido: 20/04/2010; Artículo aprobado: 25/04/2011

mento severo da terceira falange, a qual se apreciava praticamente paralela ao eixo podal. Sugeriu-se tenectomia do flexor digital profundo dos membros anteriores no terço médio da cana, sob anestesia geral. Imediatamente depois da cirurgia, o paciente

assumiu uma melhor postura ao estar de pé e ao cabo de quatro meses a qualificação de dor na escala de Obel desceu a 1.

Palavras Importantes: equino, laminitis, tenectomia.

Introducción

El término laminitis o infosura es utilizado para describir una patología sistémica, que compromete la condición general del animal y afecta los cascos¹. Es una inflamación de las láminas sensibles e insensibles del casco, que causa degeneración, separación y necrosis del corion laminar². El puente entre las laminas dérmicas y epidérmicas une la falange distal al tejido córneo del casco y, por lo tanto, sostiene el peso corporal del caballo; la degeneración laminar destruye este puente, y la fuerza ejercida por el peso genera rotación y/o hundimiento de la tercera falange dentro del casco³.

Para mejorar el entendimiento de esta patología se han desarrollado modelos experimentales en los cuales se suministra fécula⁴, y/o plantas con altos contenidos de fructanos y otros extractos, para inducir la enfermedad de manera artificial⁵. Las conclusiones obtenidas después de dichos experimentos sugieren que la laminitis es una condición inflamatoria y degenerativa de la interfase laminar del casco.

La infosura no solo está altamente relacionada con la dieta sino también con algunas enfermedades sistémicas⁶. Las alteraciones clínicas que predisponen a laminitis son: síndrome abdominal agudo, enteritis, retención de las membranas fetales, metritis, pleuroneumonía, y otras patologías que se acompañan de endotoxemia^{7, 8}.

La laminitis también se puede presentar por diversas causas como manejo inadecuado (ingestión excesiva de agua fría luego de trabajar) o la administración de altos niveles de corticoides, los cuales disminuyen la síntesis de proteínas, potencian la vasoconstricción digital e inducen micro-trombosis⁹.

Se aceptan tres teorías en cuanto a la etiología y patogenia de la afección. La primera teoría

propone que la alteración inicial es un cambio en el flujo sanguíneo del pie posiblemente como resultado de un incremento en la resistencia venosa que crea un período de isquemia en las láminas sensibles dermales e injuria post-reperusión, también conocido como síndrome del compartimiento^{10,11}.

El segundo mecanismo está relacionado con productos inflamatorios, tóxicos, metabólicos y/o enzimáticos que son transportados por vía hematógena hacia las láminas dermales, desencadenando la activación de eventos enzimático-metabólicos, que originan separación de la estructura laminar. Un evento particular es la activación de las metaloproteinasas de matriz¹², enzimas que separan la unión de la membrana basal con las láminas epidermales¹³.

El tercer mecanismo se basa en factores mecánicos / traumáticos¹⁴, los cuales pueden incluir daño al endotelio vascular y/o de los nervios perivascuales debido a contusiones u obstrucciones sanguíneas con la consecuente hipoxia, que resulta en estancamiento de sangre en el dedo¹⁵.

El entendimiento de la patofisiología es incompleto, y limita los intentos de prevenir y tratar exitosamente esta devastadora enfermedad¹⁶. Aproximadamente el 75% de los caballos tratados por laminitis no retornan a su actividad atlética previa al padecimiento; y muchos son sacrificados en última instancia^{17, 18}, debido a que es imposible controlar el dolor¹⁹.

Actualmente no existe un protocolo terapéutico establecido disponible que garantice un resultado exitoso para tratar la laminitis equina; un tratamiento efectivo en un paciente puede arrojar resultados frustrantes en otro. Muchos factores deben tenerse en cuenta, especialmente si existe rotación de la tercera falange, suceso que determina un pronóstico reservado en la gran mayoría de los casos.

El tratamiento quirúrgico de la enfermedad está destinado a los pacientes con rotación de la tercera falange; se han utilizado varias técnicas como la resección de la pared del casco, la tenotomía del tendón flexor digital profundo y la creación de un surco bajo la corona²⁰, aunque cada paciente debe estudiarse detenidamente para establecer la recomendación más adecuada a su situación.

De los tres procedimientos utilizados en la terapia quirúrgica de la laminitis, tal vez el más aceptado sea la tenotomía del flexor digital profundo. Esta cirugía permite realinear casi inmediatamente la falange respecto a la pared del casco al liberar la tracción que el tendón ejerce sobre la tercera falange²¹. Es una intervención poco traumática que puede realizarse en el tercio medio de la caña o el aspecto palmar de la cuartilla; cuando la cirugía se ejecuta en el tercio medio de la caña, es posible hacerla con anestesia local y el animal en estación²².

El objetivo de este artículo es describir un caso de laminitis crónica grave que se trató con tenotomía del flexor digital profundo con resultado satisfactorio.

Descripción del caso

Se presenta a consulta al área de grados animales del Hospital Veterinario "Diego Villegas Toro" de la Universidad de Caldas, una yegua criolla colombiana de paso fino, procedente del municipio de Villamaría (Caldas, Colombia), de nueve años de edad y un peso de 270 kg, alimentada con forraje y concentrado comercial. Recientemente desparasitada con fenbendazol, negativa para anemia infecciosa equina y con un plan vacunal actualizado que incluía tétanos, influenza y encefalitis equina.

El médico veterinario zootecnista que remitió al paciente al hospital elaboró un diagnóstico presuntivo de laminitis y sugiere hacer estudio radiográfico; el profesional relató que la paciente tuvo un episodio previo de laminitis dos años atrás y que en esa oportunidad la trató con dimetil sulfoxido intravenoso, acepromacina, butazolinol y verapamilo. Después de instaurado

este tratamiento, la enfermedad cedió. Posteriormente presentó síntomas nuevamente, pero esta vez el animal no recibió ningún tratamiento y la condición progresó durante un año.

Hallazgos del examen clínico

Durante la inspección general, la paciente se observó deprimida y con baja condición corporal, presentaba incapacidad para desplazarse de forma normal y prefería permanecer en decúbito esternal. Rehusaba caminar y si se le obligaba manifestaba intenso dolor en los miembros anteriores, adoptando una posición compensatoria y remetiéndolos miembros posteriores para cambiar el punto de equilibrio y redistribuir el peso (figura 1). El grado de claudicación según la escala de Obel se calificó en 5.

Los cascos de los miembros anteriores presentan forma de zapato chino, con la pinza muy larga y separada del suelo (figura 2). También se aprecian ceños transversales sobre la pared del casco y estos son más amplios en las pinzas y las lumbres que en los talones. La suela está plana y se observa algo de enfermedad de la línea blanca.

El examen físico general reveló temperatura rectal de 37.5 °C, frecuencia cardíaca de 60 latidos por minuto, 20 respiraciones por minuto, motilidad intestinal en los cuatro cuadrantes, tiempo de relleno capilar 2 segundos, mucosa oral húmeda y conjuntiva color rosa pálido.

Ayudas diagnósticas

Se tomaron radiografías de ambos cascos en las extremidades anteriores, utilizando una proyección latero-medial. Las radiografías evidenciaron un desplazamiento severo de la tercera falange, la cual se apreciaba prácticamente paralela a eje podal (figura 3). Aunque la rotación fue severa no se produjo ruptura de la suela. Fue evidente también la presencia de osteolisis en el borde basal de la tercera falange. La distancia entre el aspecto dorsal de la tercera falange y el aspecto dorsal de la pinza es de 30 mm. Además, al trazar las líneas que permitían establecer el ángulo de rotación de la tercera falange se constató que dicho ángulo era superior a 10°.



Figura1. Dolor severo a la estación, el paciente trata de apoyar más peso en los miembros posteriores, los cuales están adelantados bajo el abdomen.



Figura 2. Casco deformado, en forma de babucha árabe, con la pinza larga y separada del suelo. Se observan, además, seños transversales en la pared y talones muy largos.

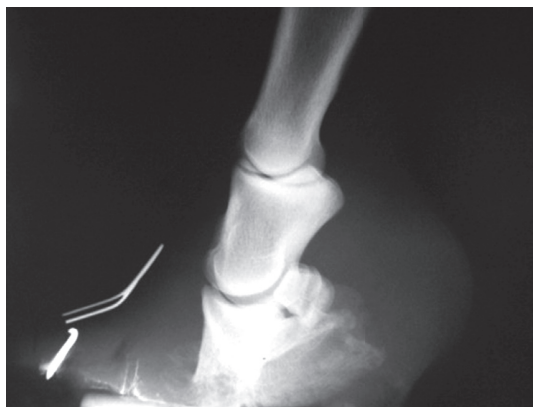


Figura 3. Radiografía lateral del casco izquierdo, se observa severa rotación de la tercera falange, osteolisis del hueso pedal, y distancia muy incrementada entre el aspecto dorsal del hueso y la pared.

Plan terapéutico

Se sugirió tenectomía del tendón del músculo flexor digital profundo de los miembros anteriores en el tercio medio de la caña, bajo anestesia general. El paciente se medicó con antibiótico (ampicilina 20 mg / Kg / IV) a título profiláctico 30 minutos antes de inducir la anestesia. Posteriormente, se canuló la vena yugular externa con un catéter endovenoso calibre 14.

Luego de depilar, se preparó el área quirúrgica utilizando jabón de clorhexidina 4% y este fue aclarado con solución de clorhexidina 0.5%. El paciente se premedicó con 1 mg / Kg de xilacina / IV. Debido a que este fármaco no indujo la relajación muscular esperada se agregó al protocolo guaifenesina 5% a chorro hasta lograr ataxia (aproximadamente 250 mL), y en este momento se indujo la anestesia general con ketamina (2 mg / Kg / IV). El animal asumió el decúbito inicialmente sentándose en los cuartos traseros y luego hacia lateral. La anestesia se mantuvo con una mezcla de guaifenesina 5% y 1 gr de ketamina en infusión continua de 2 mL / Kg / hora. El procedimiento se realizó en campo.

Se pusieron campos operatorios y se procedió a incidir la piel sobre el tendón flexor profundo en su aspecto lateral; la longitud de la incisión fue de 5 cm. Se continuó profundizando la incisión en la fascia hasta llegar al tendón. En este momento, se pasó una pinza de Kelly, curva, bajo el tendón, para exponerlo y proteger las estructuras vasculares que discurren paralelo al mismo en el aspecto medial. Se seccionó el tendón utilizando el bisturí (figura 4). La herida quirúrgica se lavó con suero fisiológico, luego se suturó la fascia con un patrón simple; se continuó utilizando material sintético absorbible (Vycril 2-0 Ethicon®); la piel se suturó con poliamida 2-0. Posteriormente se cubrió la herida con una gasa impregnada en ungüento de sulfaplata y vendaje elástico auto-adherente (Coban®).

El animal se recuperó de la anestesia sin complicaciones. Como medicación postoperatoria se aplicó flunixin meglumina 1 .1 mg / Kg / IV / c 24 horas durante tres días. El vendaje se cambió cada 48 horas con aplicación de ungüento de sulfa plata en la herida. 10 días después del procedimiento, se retiraron los puntos de piel. El paciente también recibió pediluvios

de sulfato de cobre 3% cada 24 horas durante 15 días para corregir la enfermedad de la línea blanca.

48 horas después de la intervención se realiza el recorte correctivo de los cascos (figura 5). Y se prescribió un preparado comercial rico en metionina y biotina para favorecer el crecimiento de casco más sano y duro.

Evolución

Posterior a la cirugía el paciente mostró una posición normal en la estación. La mejora en la condición corporal, el estado de ánimo y el temperamento fue evidente al cabo de 2 semanas de la intervención (figura 6), momento en el cual el grado de dolor según Obel se calificó en 2; cuatro meses más tarde el paciente se observa muy cómodo en una pastura y ocasionalmente trota. El grado de claudicación se calificó en este momento en 1, según la escala de Obel.

Discusión

En el paciente de este reporte la tenotomía del tendón del músculo digital flexor profundo produjo un resultado satisfactorio: el animal ingresó al hospital con un grado de claudicación de 5, en la escala de Obel, dos semanas más tarde disminuyó al menos a 2 puntos y posteriormente a 1. El propietario fue informado previamente respecto a lo que se podía esperar de la intervención, ya que se considera un procedimiento "de salvatage", es decir, puede evitar la eutanasia, pero generalmente no recupera el antiguo nivel atlético que tenía el caballo²³, aunque algunos autores han reportado que los pacientes operados con esta técnica en ocasiones llegan a servir como equinos de placer destinados a caminadas cortas²⁴.

Los parámetros recomendados para estimar el pronóstico en los equinos con laminitis son: el grado de claudicación según Obel y la intensidad de la rotación de la tercera falange medida como el ángulo que forma el aspecto dorsal del hueso podal y la pared del casco. En este paciente dicho ángulo fue superior a 10°. En general no debe existir ningún ángulo entre la tercera falange y la pared debido a que estas

dos estructuras son paralelas. Algunos autores consideran que un ángulo mayor a 11 es de mal pronóstico para el retorno a la función atlética^{25, 26}. Si bien, este concepto ha sido revaluado debido a que ciertos pacientes con angulación severa pueden trabajar, en la práctica se ha comprobado que el grado de dolor, según Obel, es una escala que se correlaciona mejor con el pronóstico debido a que existe una alta afinidad entre los cambios histopatológicos y esta escala²⁷.

También es útil medir la distancia que existe entre la tercera falange y la pared como indicador de gravedad en la laminitis; esta distancia no debe ser mayor de 18 mm. Cuando esta distancia es superior a dicha medida, debe considerarse el diagnóstico de hundimiento de la tercera falange²⁷. El paciente de este reporte presentó una medida de 30mm, la cual es compatible con un severo hundimiento de la tercera falange.

La presencia de osteítis pedal en el estudio radiográfico indica compromiso inflamatorio del hueso y es una medida adicional para estimar el grado de compromiso de los tejidos podales y el pronóstico²⁸; el paciente de nuestro reporte presentó, además de severa rotación, osteítis pedal importante en el aspecto basal de la tercera falange.

Todos los parámetros de mal pronóstico estaban presentes en el caso descrito; ante esta situación la eutanasia era una opción válida para aliviar el sufrimiento del animal. El paciente presentaba un casco muy deformado, con forma de babucha árabe, y según el estudio radiográfico su suela no era muy gruesa. Se ha sugerido la tenotomía del flexor profundo en los casos crónicos, refractarios a otros tratamientos. Lo ideal sería realizar la intervención en pacientes con talones largos y suelas gruesas²⁹. Además, algunos autores consideran que la cirugía no suele dar los mejores resultados en casos agudos activos con hundimiento de la tercera falange o rotación activa³⁰.

En este paciente no se aplicó herradura de soporte. En general, los animales que pasan por una tenectomía del flexor profundo en el aspecto palmar de la cuartilla sufren hiper-extensión del menudillo y subluxación de la interfalángica distal cuando el animal apoya³¹; por esto se recomienda una herradura con extensión en talones. Cuando la intervención se realiza en el aspecto palmar de la caña esta herradura no es necesaria. El paciente de nuestro reporte no manifestó hiper-extensión del menudillo, pero sí, ocasionalmente, la pinza se despegaba del piso al apoyar.

A pesar de los indicadores de mal pronóstico que el paciente de este reporte presentó, su evolución luego de la intervención fue favorable, y cuatro meses después de la cirugía se aprecia disminución del grado de dolor a tal punto que se observa desplazándose en los potreros planos sin dificultad para alimentarse y en ocasiones trota.

Conclusión

La laminitis es una condición impredecible en la cual las consideraciones éticas, las expectativas del cliente y las posibilidades reales de curación que el clínico puede ofrecer, presentan una línea muy compleja y difícil de definir³². No es prudente que el clínico empeñe su nombre dándole falsas expectativas al propietario. La intervención quirúrgica suele recomendarse con más seguridad en animales que padezcan laminitis crónicas compensadas; luego de la intervención, los animales requieren largos períodos de recortes de casco, herrajes correctivos y suplementación de la dieta con nutrientes que favorezcan el crecimiento de un casco más duro y sano.

Los autores consideran que la tenotomía del flexor profundo es una opción razonable para mejorar la calidad de vida del paciente infestado; dicha intervención puede recomendarse para salvar animales destinados a la reproducción o mejorar la calidad de vida.

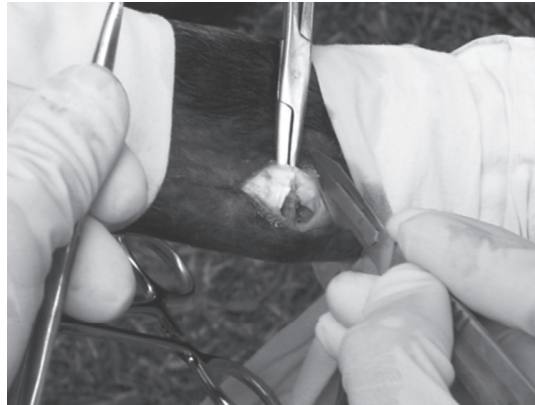

Figura 4. Tenotomía del tendón del músculo flexor profundo a nivel del terciomedio de la caña bajo anestesia general.

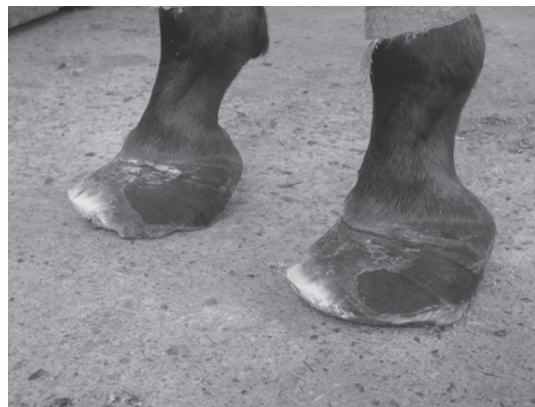

Figura 5. Aspecto que ofrecen los cascos luego de recortar el tejido corneo sobrante.

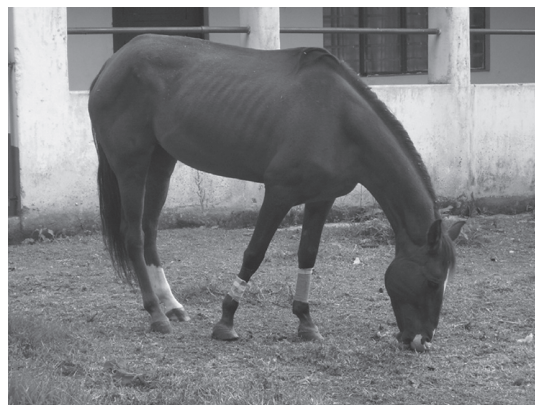

Figura 6. Se observa el paciente asumiendo una posición normal en la estación, poco tiempo después de la cirugía.

Referencias bibliográficas

1. BERGSTEN, C. Causes, risk factors and prevention of laminitis and related claw lesions. En: Acta Veterinaria Scandinavica. 2003. Vol. 98, p.157-166.
2. BRADFORD, P. Smith. Large animal medicine. 3 ed. United States: Elsevier-health sciences division, 2002. 1735 p.
3. BERGSTEN, C. Op. Cit.; p.157-166.
4. GARNER, H. *et al.* Equine laminitis of alimentary origin. En: American Journal of Veterinary Research. 1975. Vol. 36, p.441-444.
5. POLLITT, Christopher. Medical management of laminitis. Diagnosis and management of lameness in the horse. St. Louis, MO: Saunders, 2003, p. 329-331.
6. VAN EPS, A. y POLLITT Christopher. Equine laminitis: Cryotherapy reduces the severity of the acute lesion. En: Equine Veterinary Journal. 2004. Vol. 36, no 3, p. 225-260.
7. REED, Stephen. WARWICK, Bayly y SELTON, Debra. Equine internal medicine. 2nd ed. United States of America: Elsevier Inc., 2004. 1680 p.
8. JOHNSON, Philip; *et al.* Endocrinopathic laminitis in the horse. En: Clinical Techniques in Equine Practice. 2004, Vol. 3. no 1, p. 45-46.
9. BRADFORD, P. Smith. Op. Cit.; 1735 p.
10. MOORE, Rusting; *et al.* Evidence for vascular and enzymatic events in the pathophysiology of acute laminitis: which pathway is responsible for initiation of this process in horses. En: Equine Veterinary Journal. 2004. Vol. 36, no 3, p. 204-209.
11. FONTAINE, G. *et al.* Expression of interleukin-1 beta in the digital laminae of horses in the prodromal stage of experimentally induced laminitis. En: American Journal of Veterinary Research. 2001. Vol. 62, no 5, p. 14-720.
12. MINNICK, P. BROWN, C., y BRASELTON, W. The induction of equine laminitis with an aqueous extract of the heartwood of black walnut. En: Veterinary Human Toxicology. 1987. Vol. 29, no 3, p. 230-233.
13. BAILEY, Simon. y KATZ, Lisa M. Seasonal changes in plasma concentrations of cecum derived amines in clinically normal ponies and ponies predisposed to laminitis. En: American Journal of Veterinary Research. 2003. Vol. 64, no 3, p. 1132-1138.
14. ELLIOT, Jonathan; BERHANE, Yoel y BAILEY, Simon. Effects of monoamines formed in the cecum of horses on equine digital blood vessels and platelets. En: American Journal of Veterinary Research. 2003. Vol. 64, no 9, p. 1124-1131.
15. HARRIS, Patricia; *et al.* Countermeasures for pastures associated laminitis in ponies and horses. En: Journal of Nutrition. 2006. Vol. 136, p. 2114-2121.
16. PERONI, John F.; *et al.* Predisposition for venoconstriction in the equine lamellar dermis: implications in equine laminitis. En: Journal of Applied Physiology. 2005. Vol. 100, no, p. 759-763.
17. REED, Stephen. WARWICK, Bayly y SELTON, Debra. Op. Cit.; 1680 p.
18. JOHNSON, Philip; *et al.* Op. Cit.; p. 45-46.
19. VAN EPS, A. y POLLITT Christopher. Op. Cit.; p. 225-260.
20. MORRISON, Scott. Foot management. En: Clinical Techniques in Equine Practice. 2004. Vol. 3, no 1, p. 71-82.
21. *Ibíd.*; p. 71-82.
22. ADAMS, Stephen y FESSLER, John. Atlas of Equine Surgery. Philadelphia: Saunders, 2000. 448 p.
23. *Ibíd.*; 448 p.
24. MAGEE, Ashley; *et al.* Deep digital flexor tenotomy. En: Journal of American Veterinary Medical Association. 1997. Vol. 210, p. 804-807.
25. JANN, W.; WHITFIELD, C. y ALLEY, S. Surgical treatment of chronic refractory laminitis: deep digital flexor tenotomy. En: Equine Practice. 1997. Vol. 19, p. 26-32.
26. HILSENROTH, Robert. Laminitis. En: Equine Practice. 1995. Vol. 17, p. 26.
27. WEIS, J. Equine laminitis: a review of recent research. En: Equine Practice. 1997. Vol. 19, p. 16-20.
28. *Ibíd.*; p.16-20.
29. MAGEE, Ashley; *et al.* Op. Cit.; p. 804-807.
30. ADAMS, Stephen y FESSLER, John. Op. Cit.; 448 p.
31. POLLIT, Christopher. Atlas en Color, el Pie del Caballo. Madrid. Harcourt-Brace, 1998. p. 169-205.
32. FIESTER, Autumn y MANN, Lori. Ethical considerations in treating the horse with laminitis. En: Clinical Techniques in equine Practice. 2004. Vol. 3, no 1, p. 103-107.