



Orinoquia

ISSN: 0121-3709

orinoquia@hotmail.com

Universidad de Los Llanos

Colombia

Moncaleano, J.S.; Jiménez, L.M.; Sánchez, C.A.
Quimerismo leucocitario en hembras bovinas nacidas de parto gemelar heterosexual
Orinoquia, vol. 10, núm. 2, 2006, pp. 37-44
Universidad de Los Llanos
Meta, Colombia

Disponible en: <http://www.redalyc.org/articulo.oa?id=89610205>

- Cómo citar el artículo
- Número completo
- Más información del artículo
- Página de la revista en redalyc.org

redalyc.org

Sistema de Información Científica
Red de Revistas Científicas de América Latina, el Caribe, España y Portugal
Proyecto académico sin fines de lucro, desarrollado bajo la iniciativa de acceso abierto

ARTÍCULO ORIGINAL

Quimerismo leucocitario en hembras bovinas nacidas de parto gemelar heterosexual

Leukocyte chimerism in bovine females born in heterosexual offspring

MONCALEANO, J.S.¹; JIMÉNEZ, L.M.²; SÁNCHEZ, C.A.³

¹MVZ, Grupo de Investigación en Reproducción y Genética Animal (GIRGA). Escuela de Medicina Veterinaria y Zootecnia. Universidad de los Llanos
^{2,3}MV., MSc. Laboratorio de Citogenética Animal. Facultad de Medicina Veterinaria y de Zootecnia. Universidad Nacional de Colombia Sede Bogotá.

Recibido Mayo 16 de 2006. Aceptado Noviembre 27 de 2006

RESUMEN

Se realizó un análisis cromosómico de tres novillas de tres años y dos terneras de una y tres semanas de edad, las cuales fueron reportadas como nacidas de parto gemelar heterosexual. Al examen clínico y a la palpación las novillas presentaron en general, tracto reproductivo rudimentario con grado variable de masculinización, ausencia de útero, cuernos y ovarios y en un caso particular, los ovarios eran pequeños, la vagina medía solo 3 cm. de longitud y además presentaba hiperplasia del clítoris. Otra de las novillas pre-

sentó órganos del tracto reproductivo pequeños, ausencia de cérvix y artrogriposis en los miembros anteriores. En 4 de las hembras analizadas se detectó quimerismo leucocitario sexual (células 60XX / 60XY) con rangos de células masculinas que oscilaron entre 7.09% y 33.33% a excepción de la novilla 0304, en la que solamente se detectó la inserción de una gran banda heterocromática a nivel de la región media del brazo largo (1q) del cromosoma 1, la cual fue visible con bandas CBG, GTG y RBG.

ABSTRACT

Chromosomal analyses were made in three heifers of 3-years old and two female calves of one and three weeks old and reported as reported as birth of heterosexual twins. At phenotypic examination the heifers shown a rudimentary reproductive tract with variable degree of masculinization, the ovaries, horns and uterus were absent. In some cases were founded small ovaries, short vagina of 3 cm of length, and hyperplasic clitoris. One heifer had a rudimentary reproductive tract, cervix

absent and arthrogryphosis in fore limbs. There are 4 heifers had be analyses were leukocyte quimerism 60XX/60XY from 7.09% to 33.33% of male cells. In the heifer 0304, was detected an insertion of a great heterochromatic band at medial region of chromosome of long arm (1q), which was observed with bands CBG, GTG and RBG.

Keywords: freemartin, cattle chromosomes

INTRODUCCIÓN

El quimerismo se ha definido como una condición cromosómica propia de los bovinos, en la que los individuos presentan dos o más tipos de células diferentes, como consecuencia de la fusión corión - vascular ocurrida entre las placentas de embriones heterosexuales durante el desarrollo embrionario (Meyers- Wallen *et al*, 1986).

La anastomosis de los vasos sanguíneos placentarios puede darse en una etapa temprana del desarrollo antes de la diferenciación sexual (día 28) o después de que esta sucede (día 79) (Hinrichs, 1999). Como consecuencia ocurre migración de células germinales XY a las gónadas del embrión hembra lo que desencadena una cascada de eventos por la expresión del gen del

antígeno H-Y que inicia la diferenciación de la gónada en el testículo (Cavaliere *et al.*, 1999; McFeely, 1990). Asimismo la producción de andrógenos, induce la regresión de los túbulos paramesonéfricos conduciendo a la formación de un tracto reproductivo rudimentario. Durante el proceso de migración además ocurre la colonización de la médula ósea de la hembra por precursores celulares de su hermano gemelo por lo que esta continuará enviando a la circulación células XY (Long, 1990).

Como resultado nacerán terneras freemartin, hembras estériles que presentan un grado variable de masculinización de su tracto genital observándose aplasia o hipoplasia de los órganos del aparato reproductivo. (Kastli 1978; Sharma *et al.*, 1980; Lui *et al.*, 1987; Long, 1990; Khan and Foley 1994; Jiménez y Sánchez, 1999; Hinrichs, 1999; Petrizzi, 2002). Además se han reportado casos de quimeras nacidas de parto simple como consecuencia de la muerte de su hermano gemelo después de que se ha establecido la anastomosis vascular (Wijeratne *et al.*, 1977).

En los gemelos machos se ha observado una baja calidad espermática y reducción de la fertilidad o esterilidad (Greene *et al.*, 1997; Lui *et al.*, 1987) debida a la persistencia del ducto paramesonéfrico y a la falta de desarrollo de la red de testis y los túbulos seminíferos

(Virgier *et al.*, 1984).

Según Dunn *et al.* (1981) se asume que los gemelos del mismo parto tenderían a tener el mismo porcentaje de células de su hermano, pero los eventos embrionarios conllevan a que predomine uno de los 2 tipos celulares. Se ha sugerido que la diferencia en la función cardíaca fetal, el grado de anastomosis de las membranas fetales y la asincronía en el desarrollo de los embriones pueden afectar este porcentaje.

Los porcentajes de células XY reportados para terneras freemartin es muy variable (Dunn *et al.*, 1981; Jiménez y Sánchez, 1999). Algunos autores han encontrado casos de animales que al análisis citogenético presentaron un porcentaje inferior al 5% de células leucocitarias XY, lo que contrasta con Hinrichs *et al.* (1999) quienes encontraron terneras freemartin con más del 95% de células XY.

Se debe tener claro que el quimerismo no se restringe a las células sanguíneas, también pueden encontrarse células XY en otros órganos y tejidos como riñón, pulmón, médula ósea y tejido conectivo del animal freemartin (Makinen, 1974; Lui *et al.*, 1987).

El objetivo del presente trabajo fue realizar el análisis cromosómico de hembras nacidas de parto gemelar heterosexual para detectar el quimerismo 60,XX/ 60,XY o la presencia de anomalías cromosómicas.

MATERIALES Y MÉTODOS

Se tomaron muestras de sangre con anticoagulante Liqueimine® 5000 UI/ml de tres novillas de tres años y dos terneras de una y tres semanas de edad (tabla 1).

Los ejemplares fueron remitidos de la Clínica de la Reproducción al Laboratorio de Citogenética Animal de la Facultad de Medicina Veterinaria y de Zootecnia de la Universidad Nacional de Colombia donde se realizó el cultivo de linfocitos para el análisis cromosómico. La siembra se realizó con la técnica estandarizada previamente por Jiménez (2000) para la obtención de metafases en bovinos colocando 2 ml de sangre completa con 8 ml de medio de cultivo celular RPMI 1640, 0.3 ml de Phiohemaglutinina P y 1 ml de Suero Fetal Bovino 20%. Se incubó por 67 horas a 38.5°C.

Uno de los cultivos de cada animal se expuso durante 7 horas a 0.3 ml de Bromodioxuridina (BrUd), y todos a colchicina (0.016%), 0.2 ml. una hora antes de la cosecha. Luego se transfirieron a tubos de punta cónica para ser centrifugados a 1200 rpm por 10 minutos, se descartó el sobrenadante y se sometió a las células a solución hipotónica precalentada (KCl 0.075M), 8 ml por 30 minutos a 38.5°C. Se realizó una prefijación colocando 8 gotas de Carnoy fresco (metanol: ácido acético, 3:1), se homogenizó y centrifugó nuevamente por 10 minutos a 1200 rpm, se descartó el sobre-

nadante y se fijó en Carnoy por 30 minutos a 4°C. Finalmente se llevaron a cabo de 3 a 5 lavados con Carnoy fresco hasta obtener botones celulares limpios.

La concentración celular de cada cultivo se dejó caer sobre láminas congeladas y húmedas, fijadas con calor, rotuladas y secadas a temperatura ambiente. Se realizó la coloración tradicional con Giemsa y diferencial (bandas G, R y C) con láminas de 2 a 7 días de envejecidas.

Los micropreparados se examinaron con microscopio de luz brillante bajo un aumento de 10X y 100X, observándose las metafases, analizando número cromosómico, estructura y morfología cromosómica en cada uno de los complementos bovinos muestreados. A continuación se tomaron fotos de las mejores metafases a una amplificación de 400X y se armaron los cariotipos. Se utilizó película de 35 mm a blanco y negro Kodalith® Orthofilm 6556 ISO 8 y papel Kodak Forte speed® grado 3 semimate. El microscopio de fotografía se ajustó previamente de acuerdo a la Técnica de Iluminación de Kohler, se usó el objetivo de mayor aumento (100X) y las fotografías se tomaron con filtro verde. Las microfotografías fueron ampliadas en un equipo Me-opta Oremus 6 Standar® (Sánchez y Correa, 1994).

RESULTADOS

Al análisis cromosómico, de las cinco hembras bovinas, cuatro presentaron quimerismo sexual leucocitario 60XX/60XY (figura 1).

La proporción de la línea celular XY hallada en las terneras 0304, 0504 y 0704 fue de 0%, 7.09% y 33.33% con un 100% 92.9% y 66.66% de células XX, respectivamente, siendo la novilla 0304 en la que no se detecta presencia de células XY, la ternera 0504 la que presentó el menor porcentaje de células XY, y la ternera 0704 la del mayor número de células XY (tabla 2).

Las otras dos novillas: 0204 y 0404, tuvieron porcentajes celulares XY de 12.08% y 29.78% con 87.91% y 70.21% de células XX, respectivamente. La condición fenotípica y el grado de subdesarrollo de los órganos del tracto reproductivo en estas dos terneras fueron semejantes (tablas 1 y 2).

La novilla 0304 no presentó quimerismo sexual leucocitario, pero su complemento cromosómico exhibió un cromosoma cuyo brazo largo excedía considerablemente la longitud de todos los demás cromosomas en todas las metafases (104) analizadas (100%).

A través de las técnicas de coloración diferencial (bandeo cromosómico) GTG, CBG y RBG, para lograr su identificación, se confirmó su posición dentro del cariotipo como uno de los miembros del primer par cromosómico (par 1) del complemento bovino al comparar el patrón de bandas expresado con el patrón estándar internacional (ISCNDB, 2001).

Mediante la técnica de bandas GTG además de confirmarse la identificación del cromosoma 1 de la ternera 0304, se pudo determinar la presencia de una banda G positiva adicional, de gran tamaño, localizada en la región intermedia del brazo largo (1q) (Figura 3). Así mismo, con bandas RBG a este mismo nivel no se observaron bandas R positivas (figura 5).

El patrón de bandas CBG del cromosoma 1 de la ternera 0304, reveló una banda centromérica (figura 4) de igual tamaño y localización a la de su homólogo.

La morfología y estructura cromosómica de los demás elementos del cariotipo (incluidos los cromosomas sexuales) de la novilla 0304 fueron normales, el número diploide no se vió alterado y la presencia de la banda heterocromática en la región intermedia del brazo largo (1q) se observó en el 100% de las 104 células analizadas.


Tabla 1. Resumen de los signos clínicos de 3 de las novillas experimentales suministrados por la Clínica de la reproducción.

Código	Raza	Edad	Descripción	Herramienta diagnóstica	Procedencia
0204	Holstein	3.5 años	Muñón uterino, vagina de 7 cm., ausencia de útero, cuernos y ovarios.	Palpación, Vaginoscopia Ultrasonido	Sopó (Cundinamarca)
0304	Normando	3 años	Órganos del tracto reproductivo pequeños. Ausencia de cerviz. Arthrogriposis miembros anteriores.	Palpación	Sopó (Cundinamarca)
0404	Gyr x Criollo	3 años	Hiperplasia de clítoris. Vagina de 3 cm. Ausencia de cervix. Posibles ovotestes	Palpación	Espinal (Tolima)
0504	Holstein	3 semanas	*	*	Cundinamarca
0704	Holstein	1 semana	*	*	Cundinamarca

*Servicio externo, no hay datos

Tabla 2. Resultado del estudio citogenético realizado a las 3 novillas y 2 terneras gemelas de parto heterosexual. Obsérvense los rangos celulares XY de 0% a 33.33%.

Código	Raza	Número de Metafases	60,XX %	60,XY %	Diagnóstico
0204	Holstein	91	87.91	12.08	Quimerismo Sexual leucocitario
0304	Normando	104	100	-	Inserción heterocromática Región intermedia brazo largo (1q) del cromosoma 1
0404	Gyr x Criollo	94	70.21	29.78	Quimerismo sexual leucocitario
0504	Holstein	141	92.9	7.09	Quimerismo sexual leucocitario
0704	Holstein	120	66.66	33.33	Quimerismo sexual leucocitario

**Figura 1.** En las metafases A y B se observa el quimerismo leucocitario encontrado en las hembras freemartin, las flechas indican el hallazgo de cromosomas sexuales XX y XY en un mismo individuo. En C y D, cariotipo. Tinción con Giemsa.

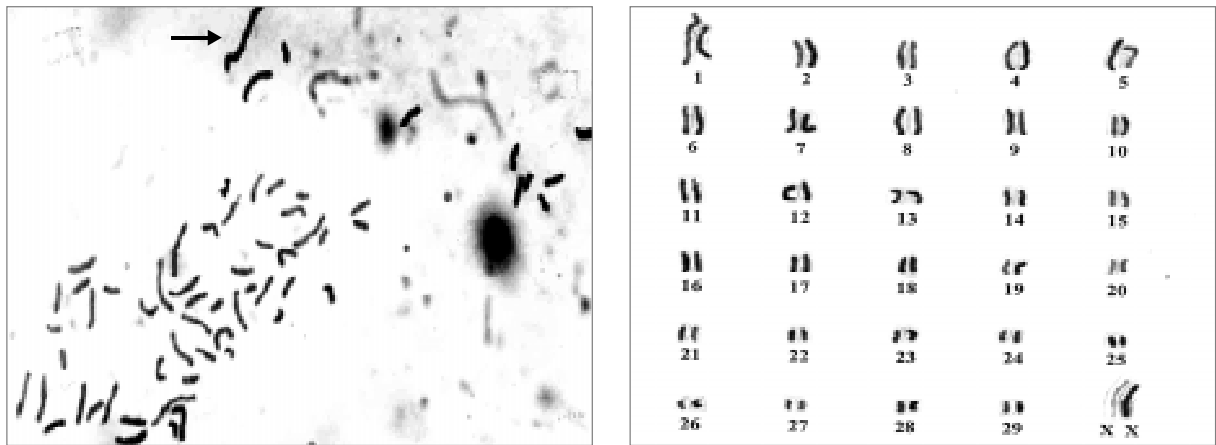


Figura 2. (A) Metafase con Giemsa y **(B)** cariotipo de la novilla 0304 que presento una anomalía cromosómica tipo estructural. La flecha señala en la metafase un cromosoma de mayor longitud.




Figura 3. (A) Metafase y **(B)** cariotipo de la novilla 0304 con bandas GTG. La flecha señala una gran banda G positiva en posición intermedia del cromosoma 1 (1q).

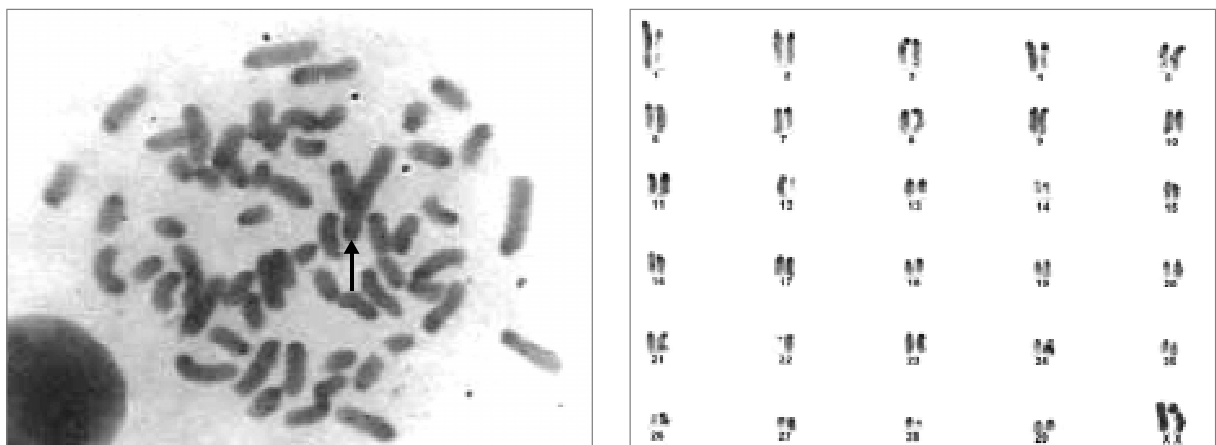
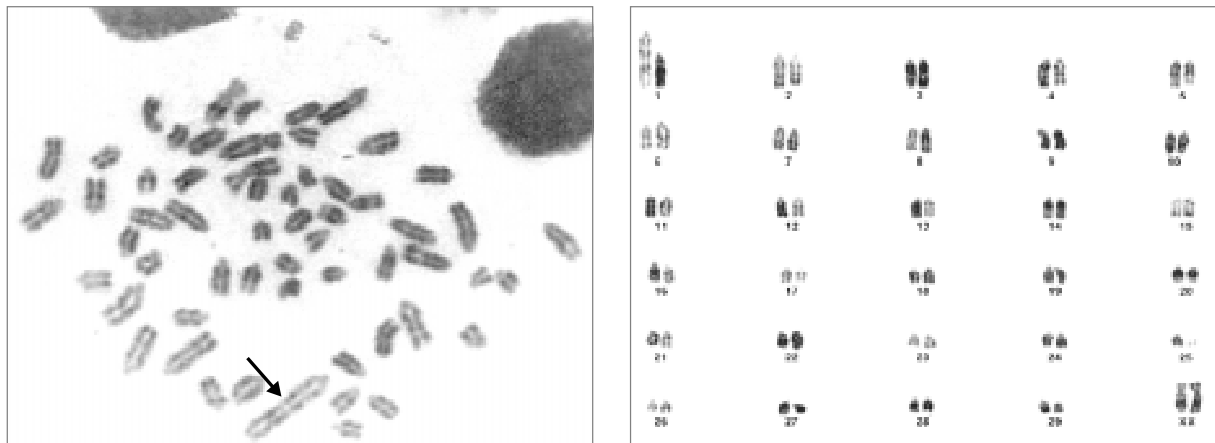


Figura 4. (A) Metafase y **(B)** cariotipo de la novilla 0304 con Bandas CBG. Se confirma la condición monocéntrica del cromosoma 1 al revelarse solo una banda centromérica en la estructura cromosómica (flecha).



A
Figura 5. (A) Metafase y **(B)** cariotipo de la novilla 0304 (*Bos taurus*) con Bandas RBG, obsérvese la banda R negativa en posición intermedia del brazo largo del cromosoma 1 (1q) (fecha).

DISCUSIONES Y CONCLUSIONES

En 4 de las 5 hembras analizadas, (0204, 0404, 0504, 0704) se confirmó citológicamente su condición de freemartinismo, al observarse el quimerismo leucocitario (60,XX/60,XY), por lo que se asume que debió ocurrir la fusión placentaria, que permitió el intercambio de células de su hermano, (60, XY), lo que puede originar una diferenciación anormal de las gónadas y de los Conductos de Muller. De acuerdo a los diferentes reportes las terneras freemartin pueden presentar ovotestes o testículos y atrofia o hipoplasia del tracto reproductivo, lo que ocasiona su infertilidad (McFeely, 1990; Crow, 1996; Cavalieri *et al*, 1999; Jiménez y Sánchez, 1999).

En los casos de freemartinismo debe ocurrir una transferencia bidireccional de células leucocitarias (material genético), hormonas, antígenos y otros precursores celulares entre los embriones gemelos de diferente sexo a través de la circulación placentaria común que se establece (Long, 1990; Khan *et al*, 1994; Crow, 1996; Cavalieri *et al*, 1999; Jiménez y Sánchez, 1999).

Long (1990) reporta el nacimiento de hembras estériles en el 92% de los casos de bovinos con gestación múltiple heterosexual en las que ocurre fusión corion - alantoides y anastomosis de los vasos sanguíneos, lo que significa que el 8% restante corresponde a las terneras gemelas nacidas de parto heterosexual en las que no ocurre fusión placentaria y por consiguiente no presentan citológicamente quimerismo leucocitario.

Este porcentaje (8%) de animales debe tener su capacidad reproductiva normal, si no existe otra causa y en la práctica podrían estar siendo descartadas por el solo

hecho de ser terneras gemelas nacidas de parto heterosexual. Por ello, destacamos la importancia que puede tener el diagnóstico citológico temprano del freemartinismo a través del análisis cromosómico, el cual se puede realizar desde el mismo día del nacimiento (Jiménez y Sánchez, 1999).

La novilla 0304 con hipoplasia de los órganos del tracto reproductivo y artrogriposis de los miembros anteriores no presentó quimerismo sexual leucocitario a pesar de ser nacida de parto gemelar heterosexual, pero en el estudio citogenético se le detectó con tinción cromosómica diferencial GTG una gran banda heterocromática, localizada en la porción media del brazo largo de uno de los miembros del par cromosómico uno (1q) lo que incrementaba considerablemente la longitud de este cromosoma. El cambio estructural fue comparado con el patrón estándar internacional ISCNDB (2001), por lo que se pudo confirmar la ausencia de dicha banda a nivel del cromosoma 1 normal de los bovinos.

La presencia de material cromosómico extra, como es el caso de esta banda heterocromática en la región media del brazo largo del cromosoma uno (1q), se ha reportado que puede ser ocasionada por alteraciones estructurales y de organización de la cromatina, incrementando la longitud del cromosoma implicado, originando duplicación de segmentos cromosómicos, por metilación de la histona 3 (H3), proteína encargada de iniciar la formación de heterocromatina que actúa además como represora de la transcripción (Arenas *et al.*, 2002), esta actividad puede verse incrementada por la presencia de agentes como las irradiaciones, agentes químicos mutagénicos (Griffith

et al, 2002) y genéticos (Dimitri et al, 1989). En humanos, los incrementos en la estructura de la heterocromatina han sido reportados como duplicaciones o translocaciones y son causales de enfermedades genéticas que dependen directamente de la cantidad de material genético y pueden causar nacimiento de individuos con anomalías congénitas, abortos espontáneos, retardo mental y cáncer entre otras (Kotzot et al, 2001; Arenas et al, 2002; Borg et al, 2006;).

La presencia de anomalías cromosómicas en animales

domésticos provoca alteraciones fenotípicas y además problemas reproductivos que se hacen evidentes por la disminución en la producción de gametos viables y en la mortalidad embrionaria que se ve notoriamente incrementada. En ocasiones, muchos de los animales portadores son fenotípicamente normales por ello es importante resaltar la utilidad práctica del análisis cromosómico como herramienta relevante para el diagnóstico temprano del freemartinismo en terneras y terneros desde el mismo día del nacimiento y de la presencia de anomalías cromosómicas en animales con esterilidad y/o fertilidad disminuida (De Luca et al, 1999; Jiménez y Sánchez, 1999).

AGRADECIMIENTOS

Raquel Marín Tafur pasante de la Universidad de Caldas en el Laboratorio de Citogenética de la Facultad de Medicina Veterinaria y de Zootecnia de la Universidad Nacional de Colombia, sede Bogotá.

Sofía Corredor, Tesista Laboratorio de Citogenética de la Facultad de Medicina Veterinaria y de Zootecnia de la Universidad Nacional de Colombia, sede Bogotá.

Dra. Marta Lucía Bueno, docente del Departamento de Biología de la Facultad de Ciencias de la Universidad Nacional de Colombia.

Y de forma especial a Dra. Claudia Jiménez, Dr. Harvey Lozano, Dr. Humberto Guaqueta y a todos los estudiantes de la Clínica de la Reproducción de la Facultad de Medicina Veterinaria y de Zootecnia de la Universidad Nacional de Colombia, sede Bogotá.

REFERENCIAS BIBLIOGRÁFICAS

Arenas H. F. y Recillas T. F. 2002. Modificaciones epigenéticas de la cromatina en la generación de cáncer. Gac. Méd. Méx. 138 (6): 547-555.

Borg K., Bocian E., Stankiewicz P., Obersztyn E., Kruczek A., Nowakowska B., Ilnicka A., Mazurczak T. 2006. Cytogenetic-molecular analysis of balanced chromosomal rearrangements in nine patients with intellectual disability, dysmorphic feature and congenital abnormalities. Med. Wieku Rozwoj. X(1 pt 2): 227-246.

Cavalieri J. and Farin P. W. 1999. Birth of a Holstein freemartin calf co-twinning to a schistosomus reflexus fetus. Theriogenology 52:815-826.

Crow J. F. 1996. A golden anniversary: Cattle twins and immune tolerance. Genetic Society of America. 855-859.

De Luca J. C., Zufriategui L., Giovambattista G., Rojas F., Ripolil M. V., y Dulout E. N. 1999. Estudios citogenéticos en bovinos y sus aplicaciones en bovinos criollos Bolivianos. CIAT, La Plata. Pp. 5-22.

Dimitri P. and Pisano C. 1989. Position effect variegation in *Drosophila melanogaster*: relationship between suppression effect and the amount of Y chromosome. Genetics 122:793-800.

Dunn H. O., Johnson R. H. Jr., And Quaas R. L. 1981. Simple size for detection of Y-chromosome in lymphocytes of possible freemartin. Cornell Vet. 71:297-304.

Greene W. A., Dunn H. O. and Foote R. H. 1977. Sex-chromosome ratios in cattle and their relationship to reproductive development in freemartins. Cytogenet. Cell Genet. 18:97-105.

Griffith A. J. F., Miller J. H., Suzuki D. T., Lewontin R. C., Gelbart W. M. 2002. Genética. McGraw Hill Interamericana. Pp. 524-542

Hinrichs K., Buoen C. L., Ruth R. G. 1999. XX/XY chimerism and freemartinism in a female llama co-twin to a male. JAVMA, vol. 215 (8): 1140-1141.

ISCNDB 2000 International System for Chromosome Nomenclature of Domestic Bovids. Cytogenet Cell Genet, 92:283-299. 2001.

Jimenez R. L., Sanchez I. C. 1999. Utilidad de la evaluación citogenética para el diagnóstico temprano del freemartin. Veterinaria al día; 27-29.

Jimenez R. L. 2000. La Citogenética en Medicina Veterinaria. Facultad de Medicina Veterinaria y de Zootecnia. Departamento de ciencias fisiológicas. Laboratorio de Citogenética Animal. Universidad Nacional de Colombia. Sede Bogotá.

- Kastli F. 1978. Cattle twins and freemartin diagnosis. Veterinary Record, 102:80-83.
- Khan M. Z. and Foley G. L. 1994. Retrospective studies on the measurements, kariotyping and pathology of reproductive organs of bovine freemartins. J. Comp. Path., vol. 110: 26-36.
- Kotzot D., Holland H., Khler M., Froster Ug. 2001. Complex chromosome rearrangement involving chromosome 8, 11, and 12 analyzed by conventional cytogenetic investigations, fluorescence in situ hybridisation, and spectral karyotyping. Ann Genet. 44(3): 135-138.
- Long S. 1990. Development and diagnosis of freemartinism in cattle. In Practice rev. 208-210.
- Lui J. F., Tonhati H., Tosta P. A., Giannoni M. A., Giannoni M. L. 1987. Subfertilidade e esterilidade em bovinos holandeses com aberracoes cromossomicas numericas e estruturais. Ars Veterinaria, 3 (2): 227-234.
- Macfeely R. A. 1990. Domestic Animal Cytogenetic. Vol 34. academic Press. Inc.
- Makinen A. 1974. Chimerism in a bull calf. Hereditas, 76: 154-156.
- Meyers-Wallen V N., Patterson D. F. 1986. Disorders of sexual development in the dog. Current therapy in theriogenology 2. Section VII canines; 567-572.
- Petrizzi L., Varasano V., Robbe D. 2002. Urethral hypoplasia with bladder rupture in a newborn bovine freemartin. Veterinary Record Res.151:60-61.
- Sanchez I. C. A., Correa V. M. F. 1994. Estudio citogenético del chigüiro (*Hydrochoerus hydrochaeris hydrochaeris*) descripciones preliminares. Facultad de Medicina Veterinaria y de Zootecnia. Universidad Nacional de Colombia, sede Bogotá.
- Sharma A. K., Vijaykumar N. K., Shar S. K., Verma S. K., Nigam J. M. 1980. XY gonadal dysgenesis in a heifer. Veterinary Record, 107:328-330.
- Virgier B., Legeail L., Bézard J. And Josso N. 1984. Origin anti-Mullerian hormone in bovine freemartin fetus. J. Reprod. Fert. 70: 473-479.
- Wijeratne W. V. S., Munro I. B., Wilkes P. R. 1977. Heifer sterility associated with single-birth freemartinism. Vet. Rec., 100: 333-336.